Google

This is a digital copy of a book that was preserved for generations on library shelves before it was carefully scanned by Google as part of a project to make the world's books discoverable online.

It has survived long enough for the copyright to expire and the book to enter the public domain. A public domain book is one that was never subject to copyright or whose legal copyright term has expired. Whether a book is in the public domain may vary country to country. Public domain books are our gateways to the past, representing a wealth of history, culture and knowledge that's often difficult to discover.

Marks, notations and other marginalia present in the original volume will appear in this file - a reminder of this book's long journey from the publisher to a library and finally to you.

Usage guidelines

Google is proud to partner with libraries to digitize public domain materials and make them widely accessible. Public domain books belong to the public and we are merely their custodians. Nevertheless, this work is expensive, so in order to keep providing this resource, we have taken steps to prevent abuse by commercial parties, including placing technical restrictions on automated querying.

We also ask that you:

+ *Make non-commercial use of the files* We designed Google Book Search for use by individuals, and we request that you use these files for personal, non-commercial purposes.

+ *Refrain from automated querying* Do not send automated queries of any sort to Google's system: If you are conducting research on machine translation, optical character recognition or other areas where access to a large amount of text is helpful, please contact us. We encourage the use of public domain materials for these purposes and may be able to help.

+ *Maintain attribution* The Google "watermark" you see on each file is essential for informing people about this project and helping them find additional materials through Google Book Search. Please do not remove it.

+ *Keep it legal* Whatever your use, remember that you are responsible for ensuring that what you are doing is legal. Do not assume that just because we believe a book is in the public domain for users in the United States, that the work is also in the public domain for users in other countries. Whether a book is still in copyright varies from country to country, and we can't offer guidance on whether any specific use of any specific book is allowed. Please do not assume that a book's appearance in Google Book Search means it can be used in any manner anywhere in the world. Copyright infringement liability can be quite severe.

About Google Book Search

Google's mission is to organize the world's information and to make it universally accessible and useful. Google Book Search helps readers discover the world's books while helping authors and publishers reach new audiences. You can search through the full text of this book on the web at http://books.google.com/

MEDICAL SCHOOL
LIBRARY

GIFT OF
MRS. A. F. MORRISON

Jahresbericht

über die

Leistungen und Fortschritte im Gebiete

der

OPHTHALMOLOGIE

herausgegeben im Verein mit mehreren Fachgenossen

und redigirt von

Dr. **Albrecht Nagel,**

ordentlichem Professor der Augenheilkunde und Vorstande der ophthalmiatrischen Klinik an der Universität Tübingen.

Siebenter Jahrgang.

Bericht für das Jahr 1876.

Tübingen, 1878.

Verlag der H. Laupp'schen Buchhandlung.

Druck von H. Laupp in Tübingen.

Inhalt.

	Seite
Ophthalmologische Bibliographie des Jahres 1876 .	1
Anatomie des Auges, Referent: Prof. Michel	36
Sclera und Cornea	40
Iris	52
Chorioides und Corpus ciliare	55
Retina	60
Linse	76
Opticus und Chiasma	78
Thränenorgane	81
Nerven	86
Lider	86
Orbita	86
Conjunctiva	88
Blut- und Lymphbahnen	88
Entwickelungsgeschichte des Auges, Ref. Prof. Manz .	95
Physiologie des Auges, Ref. Prof. Aubert und Prof. Nagel.	99
Allgemeines	100
Dioptrik des Auges	101
Accommodation	114
Sehfeld	121
Gesichtsempfindungen	122
Gesichtswahrnehmungen und binoculares Sehen	134
Augenbewegungen	145
Irisbewegung	154
Intraoculare Circulation	161
Innervation des Auges	164
Thränenabsonderung	165
Pathologie und Therapie der Augenkrankheiten, Allgemeiner Theil	169
Ophthalmologische Journale und sonstige periodische Publicationen	169
Zusammenfassende ophthalmologische Werke und Handbücher, Arbeiten allgemeinen Inhalts	171
Biographisches	175
Ophthalmologische Statistik, Ref. Prof. Cohn	175
I. Statistik der Augenheilanstalten	177
II. Statistik der Erfolge der Staaroperationen	178

	Seite
Untersuchung des Auges, Ophthalmoskopie, Ref. Prof. Nagel	188
Pathologische Anatomie des Auges, Ref. Prof. J. Michel .	200
Allgemeines	201
Sclera und Cornea	203
Uvealtractus	205
Linse	208
Sehnerv und Chiasma	208
Conjunctiva und Lider	208
Orbita	209
Thränenorgane	209
Blut- und Lymphbahnen	209
Missbildungen des Sehorgans, Ref. Prof. Manz . . .	209
Aetiologie der Augenkrankheiten	223
Beziehungen der Augenkrankheiten zu Krankheiten des übrigen Organismus	224
Allgemeine Therapie der Augenkrankheiten, Ref. Prof. Nagel	229
Pathologie und Therapie der Augenkrankheiten .	241
Specieller Theil	241
Krankheiten der Conjunctiva, ...	241
Krankheiten der Cornea, Ref. Prof. H. Schmidt-Rimpler	258
Krankheiten der Sclerotica, ...	276
Krankheiten der Iris, ...	281
Krankheiten der Choroidea, Ref. Prof. Laqueur	298
Die sympathischen Affectionen des Auges, ...	307
Glaukom, ...	316
Krankheiten der Netzhaut und des Sehnerven, Ref. Prof. L. Mauthner	320
Krankheiten der Linse, Ref. Prof. O. Becker . . .	426
Krankheiten des Glaskörpers	443
Krankheiten der Lider und der Umgebungen des Auges, Ref. Prof. A. v. Rothmund	444
Krankheiten der Orbita, Ref. Prof. A. v. Rothmund . .	454
Krankheiten der Thränenorgane, Ref. Dr. L. Weiss . .	465
Refractions- und Accommodationsstörungen des Auges, Ref. Prof. Nagel	469
Motilitätsstörungen des Auges, Ref. Prof Nagel . . .	527
Verletzungen des Auges, Ref. Dr. L. Weiss	542
Parasiten des Auges	556
Namen-Register	558
Sach-Register	565

Ophthalmologische Bibliographie des Jahres 1876.

Abadie, Ch., Traité des maladies des yeux. Vol. I. Paris, Octave Doin. 501 pp.

— De l'atrophie des nerfs optiques dans le mal de Pott. Soc. de Chirurgie. Ann. d'Ocul. 76. p. 85.

— Ueber die semiologische Bedeutung der Hemiopie bei Hirnaffectionen. Journ. de méd. de Bruxelles. p. 42. Juillet.

— et L. de Beurmann, Amblyopie sympathique tardive, énucléation du moignon ossifié d'un oeil perdu 25 ans. Guérison. Bull de la Soc. anatomique de Paris. p. 781—784.

Achtermann, W., Ueber Herpes corneae. Inaug.-Diss. Marburg.

Adamük, Ophthalmologische Beobachtungen. (Russisch.) Kasan.

Adler, Hans, Beobachtungen und Bemerkungen über das Sehen der Taubstummen. Klin. Monatsbl. f. Augenh. p. 65—96.

— Dritter Bericht über die Behandlung der Augenkranken im k. k. Krankenhause Wieden und im St. Josef-Kinderspitale. Wien, Selbstverlag. 38 pp.

— Der Concheurynter. (Apparat zur Stillung von Blutungen nach Operationen in der Augenhöhle.) Wiener med. Wochenschr. p. 180.

Agnew, C. R., A preliminary analysis of 1,060 cases of Asthenopia. Report of the fifth internat. ophth. Congress. p. 214—227.

Albert, Jules, Recherches sur l'acuité visuelle mesurée plusieurs années après les opérations de cataracte et sur la cause la plus ordinaire de sa fréquente diminution. Thèse de Paris.

Albini, G., Rapporti tra i movimenti dell' iride e la funzione visiva. Il Morgagni. Gennajo. p. 21—26.

Alexander, Zur Casuistik der centralen recidivirenden Retinitis. Berliner klin. Wochenschr. Nr. 35, 36. p. 508, 523.

Ali, Quelques considérations sur les apoplexies de la macula. Recueil d'Ophthalm. p. 139—150.

— Des amblyopies. Recueil d'Ophthalm. p. 258—262.

Almstroem, S., Verletzung durch Zerbrechen eines Glasauges, später Excision eines Glassplitters. Upsala läkaref. förh. p. 142.

Alt, Adolf, On sympathetic Neuro-retinitis. Report of the fifth internat. ophth. Congress. p. 37—51.

Amick, W. R., Traumatic injury of the eye. The Cincinnati Lancet and Observer. October. p. 891.

— Gun shot wound of the eye-ball. Ibid. September. p. 783.

Amick, W. R., Traumatic Keratitis. Ibid. November. p. 985.
Angell, A., Treatise on the diseases of the eye. For the use of students and general practitioners. New-York.
Annales d'Oculistique, fondées par le docteur Florent Cunier, continuées par MM. Hairion et Warlomont. Tome LXXV et LXXVI. Bruxelles.
Annali di Ottalmologia diretti dal professore A. Quaglino. Anno V. Fasc. I—III. 561 pp.
Annual Report, fifty-first, of the Massachusetts charitable eye and ear Infirmary for the year 1876. Boston. 29 pp.
— —, fifty-fifth, of the New-York eye and ear Infirmary for the year 1875. New-York. 40 pp.
Arbuckle, Traumatic catarrh of conjunctiva. British med. Journ. June 10.
— Paresis of the retina. British med. Journ. June 10. p. 720.
Archiv für Augen- u. Ohrenheilkunde. Herausgegeben in deutscher u. englischer Sprache von H. Knapp, S. Moos und L. Mauthner. V. Bd. 1. Abth. 249 pp. Mit 8 Tafeln u. 12 Holzschnitten. 2. Abth. Mit 7 Tafeln u. 6 Holzschnitten. Wiesbaden. C. W. Kreidels Verlag.
— für Ophthalmologie, Albrecht von Graefe's, herausgegeben von F. Arlt, F. C. Donders und Th. Leber. XXII. Bd. Abth. 1. 294 pp. u. 6 Tafeln. Abth. 2. 294 pp. u. 5 Tafeln. Abth. 3. 323 pp. u. 5 Tafeln. Abth. 4. 252 pp. u. 6 Tafeln. Berlin, H. Peters.
Armieux, Traitement des taies de la cornée. Gaz. médic. de l'Algérie. Nr. 2.
Arlt, Ueber die Ursachen und die Entstehung der Kurzsichtigkeit. 77 pp. Mit 2 Tafeln. Wien, W. Braumüller.
— Blepharoraphia medialis. Wiener med. Wochenschrift. Nr. 40.
Aubert, Physiologische Optik. Capitel IX. vom Handbuch d. ges. Augenheilkunde von Graefe u. Saemisch. Bd. II. p. 393–692.
Ayres, S. C., Sympathetic Ophthalmia. Report of five cases. Arch. of Ophthalm. and Otology. vol. V. Nr. 2.
— A comparison between the results of the treatment in one hundred cases of ophthalmia neonatorum in private and one hundred cases in hospital practice. The Cincinnati Lancet and Observer, January 1. 8 pp.
Badal, Mesure des différences de niveau du fond de l'oeil. Soc. de Biol. 16. Décbr. Gaz. des hôp. p. 1175.
— Ophthalmoscope à réfraction. Ann. d'ocul. 76. p. 242—246.
— Contribution à l'étude de l'accommodation de l'oeil aux distances. Mesure des cercles de diffusion. Gazette médic. de Paris. Nr. 20. p. 203.
— Mesure du diamètre de la pupille et des cercles de diffusion. Soc. de biol. 13. Mai. Gaz. des hôp. p. 452. Gaz. méd. de Paris. p. 273. Ann. d'ocul. T. 75. p. 290.
— Note sur l'emploi de la loupe associée au lorgnon sténopéique, dans certains cas d'anomalie de la réfraction avec diminution de l'acuité visuelle. Ann. d'ocul. T. 75. p. 248—252. Gaz des hôp. p. 1027.
— Observation de rétinite pigmentaire type. Gaz. des hôpitaux. Nr. 142. p. 1132.
— Optomètre métrique international pour la mesure simultanée de la réfraction et de l'acuité visuelle même chez les illettrés. Ann. d'ocul. T. 75. p. 101—117.
— Mesure de la réfraction, de l'accommodation et de l'acuité visuelles. Choix

des lunettes pour la vision de loin et de près dans les cas de presbytie myopie, hypermétropie, astigmatisme. Gaz. méd. de Paris. Nr. 46. 48.

Badal, De l'influence des anomalies de la réfraction sur la production des maladies des voies lacrymales. Gaz. des hôp. Nr. 129. p. 1027.

Bader, C., A description of the appearances of the human eye in health and disease as seen by the ophthalmoscope. Ninth series: Retinitis pigmentosa. Guy's Hosp. rep. XXI.

— Sclerotomy versus Iridectomy. Ophth. Hosp. Rep. VIII. p. 430—433.

Baer, Aus der Klinik des Prof. Dr. Förster in Breslau. Ueber Nystagmus der Bergleute. Deutsche med. Wochenschrift. p. 147—150 und p. 324.

Ball, Des illusions et des hallucinations (de la vue). Recueil d'Ophthalm. p. 247—253.

Balogh, Coloman, Sphärobacterien in der entzündeten Hornhaut. Centralbl. f. d. medic. Wiss. p. 99.

Barde, A., Rapport sur l'hôpital ophthalmique à Genève. 5. Octobre 1874. —31. Decembre 1875. 16 pp. Genève.

Barkan, A., Ein Fall von Filaria in der vorderen Augenkammer. Arch. f. Augen- u. Ohrenheilk. V. 2. p. 381.

Barlow, Membranous ophthalmia confined to one eye. Med. Times and Gaz. Dec. 2. p. 623.

Baudon, Luxation spontanée du cristallin pierreux ramollissement du corps vitré; extraction avec conservation de l'organe. Recueil d'Ophthalm. p. 49—51.

Bäuerlein, A., Zur Accommodation des menschl. Auges. 55 pp. Würzburg.

Baumeister, E., Ueber einige zur Gynäkologie in Beziehung stehende Augenerkrankungen. Berliner klin. Wochenschr. p. 688, 709.

Baumgarten, Ophthalmologisch-histologische Mittheilungen. I. Ein Fall von sclerosirender Keratitis. II. Ein Fall von Glioma retinae et nervi optici. Arch. f. Ophth. XXII. 3. p. 185–220.

Beauregard, Les réseaux vasculaires du fond de l'oeil des vertébrés. Thèse de Paris.

— Recherches sur les réseaux vasculaires de la chambre postérieure de l'oeil des vertébrés. Annales des sciences naturelles. Tome IV. p. 1—158.

Becker, Otto, Photographische Abbildungen von Durchschnitten gesunder und kranker Augen. Gezeichnet von Fr. Veith, photographirt von J. Schulze. I—III. Serie. (Je 10 Tafeln enthaltend.) Wien, W. Braumüller.

v. Becker, F. J., Beitrag zur Casuistik des Coloboma chorioideae ohne Irisspaltung. Mit 1 Tafel. Archiv f. Ophthalm. XXII. 3. p. 221 - 228.

— 1) Amyloid-degeneration af tarsi. 2) Storcelligt sarcom, utgående från conjunctiva bulbi. Finska Läkaresällskapets Handlingar. Bd. 17.

Bender, C., Neue instruktive Bestimmung von Bild- und Gegenstandsweite bei sphärischen Linsen. Poggendorffs Annalen. Bd. 157. S. 483—486.

Berger, A. M., Mittheilungen aus der augenärztlichen Praxis. (Privat-Augenheilanstalt). 24 pp. München.

Bergh, A., Fall af myosis spinalis. Hygiea, Sv. läkaresällsk. förh. S. 245.

Berlin, Ueber traumatische Myopie. Beilage zum Tageblatt der 49. Versammlung deutscher Aerzte u. Naturforscher. S. 138.

— Amaurotisches Katzenauge bei einem Pferde. Enucleatio bulbi nach Bonnet. Klin. Monatsbl. f. Augenh. p. 197—199.

Bernstein, J., Ueber die Ermittelung des Knotenpunktes im Auge des lebenden Menschen. Monatsbericht d. Berliner Akad. 7. August.

Bertier, T., Du daltonisme et plus spécialement de la dyschromatopsie acquise. 44 pp. Thèse de Paris.

de Beurmann s. Abadie.

v. Bezold, W., Farbenmischer (ausgeführt von Edelmann, München) Catalogue of the special loan collection of scientific apparatus. London. S. 139. Nr. 972.

— Vergleichung von Pigmentfarben mit Spectralfarben. Poggendorffs Annal. Bd. 156. p. 165.

— Eine neue Methode der Farbenmischung. Ibidem. p. 606.

Björkén, John, Benbildning i choroidea. Upsala läkarefören. förh. Bd. 11. S. 379.

— Nyar Staroperationsmethoder. Upsala läkaref. förh. II. p. 158.

Block, W., Willkürliches Unterdrücken eines Strabismus divergens durch starke Anspannung der Accommodation. Klin. Monatsbl. für Augenh. p. 155—157.

Blumenstock, Einige gerichtsärztliche Fälle von Augenverletzungen. Friedreichs Bl. f. gerichtl. Med.

Boll, F., Zur Anatomie und Physiologie der Retina. Monatsber. d. k. Akad. d. Wiss. zu Berlin. 12. Novbr.

Bonnefoy, Lettre sur l'amblyopie hystérique. Gaz. des hôp. p. 159.

Bonwetsch, Einige Worte über die Jäger-Flarer'sche Trichiasisoperation. Dorpater med. Ztschr. VI. p. 170—173.

Born, G., Ueber die Nasenhöhle und den Thränennasengang bei den Amphibien. Schles. Ges. f. vaterländ. Cultur. Naturwiss. Section. 28. Juli. Morpholog. Jahrb. II. p. 577—646.

Born, Rundzellensarkom vom Auge eines Pferdes. Arch. f. wiss. u. prakt. Thierheilkunde. p. 405.

Böttcher, A., Ueber Dioptrik des Auges. Inaug.-Diss. 31 pp. Berlin.

Böttcher, Ueber Brillen aus Spiegel-Prismen zur Vermeidung schädlicher Convergenz der Gesichtslinien. Archiv f. Ophthalm. XXII. 1. p. 73—80.

Boucheron, Sur la section des nerfs ciliaires et du nerf optique en arrière de l'oeil, substituée à l'énucléation du globe oculaire, dans le traitement de l'ophthalmie sympathique. Gaz. hebd. de méd. Nr. 25. p. 395. Gaz. med. de Paris. p. 442.

— Essai d'électrothérapie oculaire. Paris. 140 pp.

Bouchut, E., Carie vertébrale et pachyméningite spinale. Meningito cérébrale consécutive. Thrombose des sinus de la dure-mère. Hydropisie de la guine vaginale du nerf optique. Névrorétinite. Thrombose des veines rétiniennes. Gaz des hôp. p. 609—611.

— Carie vertébrale, paraplégie. Névrorétinite et tubercules de la choroide sons méningite granuleuse. Autopsie. Gaz. des hôp. p. 561—563.

— Du diagnostic de la commotion et de la compression du cerveau par l'ophthalmoscope dans les traumatismes du crâne. Gaz. des hôp. p. 313.

— Revue cérébroscopique de 1875. Gaz. des hôp. p. 1—4.

— Atlas d'ophthalmoscopie médicale et de cérébroscopie; montrant, chez l'homme et chez les animaux, les lésions du nerf optique, de la rétine et de la choroide, produites par les maladies du cerveau, de la moëlle épinière et parles maladies constitutionelles et humorales. 148 pp. avec 14 planches. Paris, J. B. Baillière.

Bouchut, E., Méningite tuberculeuse. Névrorétinite; tubercule de la choroide. Gaz. des hôp. p. 241—243.

Bougues, J., Du traitement de la conjonctivite purulente. Thèse de Paris.

Bousquet, Cancer mélanique de la conjonctive, opérations; récidives; mélanose généralisée. Bull. de la Soc. anatomique de Paris. p. 602—606.

Bowen, W. Shaw, A portable book-rack for the use of myopic children and adults. New-York med. record. Jan. 1. p. 5.

Bowles, R. L., Atropinvergiftung durch Augentropfen. Brit. med. Journ. April 29. p. 533.

Brailey, A., Curator's pathological report. Ophth. Hosp. Rep. VIII. p. 521—559.

— Curator's pathological report. Ophth. Hosp. Rep. IX. p. 55—85.

Brandeis, Richard C., Purulent ophthalmia of infants. The Richmond and Louisville medical Journal. September. p. 224.

Brière, Observations d'ectropion. Ann. d'ocul. T. 76. p. 43—52.

— Cyclite et cécité absolue, causées par un corps étranger resté, pendant un mois, dans le cul-de-sac oculo-palpébral inférieur. — Guérison et rétablissement de la vue un mois après l'extraction du corps étranger. Gaz. des hôp. Nr. 117. p. 931.

— Névrorétinites causées par la réverbération des éclairs. Cécité consécutive. Gaz. des hôp. p. 323.

Broadbent, W. H, Partieller Herpes frontalis mit Entzündung des Auges. Brit. med. Journ. Dec. 9. p. 749.

— A case of embolism of the right posterior cerebral artery. Lancet. Febr. 5.

Broca, Recherches sur l'indice orbitaire. Revue d'Anthropologie. T. IV. p. 577. 1875.

Broër u. Weigert, Teratoma orbitae congenitum. Virchow's Arch. f. path. Anat. Bd. 67. p. 518—522.

Brosius, Das Auge der Paralytiker. Irrenfreund XVIII. 1. 3.

Browne Edgar A., How te use the Ophthalmoscope. London. pp. 108.

Brugsch, Ueber die Resorption von der vorderen Augenkammer. Inaug.-Diss. Göttingen 1875.

Brunhuber, A., Epidemie von Conjunctivalblennorrhoe, veranlasst durch Conjunctivitis gonorrhoica. Klin. Monatsbl. f. Augenh. p. 44—53.

Buckner, Rupture of the cornea, commotion of the retina. The Clinic X. 10. March.

Bull, Ch. S., The influence of neuralgia of the trigeminus in causing iritis and choroiditis, and its pathological significance. New-York med. Record. Aug. 19. p. 535.

— A contribution to the pathology and therapeutics of contused wounds of the eyeball. American Journ. of med. Sc. Octbr. p. 369.

Buller, F., A convenient method of applying warmth to the eye. Report of the fifth internat. ophth. Congress. p. 240—243.

— An operation for the relief of xerophthalmia. Ophth. Hosp. Rep. VIII. p. 421—426.

Burnett, Swan M., A note on trachoma as influenced by race. Report of the fifth internat. ophth. Congress. p. 134—137.

Bussard, Plötzlicher Verlust des Sprach- und Sehvermögens bei Amygdalitis phlegmonosa. Rec. de mém. de méd. mil. p. 193.

Butterlin, Hygroma de la bourse séreuse du grand oblique de l'oeil; ponction avec la seringue de Pravaz; injection de teinture d'iode; guérison. Union médic. Nr. 104. p. 335.

Cadiat, O., Du cristallin; anatomie et développement; usages et régénération. Thèse d'agrégation de Paris.

Callan, Peter A., The yellow oxide of mercury in phlyctenular Keratitis. New-York med. Record. March 4.

Calori, L, Storia dei risultamenti ottenuti injettando i canali di Fontana e di Petit e la camera anteriore dell' occhio umano e dei mammiferi domestici. Bull. delle Sc. med. di Bologna. p. 200.

Camuset, Parésie musculaire des yeux, symptomatique d'une affection nerveuse centrale mal définie. L'Union méd. Nr. 67. p. 906.

Carp, E., Ueber die Abnahme der Sehschärfe bei abnehmender Beleuchtung nebst Mittheilung einer neuen Methode den Lichtsinn zu messen. Inaug.-Diss. Marburg.

Carreras y Arago, Notice biographique sur le Docteur Delgado Jugo. Ann. d'Ocul. 175. p. 202—204.

Carter, Brudenell, Ophthalmology in its relation to general surgery. Med. Press and Circular. June 28.

— Lectures on questions in ophthalmic surgery. Lancet. June 17. 24. p. 881, 913. July 22 u. 29. p. 111, 144.

Cayley (Humphreys), Case of left hemiopia, doubtful history of syphilis. Med. Times and Gaz. Nr. 4. Vol. 53. p. 517.

Chambé, Contribution à l'étude du synchisis étincelant, 40 pages, avec une planche. Thèse de Paris.

Chamoin, E., De la valeur de la cautérisation modificatrice appliquée au traitement de la tumeur et de la fistule lacrymales. 76 pp. Paris, Ad. Delahaye.

Chatin, F., Des relations qui existent entre les bâtonnets des arthropodes et les éléments optiques des certains vers. Comptes rendus. T. 83. p. 1248—1250.

— Sur la structure du bâtonnet optique chez les crustacés. Comptes rendus. T. 83. p. 1052—1084.

Chrétien, H., La choroide et l'iris; anatomie et physiologie. Thèse d'agrégation de Paris.

Christensen. Et Tilfälde af Bläreorm (cysticercus cellulosae), extraheret fra Öiets Indre med Conservering af noget Syn. Ugeskr. f Läger. R. 3, Bd. 22, S. 273.

Chronis, Observation d'un kyste folliculaire de l'orbite à forme mélicéride. Recueil d'Ophthalm. p. 51—54.

— Des affections oculaires, consécutives à l'albuminurie pendant la grossesse. Recueil d'Ophthalm. p. 130—139.

Ciaccio, G. V., Osservazioni intorno dell' occhio composto dei ditteri. Rendiconto dell' Accad. delle scienze dell' Istituto di Bologna.

Clarapède, Tableaux synoptiques de la presbyopie à tous les âges. Paris, A. Delahaye.

Classen, A., Zur Physiologie des Gesichtssinns. Samml. physiol. Abhdlg. herausgeg. von W. Preyer I. 4. Heft. 52 S. Jena, H. Dufft.

— Physiologie des Gesichtssinnes zum ersten Mal begründet auf Kant's Theorie der Erfahrung. Braunschweig, F. Vieweg u. S.

Classen, A., Ueber den Einfluss von Extr. Calabar auf Verminderung des intraocularen Druckes bei Glaucom. Tageblatt der 49. Versammlung deutscher Aerzte u. Naturforscher. Nr. 8.

Cohen, A., Eisenbahnunfälle in den Niederlanden im J. 1875 mit Bezug auf Astigmatismus der Bahnbeamten. Nederl. Weekbl. 25.

Colin, La question de l'adaptation et les questions qui s'y rattachent sont-elles résolues? Gaz. des hôp. p. 49—50.

Coppez, Nouveau blépharostat. Bull. de l'Acad. de méd. de Belgique. 27. Mai. Ann. d'ocul. T. 75. p. 295.

— Zona ophthalmique. Considérations et observations nouvelles. Ann. d'ocul. T. 75. p. 33—50.

Cottret, Considérations sur un cas d'ectropion par adhérence consécutif á un abscès de l'orbite. Thèse pour le doctorat. Paris.

Coupland, Sidney, Membranous ophthalmia, ulceration of corneae, bronchopneumonia. Med. Times and Gaz. Dec. 2. p. 622.

Coursserant, H., Observation de kératite bulleuse, erysipèle grave; albuminurie. Gaz. des hôp. p. 988.

— Paralysie complète et douloureuse du trijumeau: troubles trophiques graves et périodiques. Gaz. hebdom. p. 678.

— Anomalie d'innervation de l'iris. Paralysie du nerf de la sixième paire du côté gauche, de cause spécifique, avec mydriase du même côté. Guérison rapide. Gaz. des hôp. p. 347.

Cowell, Concussion of the brain; paralysis of both external recti muscles; recovery. Lancet, Aug. 12. p. 221.

Craig, A. G., Ophthalmia neonatorum. The American Practitioner. April. p. 230.

— W., Note on Jaborandi, Edinburgh med. Journ. p. 508—603.

Crespi, Pietro, Contributo alla storia clinica dei tumori dell' occhio e dell' orbita. Osservazioni pratiche. Gaz. med. ital.-lombardia. Nr. 26—28. p. 251. 261. 272. 421. 431.

Critchett, Anderson, On inoculation. Medical Examiner, Decbr. 21. Ann. d'Ocul. 77. p. 43.

Critchett, G., Des affections superficielles de l'oeil et de leur traitement. Ann. d'ocul. T. 76. p. 25—36.

— Practical remarks on congenital cataract. Brit. med. Journ. March 4. 11. p. 279, 313.

Cross, J. B. M., On the retinal circulation in epilepsy. The medical Record. July 15. p. 466.

Cuignet, Des conjonctivites symptomatiques. Recueil d'Ophthalm. p. 1—12.

— Arrachements de la totalité de l'iris. Recueil d'Ophth. p. 114.

— Perversions fonctionnelles névrosiques du sens de la vue. Recueil d'Ophth. p. 17—20.

— Paralysies des muscles de l'oeil. Recueil d'Ophth. p. 12—16.

— Paralysie du petit oblique et inclinaison de l'image vraie. Recueil d'Ophth. p. 108—113.

— Dilatation forcée et instantanée des voies lacrymales. Recueil d'Ophth. p. 115—118.

Cyon, E., Rapports physiologiques entre le nerf acoustique et l'appareil moteur de l'oeil. Acad. des Sciences. 10. Avril. Recueil d'Ophth. p. 175. Ann. d'Ocul. T. 75. p. 171.

Daguenet, Kératite suppurative grave des deux cornées, consécutive à la suppression des règles. Recueil d'Ophthalm. p. 193—196.

Dauphin, Des blennorrhophthalmies aiguës simples, de leur gravité et de leurs traitement. La Presse méd. Belge. Nr. 43.

Davis, J. D., Corneal opacities. The Ohio medical and surgical Journal. June 1. p. 37.

Day, Henry, Exophthalmic goître. Lancet. Sept. 23. p. 422, 458.

Decker, Charles, Contribution à l'étude de la Kératite névroparalytique. 86 pp. Diss. inaug. de Berne, Genève.

Decoin, Eclampsie puerpérale accompagnée d'amaurose albuminurique suivie de guérison. Gaz. des hôp. p. 210.

Degeorge, J., Essai sur les névralgies de l'oeil et de ses annexes. Thèse pour le doctorat. Paris.

Delahousse, Ch., Nouveaux principes de dioptrique. Arch. gén. d. Méd. Juin. p. 674—701.

Delgado Jugo, Nekrolog. Klin. Monatsbl. f. Augenh. p. 57—64.

Derby, H., Change in the numeration of spectacle lenses; adoption of the metrical system. The Boston medical and surgical Journal. Oct. 12. p. 432.

Deschamps, Cancer de l'orbite. Opérations et récidives successives. Généralisation aux poumons, au foie et au péritoine. Bull. de la soc. anatomique de Paris. p. 764—767.

Dhanens, Benoni, Trois cas de pannus rebelle; traitement: inoculations blennorrhagique: cautérisation de la cornée etc. Guérison. Annal. de la Soc. de méd. d'Anvers. Janvier et Février.

— Coloboma accidentel des paupières; autoplastie (par glissement du lambeau). Guérison. Annal. de la Soc. de Médic. d'Anvers. Janv. et Févr.

Dietlen, Herm., Casuistische Beiträge zur Syphilidologie des Auges. Inaug.-Diss. Erlangen. 23 pp. Rostock.

Dobrowolsky, W., Ueber die Empfindlichkeit des Auges gegen die Lichtintensität der Farben (Farbensinn) im Centrum und auf der Peripherie der Netzhaut. Pflügers Archiv für Physiologie. Bd. XII. p. 441.

— und A. Gaine, Ueber die Sehschärfe (Formensinn) an der Peripherie der Netzhaut. Pflügers Archiv für Physiologie. Bd. XII. S. 411.

— — Ueber die Lichtempfindlichkeit (Lichtsinn) auf der Peripherie der Netzhaut. Pflügers Archiv für Physiologie. Bd. XII. p. 432.

Dohnberg, Herm., Die Temperatur am Auge unter physiologischen und pathologischen Verhältnissen. 36 pp. Mit 1 Tafel. Inaug.-Diss. Dorpat.

Donders, F. C., Versuch einer genetischen Erklärung der Augenbewegungen. (Pflüger's Archiv f. Physiologie. Bd. XIII. 8. 9.) Bonn. 48 pp.

Dor, Ueber Untersuchung der Augen bei der Rekrutirung. Corresp.-Bl. f. Schweizer Aerzte. p. 563.

Dönhoff, Ueber oscillirende Gesichtsempfindungen. Arch. f. Anat., Physiol. u. wiss. Medicin. S. 459—460.

Doerinckel, W., 1) Ueber die Abnahme der Accommodationsbreite in verschiedenen Stadien der Presbyopie. 2) Ueber die Abnahme der Sehschärfe bei abnehmender Beleuchtung. Inaug.-Diss. Marburg.

Dreher, E., Zur Theorie des Sehens. 2. Abhandlung. Archiv f. Anat., Physiol. u. wiss. Medicin. p. 630—635.

Driver, Notiz über die A. Weber'sche Hohllanzenoperation. Klin. Monatsbl. f. Augenh. p. 135–137.

— Eine Modification der Schieloperation. Klin. Monatsbl. f. Augenh. p. 133–135.

Drognat-Landré, De la rétinite séreuse et parenchymateuse. Annal. d'ocul. T. 75. p. 50—64.

Drouin, Alph., De la pupille; anatomie, physiologie, séméiologie. Thèse de Paris.

— Note pour démontrer qu'il n'y a pas de rapport direct entre l'état d'accommodation de l'oeil et le diamètre de la pupille. Gaz. méd. de Paris. Nr. 28. p. 329.

Dudouy, E., Essai sur l'importance du cercle ciliaire en pathologie oculaire. Thèse de Paris.

Dudouyt, P. (Desmarres), Iritis spécifique maligne. Gaz. des hôp. Nr. 98. p. 779.

Dufour, M., Guérison d'un aveugle-né. Observation pour servir à l'étude des théories de la vision. 26 pp. Lausanne.

Dupuy, Eugene, Note on inherited effects of lesions of the sympathetic nerve and corpora rectiformia on the eye. Report of the fifth internat. ophth. Congress. pag. 252–255.

Duwez s. Warlomont.

Dyer, E., On the treatment of Asthenopia by means of regular systematic exercise. Report of the fifth internat. ophth. Congress. p. 227—237.

Edgren, S. G., Några undersökningar öfver iris rörelsesmekanism hos grodan. Med 8 taflor. Upsala läkareförenings förhandlinger. Bd. XI. S. 185.

Edwards, H. Milne, Leçons sur la physiologie et l'anatomie comparée de l'homme et des animaux. Tome XII. 1. Ouie, vue, etc Paris, G. Masson.

Emery, C., La terminazione del nervo ottico nella retina dei batracii urodeli Atti della soc. ital. di science nat. Vol. XVIII. p. 394—403.

Emmerich, Ueber Glaucoma haemorrhagicum. Inaug.-Diss. Berlin.

Emmert, Emil, Ueber die Einführung des Metersystems in die Ophthalmologie. Corresp.-Blatt f. Schweiz. Aerzte. Nr. 6.

— Ophthalmologische Mittheilungen. Mit 1 Abbildung. Arch. f. Augen- u. Ohrenheilk. V. 2. p. 397—409.

— Ueber Crotonchloralhydrat (jetzt Butylchloral). Corresp.-Blatt f. Schweizer Aerzte. VI. Nr. 4.

Ewart, J. C. and G. Thin, On the structure of the retina. Journ. of anat. and physiol. Vol. XI. p. 96—108.

— s. Thin.

Eye and Ear Department of the Philadelphia dispensary. Report for the year ending Nov. 30. 1876. 16 pp. Philadelphia.

Faber, Carl, Der Bau der Iris des Menschen und der Wirbelthiere. Gekrönte Preisschrift. 78 pp. Mit 1 Tafel. Leipzig.

Fano, Décollement de la rétine. Examen d'un oeil atteint de décollement de la rétine cinq ans après la production de la lésion. Gaz. des hôp. Nr. 36.

Favre, A, De la dyschromatopsie dans ses rapports avec la navigation. Marseille. Ann. d'Ocul. T. 75. p. 172.

Fenner, C. S., Strumous ophthalmia. The american practitioner. August. p. 65.

Féris, Du daltonisme dans ses rapports avec la navigation. Broch. in 8. 32 pp. Paris.

Feuer, N., Untersuchungen über die Ursache der Keratitis nach Trigeminusdurchschneidung. Mit 1 Tafel. Sitzber. der Wiener Akad. d. Wissensch. Bd. 74. III. Abth. Juli-Heft.

— Ueber Transplantation in den menschlichen Bindehautsack. Mitthlgn. des Wiener medic. Doctoren-Kollegiums. Bd. I. Nr. 31.

v. Feandt, K. J., Bericht über die ophthalmologische Abtheilung im allgemeinen Krankenhause in Helsingfors im J. 1875. Finska läkaresällsk. handl. p. 61.

Fieuzal, Clinique ophthalmologique de l'hospice des quinze-vingts. Paris, Delahaye. Recueil d'Ophthalm. p. 263.

— Démonstration du mouvement de la membrane connue sous le nom de »Peigne« chez les oiseaux, et du rôle physiologique de cette membrane. Compte rendu du Congrès périodique internat. des sciences médicales. 4. Session. Bruxelles. p. 629—632.

Finlay, Ch., Excision au enclavement d'un lambeau étroit d'iris, par une plaie périphérique indépendante, pendant l'opération de la cataracte. Ann. d'ocul. T. 75. p. 64—71.

— Résultat de deux extractions de cataracte par la nouvelle méthode etc. Ann. d'ocul. T. 75. p. 299—301.

Fitzgerald, C. E., Supernumerary lachrymal puncta. Ophth. Hosp. Rep. VIII. p. 427—429.

— s. Swanzy.

Foerster, Beziehungen der Allgemein-Leiden und Organ-Erkrankungen zu Veränderungen und Krankheiten des Sehorgans. Capitel XIII von Graefe u. Saemisch's Handbuch d. ges. Augenheilkunde. Bd. VII. p. 59—234.

Foot, A. W., Case of general xanthelasma planum, associated with chronic jaundice. With 1 Plate. Dublin journ. of med. Science. Vol. 61. p. 473—481.

Frisch, A., Die Milzbrandbacterien und ihre Vegetationen in der lebenden Hornhaut. Sitzungsber. d. Wiener Akad. Bd. 74. Abth. 3.

Fries, Sigmund, Beitrag zur Kenntniss der Amblyopieen u. Amaurosen nach Blutverlust. 124 pp. Inaug.-Diss. Tübingen. Beilageheft zu den klin. Monatsbl. f. Augenh.

Fronmüller, G. sen., Ueber Jaborandi. Memorabilien. p. 151.

— Das Pilocaripin. ibidem. p. 337.

Fubini, S., Ueber den Einfluss des Auges auf einige Lebenserscheinungen. Moleschott's Untersuchungen. XI. S. 578.

Fuchs, E., Herpes iris conjunctivae. Klin. Monatsbl. f. Augenh. p. 333—351.

— Ueber die traumatische Keratitis. Centralbl. f. d. medic. Wissensch. p. 113. Virchow's Archiv f. path. Anat. Bd. 66. p. 401—447.

Galezowski, Traité iconographique d'ophthalmoscopie comprenant la description des différents ophthalmoscopes, l'exploration des membranes internes de l'oeil et le diagnostic des affections cérébrales et constitutionnelles. 4°. p. 281. avec atlas de 20 planches chromolithographiées. Paris, J. B. Baillière.

— Des altérations oculaires dans l'érysipèle de la face. Recueil d'Opthalm. p. 202—210.

Galezowski, De l'action toxique de l'aniline, de l'opium, du tabac etc. sur la vue. Recueil d'Ophthalm. p. 210—220.
— Sur les blessures de l'oeil reçues à la chasse, et sur les précautions à prendre pour les éviter. Bull. de l'Acad. de Méd. Nr. 43. p. 1015.
— De l'atrophie de la papille du nerf optique et des amblyopies dans certaines affections gastriques. Union méd. Nr. 28. p. 365—372.
— Des troubles visuels occasionnés par l'alcool, et de l'hallucination de la vue. Recueil d'Ophthalm. p. 331—360.
— Etude sur les amblyopies et les amauroses aphasiques. Arch. gén. de méd. Juin. Recueil d'Ophthalm. p. 220—231.
— Sur un nouveau signe d'amaurose monoculaire simulée. Recueil d'Ophthalm. p. 199—201.
— Tumeur lacrymale syphilitique. Guérison. — Troubles visuels lacrymaux. Recueil d'Ophthalm. p. 179.
— De la kératite interstitielle irrégulière et de l'intervention chirurgicale. Recueil d'Ophthalm. p. 101—108.
— De l'anesthésie locale dans la chirurgie oculaire. Recueil d'Ophthalm. p. 93—101.
— Valeur séméiologique des engorgements ganglionnaires de la face dans les affections oculaires. Recueil d'Ophthalm. p. 67—74.
— Sur la curabilité du décollement de la rétine. Recueil d'Ophthalm. p. 51—67.
Gard, J., De la réfraction oculaire et de l'anisométropie. Thèse pour le doctorat. Paris.
Gayat, J., Sur les signes oculaires de la mort. Arch. génér. de médecine. Mai.
— De la conjonctivite granuleuse et fièvre intermittente en Algérie. Lyon médical. p. 643.
— De la conjonctivite granuleuse, resumé de deux missions ayant eu pour objet l'étude des maladies oculaires en Algérie. Gaz. des hôp. p. 157.
— Pronostic des blessures du corps vitré. Lyon médical. Octbr. 1.
— L'anatomie et la physiologique de la sclérotique. Recueil d'Ophth. p. 370.
— Traitement du trichiasis par le drainage ciliaire. Gaz. des hôp. p. 932.
— Deux faits pour servir á l'histoire étiologique des paralysies des muscles oculaires. Gaz. hebdom. de méd. 28 Avril. Recueil d'Ophth. p. 170—175.
— De l'inutilité des pansements occlusifs après les kératotomies et les sclérotomies. Lyon médical. 23. Avril. Ann. d'Ocul. T. 75. p. 252—258.
— Blépharoplastie pour un cas de destruction complète des paupières par suite de l'ablation d'un epithélioma lobulé. Soc. de Chirurgie. 22. Mars. Bulletin. p. 239.
Gentzen, Felix, Beobachtung am weichen Gaumen nach Entfernuug einer Geschwulst in der Augenböhle. Inaug.-Diss. Königsberg. Leipzig, Kessler. 31 pp.
Giraud-Teulon, Des troubles fonctionnels de la vision dans leurs rapports avec le service militaire. Ann. d'ocul. T. 75. p. 92, 176.
— Nouvel optomètre donnant à la fois et dans une seule opération, la mesure de la réfraction oculaire et celle de l'acuité visuelle par le Dr. Badal. Ann. d'ocul. T. 75. p. 5 - 13.
Goedicke, Militärärztliche Augenuntersuchungen bei der Truppe und beim Ersatzgeschäft. 1) Beiträge zum Sehvermögen unserer Soldaten. 2) Die

indirecte Bestimmung von Fernpunkt und Sehschärfe, besonders beim Ersatzgeschäft. Dt. militärärztl. Ztschr. V. p. 464—482.

Goldzieher, W., Miscellen aus der oculistischen Praxis. Pester Med. chirurg. Presse. Nr. 33. 34.

Goltz, F., Ueber die Störungen des Sehvermögens nach Verstümmelung des Grosshirns. Arch. f. d. ges. Physiol. XIII. S. 15—27 u. XIV. S. 416—420.

Goodhart, Headache, double optic neuritis and blindness, ending in recovery. Med. Times and Gaz. V. 52. p. 455.

Gosetti, F., Glaucoma cronico semplice dell' occhio destro ribelle all' iridectomia fenomeni simpatici consecutivi all' atto operativo. Annali di Ottalm. V. p. 353.

Gosselin, Névralgie sus-orbitaire avec phénomènes de voisinage du côté de l'oeil consécutive à une dent gâtée. Gaz. des hôpitaux. p. 522.

Gotti, Vincenzo, La medicina operatoria della clinica oculistica di Bologna. Rivista clinica di Bologna. (Nr. 9. 10.) Septbr. Octbr.

Graefe, Alfred, Nystagmus der Bergleute. Deutsche med. Wochenschrift. p. 260—261.

Graefe, A. u. Theodor Saemisch, Handbuch der gesammten Augenheilkunde. Herausgegeben von 22 Autoren, redigirt von den Genannten. Bd. II, 2te Hälfte enthaltend Aubert, Physiologische Optik. Bd. IV. 2te Hälfte. v. Wecker, Die Erkrankungen des Uvealtractus und des Glaskörpers. Bd. VII. 1te Hälfte. Schirmer, Erkrankung der Thränenorgane und Foerster, Beziehungen der Allgemeinleiden und Organerkrankungen zu Veränderungen u. Krankheiten des Sehorgans. Leipzig, W. Engelmann.

v. Graefe s. Archiv für Ophthalmologie.

Grand, Un cas de kératite parenchymateuse. Lyon médical. Nr. 39.

— Paralysie du grand oblique. Lyon médical. Nr. 39.

— 1. Fistule cornéenne par séjour prolongé d'un corps étranger. 2. Eclat d'acier séjournant cinq mois dans les lames de la cornée, sans réaction inflammatoire notable. Lyon médical. Nr. 39.

— Guérison complète d'un décollement rétinien ancien, sans intervention chirurgicale. Lyon médical. 24. Sept.

Grasset, Paralysie limitée de la paupière supérieure gauche lésion à l'extrémité de la scissure parallèle, méningite. Recueil d'Ophthalm. p. 243—246.

Greeff, Richard, Ueber das Auge der Alciopiden. Ein Beitrag zur Kenntniss des Baues der Retina. Mit 2 Tafeln in Farbendruck. 24 pp. Marburg, Elwert'sche Verlagshdlg.

Green, John, An operation for cicatricial entropium and trichiasis of the upper eyelid following trachoma, based upon von Ammons Tarsotomia horizontalis. Report of the fifth internat. ophth. Congress. p. 126—131.

Gowers, Note on chronic optic neuritis. Report of the fifth internat. ophth. Congress. p. 14—16.

Grüning, E., Ueber einen Fall von Varix aneurysmaticus innerhalb der Schädelhöhle mit Prominenz beider Bulbi und totaler Blindheit. Unterbindung der Carotis communis sinistra. Mit 1 Tafel. Arch. f. Augen- u. Ohrenheilk. V. 2. p. 280—286.

Guaita, L., la clinica oculistica della R. Università di Pavia nell' anno scolastico 1874—75. Annali di Ottalm. V. p. 3—53, 303—324.

Guérin, Jules, Note sur un cas d'albugo double guéri par l'abrasion ammoniacale. Acad. de méd. de Paris. 16. Août. Ann. d'ocul. 76. p. 184.
— Mémoire sur la myotomie oculaire par la méthode sous-conjonctivale. Bull. de l'Acad. de Méd. Nr. 10. p. 194—242, 250—309. Gaz. des hôp. p. 202—205.
Gutierrez, Henry, De la conjonctive granuleuse et de ses complications cornéales. Thèse pour le doctorat. Paris.
Haasis, Schwere Körperverletzung mit glücklichem Ausgange. Stichwunde am linken Auge. Betz, Memorabilien. 11.
Hale, J., Glioma of Retina. Philadelphia med. and surg. Rep. Jan. 22. p. 63.
Hall, A. Douglas, The ophthalmoscope in cerebral tumours. Philadelphia med. Times. May 13. p. 221.
Haltenhoff, G., La Strychnine dans la thérapeutique oculaire. Soc. méd. de Genève. 5. Juillet. 24 pp. Genève, H. Georg.
Hannover, Ad., La rétine de l'homme et des vertébrés. Mémoire histologique, historico-critique et physiologique. 6 planches. Copenhague. 211 pp.
— Funiculus scleroticae, en Levning af den foetale Spalte i Menneskets (un reste de la fente foetale dans l'oeil humain). 16 pp. Copenhague.
Hansen, Edmund, Hypermetropic squint and Insufficiency of the internal recti. Report of the fifth international ophth. Congress. p. 103—125.
Hardwicke, Junius, Hysterical blindness. Brit. med. Journ. May 6.
Harlan, G. C., Hysterical affections of the eye. Philadelphia med. and surg. Reporter. p. 130. Transact. of the Coll. cf Physicians. p. 139.
v. Hasner, Ein Wort über die Brillenscala. Prager med. Wochenschrift. Nr. 51.
— Langbau und Katarakt. Klin. Monatsbl. f. Augenh. p. 251—256.
— Sechs Fälle von Anophthalmos congenitus. Prager Vierteljahrsschrift. Bd. 130. p. 55.
— Ueber recidivirende Iritis. Prager medic. Wochenschr. I. 8.
Hatry, Considérations sur des troubles visuels observés avec l'altération de la papille et de la zone péripapillaire, chez les malades atteints d'oreillons pendant l'hiver de 1875—76. Rec. de mém. de Méd. milit. Juillet u. Août. p. 305.
Hay, Thomas, A case of recurring sarcomatous tumor of the orbit in a child, exstirpated for the third time, and ultimately causing the death of the patient. Report of the fifth internat. ophth. Congress. p. 258—263.
— A case of senile cataract of ten years' duration in a lady eighty-six years of age. Philadelphia med. and surg. Reporter. Aug. 19. p. 147.
Heimann, A., Weitere Beiträge zur Kenntniss der vasomotorischen und secretorischen Neurosen des Auges. Arch. f. Augen- u. Ohrenheilk. V. 2. p. 303—310.
Helmholtz, Optisches üb. Malerei. Pop.-wissensch. Vorträge. III. Heft. p. 57—97.
Hempel, Ueber die Spinalmyosis. Archiv f. Ophth. XXII. 1. p. 1—28.
Hendrickx, Observation de fistule de la glande lacrymale. Ann. d'ocul. T. 76. p. 52—54.
Hering, E., Ueber Fechner's psychophysisches Gesetz. Wiener akad. Ber. Abth. III. p. 672.
Heyl, Albert G., Coloboma lentis. Report of the fifth internat. ophth. Congress. p. 16—28.

Higgens, C., On the causes of preventable blindness. Gny's Hosp. Rep. XXI. p. 179—212.
— Hydatid tumour of the orbit. Clin. soc. of London. Lancet. Oct. 21. p. 516.
— Clinical lecture on cataract. Med. Times and Gaz. V. 52. p. 570.
— Lectures on the examination of the eye. Med. Times and Gaz. V. 53. p. 278, 348.
— Elfenbeinexostose der Orbita; Excision, Heilung. Brit. med. Journ. Sept. 16. p. 364.
Hjort, Die Ciliarfortsätze während der Accommodation. Ein Fall von totaler acquirirter Irideremie. Klin. Monatsbl. f. Augenh. p. 205—223.
Hirschberg, J., Die Pariser Augenkliniken. Berliner klin. Wochenschr. p. 625.
— Dioptrik der Kugelflächen und des Auges. I. Theil. Arch. f. Anat. Physiol. u. wiss. Medicin. S. 587—621.
— Historical notice concerning the doctrine of the smallest visual angle. Ophth. Hosp. Rep. IX. p. 16—21.
— Ein Fall von Schrotschuss in beide Augen. Arch. f. Augen- u. Ohrenheilk. V. 2. p. 365.
— Ueber Cholestearinbildung im Auge. Dtsche Ztsch. f. prakt. Mediz. Nr. 4.
— Ueber die peripher-lineare Staar-Extraction. Berliner klin. Wochenschr. Nr. 1. 2.
— I. Retinitis e morbo Brightii. — II. Stauungspapille und Neuritis optica bei Hirnerkrankung. Deutsche Ztschft. f. prakt. Medic. Nr. 4.
— Zur Anatomie der spontanen Linsenluxation. Mit 1 Tafel. Archiv f. Ophthalm. XXII. 1. p. 65—72.
— Beiträge zur pathologischen Anatomie des Auges. Berliner klin. Wochenschr. Nr. 18.
— Hygienisches aus der Augenklinik. Deutsche med. Wochenschr. p. 427.
— Messungen der Pupillen Narcotisirter. Berliner klin. Wochenschr. p. 652.
— Einige Beobachtungen über Cysticercus cellulosae. Mit 2 Tafeln. Archiv f. Ophthalm. XXII. 4. p. 126—135.
— Beiträge zur patholog. Topographie des Auges. Mit 2 Tafeln 3. Zur sympathischen Reizung und Entzündung. Arch. f. Ophth. XXII. 4. p. 136—146.
— Optische Notizen. Verhandlgn d. physiolog. Gesellschaft zu Berlin. Dt. medic. Wochenschr. Nr. 29.
— Historische Notiz in Betreff der sympathischen Ophthalmie. Archiv f. Augen- u. Ohrenheilk. V. 1. p. 209.
— Die Länge des emmetropischen Auges. Centralbl. f. d. med. Wiss. p. 40.
— Beiträge zur praktischen Augenheilkunde. Mit 6 Holzschnitten. 59 pp. Berlin, H. Peters.
— Zur Frage der Sehnervenkreuzung. Mit 1 Abbildung. Arch. f. Augen- u. Ohrenheilk. p. 137—140.
— Klinische Beiträge zur pathologischen Topographie des Auges. Mit 1 Tafel. Arch. f. Ophth. XXII. 3. p. 137—162.
— Notiz zur Theorie des Sehens. Arch. f. Ophth. XXII. 4. p. 118—125.
— Ein Fall von Aderhautgeschwulst nebst anatomischen Bemerkungen. Mit 2 Tafeln. Archiv f. Ophth. XXII. 1. p. 135—148.

Hock, J., Notiz über Tannincollyrien. Oester. Jahrb. f. Pädiatrie. 1875. II. S. 97.
— Die syphilitischen Augenkrankheiten. Wiener Klinik. II. Jahrg. Heft 3. 4. p. 65—118.
— Die Brillenbestimmung für praktische Aerzte dargestellt. 33 pp. Wien, Seidel u. Sohn.
— Ueber Hornhauttättowirung nebst Bemerkungen über die Aetiologie des Glaucoms. Arch. f. Augen- u. Ohrenheilk. V. 1. p. 90—101.
Hodges, H. Frank, Anaesthesia in operations on the eye. Lancet Oct. 7. p. 520.
Hoffmann, C. K., Ueber das Tapetum choroideum bei den Seehunden. Niederländ. Arch. f. Zoologie. Bd. III. p. 201—203.
— Ueber den Bau der Retina bei den Amphibien und Reptilien. Ibidem. 45 p.
— Ueber den Bau der Retina bei den Beutelthieren. Ibidem. p. 195—198.
Hogg, Jabez, Impairment or loss of vision from spinal concussion or shock. Med. Press and Circular. Jan. 5 and 12.
— Congenital luxation of the crystalline lens. Lancet, Mai 27. p. 773.
Holm, Otto, Ueber die therapeutische Bedeutung des Tätowirens der Hornhaut. Inaug.-Diss. Kiel. 19 pp. 1 Tafel. Arch. f. experim. Pathol. VI. p. 256.
Holmes, E. L., Ueber die Stellung der Augäpfel bei geschlossenen Lidern. Arch. f. Augen- u. Ohrenheilk. V. 2. p. 374.
— Ueber drei Fälle von Neuroretinitis mit Symptomen eines intracraniellen Aneurysma. Arch. f. Augen- u. Ohrenheilk. V. 1. p. 172—177.
Holmgren, F., Betraktelser i anledning af J. G. Edgrens arbeta öfver iris' rörelseemekanism hos grodan. Upsala läkareförenings förhandlingar. Bd. XI. S. 222.
— Genomskärning af synnerven hos kaninen. Upsala läkareför. förh. Bd. XI. S. 231.
— Undersökning af iris' rörelser, kort meddelande. Upsala läkarefor. förh. Bd. XI. S. 476.
Horner, Fr., Ueber Strabismus convergens bei Myopie. Corresp.blatt d. Schweizer Aerzte. Nr. 9.
Hosch, Fr., Ueber den Sehapparat der Vögel. Der zoolog. Garten. XVII. Nr. 12.
Hotz, F. C., Ein Fall von Strabismus deorsum vergens in Folge von congenitaler Paralyse des Rectus superior, geheilt durch Vorlagerung des Rectus superior. Archiv f. Augen- u. Ohrenheilk. V. 2. p. 379.
— On the rupture of the eyeball. The Chicago medical Journal and Examiner. Februar 7. p. 97.
Hubert, Étude sur le développement de la cornée et sur les opacités congénitales de cette membrane. Thèse pour le doctorat. Paris.
Huguenin, Ueber Hemiopie. Corresp.bl. f. Schweizer Aerzte. p. 460.
Hulke, Secondary syphilitic sore on the eyelid. Med. Times and Gaz. 53. p. 463.
— A calendar of papers on the apparatus of accommodation contained in the libraries of the royal society, the royal college of surgeons of England, and the royal medical and chirurgical society, down to the year 1873. Ophth. Hosp. Rep. VIII. p. 560—595.
Hurst, A., Zur Lehre von der Staunngspapille. Aus der Augenklinik zu Krakau. Przeglad lekarski. Nr. 2. p. 25, 26.
Hutchinson, J., Remarks on glaucoma as a neurosis: with an illustrating case. British med. Journ. p. 747.

Hutchinson, J., Saemisch's operation for Hypopyon-ulcer. 2. Treatment of Onyx with Hypopyon. Lancet. Jan. 1. p. 14.

— Retinitis haemorrhagica as a consequence of Gout. Lancet. Jan. 1. p. 14.

— Miscellaneous cases and Observations. II. Ophth. Hosp. Rep. VIII. p. 488—506.

— Report on the prognosis in tobacco amaurosis. Ophth. Hosp. Rep. VIII. p. 456—487.

— On the influence of the sexual system on diseases of the eye. Ophth. Hosp. Rep. IX. p. 1—15.

Hüter, Die febrilen Störungen des Blutkreislaufs mikroskopisch beobachtet an der Palpebra tertia septisch und pyämisch inficirter Warmblüter. Vorläufige Mittheilung. Centralbl. f. d. med. Wiss. p. 505.

Jackson, J. Hughlings, A case of double optic neuritis without cerebral tumour. Ophth. Hosp. Rep. VIII. p. 445—455.

— Case of large cerebral tumour without optic neuritis, and with left hemiplegia and imperception. Ophth. Hosp. Rep. VIII. p. 434—444.

Jacob, A. H., Considerations upon soft cataract occurring in middle life, its pathology and treatment. Med. Press and Circular. April 12.

Jacobi, J., Studien über die Circulation im Auge. 1. Die Netzhautpulse. Archiv f. Ophthalm. XXII. 1. p. 111—134.

Jacques, Ophthalmie diphthéritique. La Presse méd. Belge. Février 6.

Jaeger, Ed., Ergebnisse der Untersuchung mit dem Augenspiegel, unter besonderer Berücksichtigung ihres Werthes für die allgemeine Pathologie. 196 pp. Wien, L. W. Seidel.

Jahresbericht über die Leistungen u. Fortschritte im Gebiete der Ophthalmologie; herausgegeben im Verein mit mehreren Fachgenossen und redigirt von Albr. Nagel. 5. Jahrg. Bericht für das Jahr 1874. Tübingen, Laupp'sche Buchhandlung.

Jeffries, B. Joy, The detachment of posterior synechiae. Report of the fifth internat. ophth. Congress. p. 69—72.

Ihlder, Eine die Existenz von Safträumen in der Hornhaut des lebenden Frosches beweisende Beobachtung. Centralbl. f. d. medic. Wiss. p. 419—421.

Illing, Ueber Correction der Ametropie mit Berücksichtigung des in den Militärspitälern eingeführten Brillenkastens. Wiener med. Presse. p. 272. Feldarzt (Beilage zur Wiener medic. Wochenschr.). Nr. 9—13.

Imre, J., Ein Pall von Ringskotom bei Chorioretinitis specifica. Klin. Monatsbl. f. Augenh. p. 267—270.

— Transplantation der Kaninchen-Conjunctiva bei Symblepharon. Klin. Monatsbl. f. Augenh. p. 256—267.

— Erysipel der Augenlider. Exophthalmus. Gänzliche Genesung im Verlaufe einer Woche. Klin. Monatsbl. f. Augenh. p. 187—191.

— Fälle von Ectasie der Lymphgefässe der Conjunctiva bulbi. (Aus der Augenklinik des Prof. W. Schulek in Budapest.) Wiener med. Wochenschrift. Nr. 52.

— Ein Beitrag zur Kenntniss vom Zusammenhang der Linsenkapsel mit der Hyaloidea. Klin. Monatsbl. f. Augenh. p. 184—187.

Jobert s. Pouchet.

Jodko, W. Narkiewicz, Amaurosis sine materia; gut reagirende Pupillen, theilweise Heilung. Gazeta Lekarska. p. 393.

Jones, H. Macnaughton, Questions in ophthalmic surgery. I. Anaesthesia. II. Enucleation after injury. Dublin Journ. of med. Sc. Febr. p. 115—130.

Juda, M., De nieuwe benaming der brilglazen. Weekblad van het Nederl. Tijdschr. v. Geneeskde. Nr. 44.

Just, Otto, Sechster Bericht über die Augenheilanstalt zu Zittau für das Jahr 1875. 16 pp. Zittau.

Kalliwoda, Ueber Simulation von Augenleiden und die Schwierigkeit der Behandlung von Augenerkrankungen beim Soldaten. Feldarzt 1875. Nr. 1—8.

Keyser, P. D., On bony formation in the place of the lens. Report of the fifth internat. ophth. Congress. p. 131—134.

— Bonwill's method of anaesthesia in diseases of the eye. Philadelphia med. Times. July 22.

— An instrument for measuring the face and eyes for the proper adjustment of spectacle-frames: also a diagram for recording cases of refraction and accommodation and for the prescribing of spectacles. Philadelphia med. Times. Sept. 2. p. 577.

Kipp, Charles, A case of subconjunctival Cysticercus. Report of the fifth internat. ophth. Congress. p. 250—251.

Kipp, J., Ueber einen Fall von primärem Irissarcom. Heilung durch Exstirpation der Geschwulst. Mit 1 Tafel. Archiv f. Augen- u. Ohrenheilk. V. 1. p. 177—182.

Klar, Rud. M., Statistische Tabelle über die in Böhmen sich aufhaltenden Blinden, nach dem Geschlecht, Alter, der genossenen Erziehung, der Art ihrer Beschäftigung, und der Ursache ihrer Erblindung. Prag, Kytka. 6 pp. mit Tab.

Klein, S., Beiderseitige angeborene Katarakt erfolgreich operirt. Klin. Monatsbl. f. Augenh. p. 370—377.

— Tod nach Iridektomie. Oestr. Jahrb. f. Pädiatrik. 1875. II.

— Der Augenspiegel und seine Anwendung. Wiener Klinik. II. Jahrg. Heft 11. 12. Wien.

— Ueber Hornhauttätowirung. Mittheil. des Wiener med. Doct.-Colleg. II. p. 104.

— Ueber die sogenannte Blennorrhöa scrophulosa. Oesterr. Jahrb. f. Pädiatr. I. p. 71—98.

— Zur Operation des Pterygium und zur Transplantation von Schleimhaut. Allgem. Wiener medic. Zeitg. Nr. 3 u. 4.

— Klinische Beiträge zur Lehre vom Glaucom, insbesondere zur Kenntniss der Entstehungsweise der Druckexcavationen. Arch. f. Ophth. XXII. 4. p. 157—208.

Kleinschmidt, Ueber Keratitis bullosa. Inaug.-Diss. Bonn.

Klinische Monatsblätter für Augenheilkunde, herausgegeben von W. Zehender. XIV. Jahrgang. Mit 3 Beilageheften. Stuttgart, Ferd. Enke.

Knapp, H., On orbital Tumors. Report of the fifth internat. ophth. Congress. p. 51—63.

— Presentation of a metrical ophthalmoscope. Report of the fifth internat. ophth. Congress. p. 263—265.

— Ablösung der Retina in Folge des Gebrauchs von Branntwein als Therapeuticum. Arch. f. Augen- u. Ohrenheilk. V. 2. p. 383.

— Anthrax auf der Innenfläche des untern Augenlides. Arch. f. Augen- u. Ohrenheilk. V. 2. p. 371—374.

Knapp, H., Grosses Orbitalsarcom, entfernt mit Erhaltung des Augapfels. Tod durch acute Nephritis. Mit 2 Abbildungen. Arch. f. Augen- u. Ohrenheilk. V. 2. p. 310—325.

— Erblindung durch Netzhautischämie im Keuchhusten. Arch. f. Aug.- u. Ohrenh. V. 1. p. 203—207.

— Doppelseitige einfache Iridectomie mit Ausgang in Hornhautvereiterung. Arch. f. Augen- u. Ohrenh. V. 1. p. 207—209.

— Ueber die Operation traumatischer Lidcolobome. Arch. f. Augen- u. Ohrenh. V. 1. p. 195—203.

— Die Verwerthung der Augenbewegungen zur Diagnose einseitiger Blindheit. Archiv f. Augen- u. Ohrenheilk. V. 1. p. 190—195.

Knies, Max, Ueber das Glaucom. Mit 2 Tafeln. Archiv f. Ophthalm. XXII. 3. p. 163—202.

Königshöfer, Oscar, Das Distinctionsvermögen der peripheren Theile der Netzhaut. Inaug.-Diss. Erlangen. 32 pp.

Kramsztyk, L., Veraltete capilläre Thränensackfistel, behandelt mittelst Elektrolyse. Medycyna. p. 201.

Krause, W., Die Nervenendigung in der Retina. Arch. f. mikroskop. Anatomie. XII. p. 742—790. Mit 1 Tafel.

Krenchel, V., Amblyopia centralis. Kjöbenhavn. 94 S.

Krüss, Hugo, Bemerkungen zu Dr. L. Hermann's: Ueber schiefen Durchgang von Strahlenbündeln durch Linsen etc. Poggendorffs Annalen der Physik. B. 157. p. 335—339.

— Ueber die Tiefe der Bilder bei optischen Apparaten. Ibidem. p. 476—483.

Küster, F., Befund an den Augäpfeln und deren Adnexen in einem Falle von Argyria. Archiv d. Heilkunde. XVII. p. 363—366.

— Die Directionskreise des Blickfeldes. Mit 1 Tafel. Archiv f. Ophthalm. XXII. 1. p. 149—210.

Kunckel, Jules, Structure des yeux composés des animaux articulés. Soc. de Biol. 6. Mai Gaz. des hôp. p. 428.

von der Laan, Cysticercus im Auge. Gazeta med. de Lisboa. Nr. 23.

Laforgue, Cas d'anophthalmos. Mém. de l'Acad. des Sc. de Toulouse.

Lambert, C. Allen, Enucleation of eye for sympathetic ophthalmia. The Cincinnati Laucet and Observer. March. p. 227.

Landesberg, M., Lacerated wound of the sclerotic; successful cure by means of conjunctival sutures. Philadelphia med. and surg. Reporter. Decbr. 2. p. 468.

— Zur Kenntniss der Keratitis bullosa. Arch. f. Augen- u. Ohrenheilk. V. 2. p. 333—365.

— On the use of the atomizer in diseases of the eye. Philadelphia med. Times. Nov. 25.

Landolt, Edm., Die Einführung des Metersystems in die Ophthalmologie. Klin. Monatsbl. f. Augenh. p. 223—250. Annales d'Ocul. T. 75. p. 208—234. Annali Ottalm. V. p. 403—429. Ophth. Hosp. Rep. VIII. p. 632—658.

— Lettre sur l'amblyopie hystérique. Gaz. des hôp. p. 191.

— Die Vergrösserung des aufrechten ophthalmoscopischen Bildes. Centralblatt f. d. med. Wissensch. Nr. 21. p. 369.

— Le diplomètre. Acad. des Sciences. 7. Février.

— Leçons sur le diagnostic des maladies des yeux faites à l'école pratique

de la faculté de médecine de Paris pendant le semestre d'été 1875. Progrès médical. p. 129, 148 etc.

Landolt, Edm., De la valeur de certains symptômes oculaires dans la localisation des maladies cérébrales. Bull. de la soc. de méd. pratique de Paris. p. 149.

Lange, W., Das Auge des Seesterns. Morpholog. Jahrb. Bd. II. p. 257—264.

Laptschinsky, M., Ein Beitrag zur Chemie des Linsengewebes. Archiv f. die ges. Physiologie. XII. S. 631—35.

Laqueur, Ueber eine neue therapeutische Verwendung des Physostigmin. Vorläufige Mittheilung. Centralbl. f. d. medic. Wiss. Nr. 24. p. 421.

— Erwiederung. Centralbl. f. d. med. Wiss. p 752.

Larcher, Mémoire sur les affections de l'appareil de la vision chez les oiseaux. Journ. de l'anat. et de la physiol. p. 337—351.

v. Laskiewicz-Friedensfeld, A., Eigenthümliche Form und seltener Verlauf einer Bindehauterkrankung. Klin. Monatsbl. f. Augenh. p. 377—386.

— (Aus Arlt's Klinik), Ueber einen Tumor des Sehnerven. Przeglad lekarski. Nr. 30.

Lasvenes, Fracture de la cornée, cataracte traumatique, phénomènes d'iridochoroidite. Iridectomie. Guérison. Gaz. des hôp. p. 979.

Lavaud de l'Estrade, Procédé simple de recomposition des couleurs du spectre sclaire au moyen d'un miroir tournant. Revue scientifique. T. XVIII. p. 523.

Lawrence, H. Cripps, On the etiology and treatment of scrofulous ophthalmia. Med. Press and Circular. July. 5 and 12. p. 23.

Lawson, G, Glioma of the Retina (with cases). Lancet. Jan. 29. p. 163.

Layrac, Contribution à l'étude de l'infiltration séreuse du tissu cellulaire rétro-oculaire. 32 pages. Thèse de Paris.

Leblanc, Essai sur les modifications de la pupille, produites par les agents thérapeutiques. Thèse de Paris. 1875.

Le Bolloch, A., De la suture des paupières pour prévenir l'ectropion particulièrement dans l'oedème malin. Thèse pour le doctorat. Paris.

Lebrun, De l'opération de l'entropion. Compte rendu du Congrès périodique international des sciences médicales. 4. Session de Bruxelles. p. 619—630.

Le Dentu, Affection syphilitique des membranes profondes de l'oeil. Frictions mercurielles. Grande amélioration. Gaz. des hôp. Nr. 131. p. 1042.

Le Fort, Glaucôme aigu guéri en quelques heures par la paracentèse iridochoroïdienne. Soc. de Chirurgie de Paris. 5. Juin. Gaz. des hôp. Nr. 56. p. 446. Ann. d'ocul. T. 75. p. 298.

— Abscès du sinus maxillaire. Troubles oculaires et phlegmon de l'orbite. Guérison. Recueil d'Ophthalm. p. 360 - 363.

Lépine. Déviation conjuguée des yeux. Gaz. des hôp. p. 253. Recueil d'Ophth. p. 280.

Lereboullet, Paralysies complexes des muscles moteurs des deux yeux; troubles psychiques. Soc. des hôpitaux. 26. Mai. Bull. gén. de thérap. Vol. 90. p. 521.

Letulle, M., Sarcome de l'orbite, exophthalmie. Bull. de la soc. anatomique de Paris. p. 200—203.

Liebmann, Zur Theorie des Sehens. Analysis der Wirklichkeit. Strassburg. p. 128—169.

Liebreich, R., Neue Augeninstrumente. St. Thomas Hosp. Rep. VI. p. 163.

Lilienfeld, W., Sarkom des rechten oberen Augenlides. Schluss-Mittheilung zur Krankengeschichte. Nr. 269. Jahrg. XIII. Klin. Monatsbl. f. Augenh. p. 302—307.

Litten, Coloboma chorioideae et retinae inferius circumscriptum. Virchow's Archiv f. path. Anat. Bd. 67. S. 616.

Loring, Edward, Remarks on the ciliary muscle. Report of the fifth intern. ophth. Congress. p. 243—250.

— The halo round the macula lutea. Report of the fifth internat. ophth. Congress. p. 86—103.

— Ophthalmoscopes with the metric system. Report of the fifth internat. ophth. Congress. pag. 81—86.

— Are progressive myopia and conus due to hereditary predisposition or can they be induced by defect of refraction acting through the influence of the ciliary muscle? Transact. of the international med. congress. Philadelphia, Septbr. 1876.

— Determination of the refraction of the eye by means of the ophthalmoscope. 62 pp. New-York. William Wood an Co.

— Ueber Anwendung des metrischen Systems in der Ophthalmologie. Boston med. and Surg. Journ. p. 284. Sept.

Lucius, F., Ueber die druckvermindernde Wirkung der Extractum fabae Calabarensis. Centralbl. f. d. med. Wiss. p. 581.

Lyster, Foreign body in Orbit. Lancet. March 18. p. 423.

Mc. Keown, W. A., On the use of the magnet in the diagnosis of the presence of steel or iron in the eye and in the extraction thereof; with illustrative cases. Dublin. Journ. of med. Science. Vol. 61. p. 201—210.

Macnamara, C., A manual of the diseases of the eye. 3 rd. ed. London.

Magni, Francesco, Il processo flogistico considerato in alcuni tessuti dell' organo visivo. Rivista clin. di Bologna. Novbr.

Magnus, H., Geschichte des grauen Staares. 315 pp. Mit einer Tafel. Leipzig.

— Das Auge in seinen ästhetischen und culturgeschichtlichen Beziehungen. 5 Vorlesungen. 158 pp. Breslau.

— Der therapeutische Werth des Alauns für die Erkrankungen der Conjunctiva. Deutsche med. Wochenschrift. Nr. 37. p. 439—441.

— Ein Fall von acutem Glaukom, hervorgerufen durch einmaliges Einträufeln von Atropin. Klin. Monatsbl. f. Augenh. p. 386—391.

— Zur Genese des bei gewissen Erkrankungen an der Macula lutea auftretenden kirschrothen Fleckes. Klin. Monatsbl. f. Augenh. p. 145—152.

— Die Staarausziehung bei den Griechen u. Römern. Arch. f. Ophth. XXII. 2. p. 141—184.

— Die Augenoperationen der früheren Jahrhunderte. Ein Bild aus der Culturgeschichte des ärztlichen Standes. Dt. Ztschr. f. prakt. Medicin. Nr. 34, 35.

Manché, Sur l'ophthalmologie dans l'île de Malte. Compte rendu du Congrès périodique international des sciences médicales. 4. Session. Bruxelles. p. 617.

Mannhardt, F., Kritisches zur Lehre vom Pterygium. Archiv f. Ophthalm. XXII. 1. p. 81—102.

Manning, J. D., Amblyopia from Retinitis pigmentosa. The American Practitioner. September. p. 147.

Manz, W., Artikel: Augenkrankheiten im Jahresbericht der gesammten Medicinw. Virchow u. Hirsch. II. p. 464—501.

— Anatomische Untersuchung eines Coloboma iridis et chorioideae. Klin. Monatsbl. f. Augenh. p. 1—21.

— Retinitis proliferans. Mit 1 Tafel. Archiv f. Ophthalm. XXII. 3. p. 229—275.

Marini, Delle ottalmie negli exerciti. Giorn. di med. milit. di Roma. p. 521, 921, 1017. Recueil d'Ophth. p. 273.

Martin, E., Nouvean procédé de traitement des décollements de la rétine. Drainage de l'oeil. Gaz. des hôp. Nr. 120. p. 954.

— Des pansements de l'oeil après l'opération de la cataracte par extraction. Leçon de clinique ophthalmologique 8. Paris. 16 pp.

— Corps étranger ayant sejourné quatorze ans dans le globe oculaire. Extraction. Conservation parfaite de la vision. Recueil d'Ophthalm. p. 328—330.

Martin, G., Enfilure solide des aiguilles à sutures. Ann. d'ocul. T. 75. p. 117—119.

Martini, Du zona ophthalmique. Recueil d'Ophthalm. p. 150—156.

Marula, F. X., Considérations sur l'extirpation de la glande lacrymale. 36 pp. Thèse de Paris.

Masselon, Fragments d'ophthalmologie. Ann. d'ocul. T. 75. p. 124—151.

— Clinique ophthalmologique du Dr. de Wecker à Paris. Relevé statistique des opérations pratiquées pendant l'année. 35 pp. Paris, Delahaye.

Mason, Fred., Case of cyst in the anterior chamber. Ophth. Hosp. Rep. IX. p. 35—37.

Mathewson, Arthur, A case of choked disk under observation three years and a half, without change in appareance or progressive impairment of vision. Report of the fifth internat. ophth. Congress. p. 63—65.

Matthiessen, L., Ueber den Aplanatismus der Hornhaut. Arch. f. Ophth. XXII. 3. p. 125—130.

— Ueber die Berechnung des absoluten Brechungsvermögens des Kerncentrums der Krystalllinse. Ibidem. p. 131—136.

Mauthner, L., Vorlesungen über die optischen Fehler des Auges. 2. Abth. Specieller Theil. Gr. 8. Wien, Braumüller.

— Ueber Strabismus. Mitth. v. Ver. d. Aerzte in Niederöstr. p. 33.

Mayer, H. u. Schweninger, Melanosarcom des Bulbus. Bair. ärztl. Intelligenzbl. Nr. 4.

Mayr, Georg, Hauptergebnisse der Ermittelung der Blinden, Taubstummen, Blödsinnigen und Irrsinnigen nach Regierungsbezirken in Bayern auf Grund der Volkszählung vom 1. Dec. 1871. Mit vergleichenden Blicken auf die Ergebnisse in anderen deutschen Staaten. Ztschr. d. k. bayr. statistischen Bureau. VIII. p. 100—130.

Mazzuchelli, A., Trapiantamento cutaneo palpebrale felicemente riuscito. Annali di Ottalm V. p. 325—336.

Merkel, Fr., Ueber die menschliche Retina. Mit 2 Tafeln. Arch. f. Ophth. XXII. 4. p. 1—25.

Meyer, Friedr., Ueber Schussverletzungen des Auges. Inaug.-Diss. Berlin.

Michelon, G., De l'iritomie. 80 pp. Paris, A. Delahaye.

Mitchell, S. Weir., Headaches from eye strain. Amer. Journ. of med. Sc. April. p. 374.

Mollière, D., De l'énucléation du globe oculaire pendant la période aigüe du phlegmon de cet organe. Lyon méd. Nr. 26. p. 255.

Monoyer, Note sur trois nouveaux moyens de découvrir la simulation de l'amaurose et de l'amblyopie unilatérales. Gaz. hebdom. de méd. et de chir. Nr. 25. p. 388—390.

Moore, W., A case of pyaemia attended by sudden destruction of the eye. Dublin. Journ. of med. Sc. February. p. 158.

Moore, Oliver, Statistical report of 40 cataract extractions. 55th annual report of the New-Yorke eye and ear infirmary. p. 31—40.

Moorhead, J., Case of Iridodialysis. Brit. med. Journ. Oct. 21. p. 520.

Morton, A. Stanford, Two cases of air-bubbles in the vitreous following perforating wounds. Ophth. Hosp. Rep. IX. p. 38—39.

— Two cases of pannus treated by inoculation. A peculiar from of interstitial Keratitis in secondary syphilis. Ophth. Hosp. Rep. IX. p. 50—53.

— Hour-glas cyst of iris following a wound. Ophth. Hosp. Rep. IX. p. 53—54.

Most, R., Ueber ein dioptrisches Fundamentalgesetz. Poggendorffs Annalen VIII. Ergänzungsband. S. 299—348.

Nagel, A., The introduction of the metermeasure for the determination of lenses. Report of the fifth internat. ophth. Congress. pag. 66—68.

— s. Jahresbericht über die Leistungen etc. in der Ophthalmologie.

— und Heimann, Ein pathologisches Circulationsphänomen in der Hornhaut. Centralbl. f. d. med. Wiss. p. 225—228.

Netter, A., Blindheit durch Blitzleuchten bedingt. Revue méd. de l'Est. p. 339. Juin.

Nettleship, Sarcoma of the sclerotic. Medical Times and Gazette. July 1.

— Case of sarcoma of the outer surface of the sclerotic, with commencing invasion of the ciliary body and iris. Transact. of the pathologic Soc. XXVI. p. 227—232.

— The after-history of fifteen cases of malignant tumour of the eye. Ophth. Hosp. Rep. IX. p. 40—49.

— Clinical notes on iritis, especially as to the relative frequency of syphilis and rheumatism etc. as causes of the disease: from an analysis of seventy cases. Brit. med. Journ. Novbr. 11. p. 617.

— Two cases of sclerotomy for Glaucoma. Lancet. Octbr. 7. p. 504.

— Unusual distribution of retinal bloodvessels: three cases. Brit. med. Journal. Febr. 5. Ophth. Hosp. Rep. VIII. p. 512.

— Pathological and clinical notes. Ophth. Hosp. Rep. VIII. p. 507—520.

— Atropinvergiftung durch ein Collyrium. Brit. med. Journ. April 8. p. 444.

Netter, A., Lettres sur l'héméralopie et l'affection dite rétinite pigmentaire. Ann. d'ocul. T. 75. p. 198. T. 76. p. 99 u. 198.

Nicati, W., Ueber das Tropometer. Corresp.-Bl. f. Schweizer Aerzte VI. Nr. 15. S. 458.

Noel, L., De l'atropine en ophthalmologie. Journ. des sciences méd. de Louvain. Mars.

— Sur la vision du loin chez les Myopes. Bull. de l'acad. de Belgique. Presse méd. belge. Nr. 24. p. 189.

Noyes, Henry D., On the use of a naso-buccal flap for blepharoplasty, with two cases. Report of the fifth internat. ophth. Congress. p. 6—14.
— Additional means for relieving pressure of the eyelids in diseases of the cornea, Report of the fifth internat. ophth. Congr. p. 29—36.
— The optical error of conical cornea, and report of two cases treated by operation. Report of the fifth internat. ophth. Congress. p. 72—80.
— Analysis of 1,079 recorded cases of ametropia and muscular weakness, with deductions respecting asthenopia. Report of the fifth internat. ophth. congress. New-York. p. 148—213.
— Iridotomy by Wecker's forceps-scissors. New-York med. Record. Jan. 15. p. 37.
— Diagnosis of those diseases of the eye, which can be seen without the ophthalmoscope. New-York, G. P. Putnam's son.
v. Oettingen, G., Zur Casuistik und Diagnostik der Orbitaltumoren. Kl. Monatsbl. f. Augenh. p. 315—329.
— Zur Lehre von der Embolie der Art. centralis retinae. Dorpater med. Zeitschr. VI. p. 143—170.
Ophthalmos, Discussion au Congrès de Bruxelles et à l'academie de médecine de Paris, sur les troubles fonctionnels de la vue. Recueil d'Ophthalm. p. 21—36.
Oppel, J. J., Farbentafeln (zwei) zur Illustration der Farbenblindheit mit dazu gehörendem grünlichen Glas. Catalogue of the special loan collection of scientific apparatus. London. I. Ausg. S 139. Nr. 969.
Osborn, L., Cysten- und Dermoidgeschwülste des Auges. St. Thomas Hosp. Rep. p. 69.
Owen, Lloyd, Double acute Glaucoma. Lancet. May 6. p. 670.
Pablasek, Die Blinden-Bildungsanstalten, deren Bau, Einrichtung und Thätigkeit. Wien.
Pagenstecher, H., Ueber Erweiterung des sog. Petit'schen Kanals und consecutive Ablösung des vorderen Theils des Glaskörpers. Arch. f. Ophth. XXII. 2. p. 271—293.
Paladini, R., Un caso di diplopia monoculare. Gaz. med. ital.-lomb. Octob. Nr. 41. p. 401.
Panas, Leçons sur les kératites, précédées d'une étude sur la circulation, l'innervation et la nutrition de l'oeil, et des divers moyens de traitement employés contre les ophthalmies en général, redigées par L. Buzot. 184 pp. Paris, A. Delahaye.
— Contributions à l'étude des troubles. circulatoires visibles à l'ophthalmoscope dans les lésions traumatiques du cerveau. Bull. de l'Acad. de Médecine. Nr. 12.
— Considérations pratiques sur les cataractes. Bulletin gén. de thérap. pag. 207, 253 u. 309.
— Structur des Scheidenraumes des Nervus opticus. Bull. et mém. de la soc. de chirurgie. p. 668. Oct.
— Ueber ophthalmoskopisch sichtbare Circulationsstörungen bei Gehirnverletzungen. Bull. de l'Acad. de Méd. p. 182. Févr. 22. p. 334. Mars 21. L'Union méd. 54.
Panzeri, Méthode de diagnostic des affections oculaires sans le secours des instruments. Recueil d'Ophth. p. 160—162.

Panquet, Note sur une blessure pénétrante de la cornée. Bull. de l'Acad. de méd. Nr. 27.

Péan, M., Small sarcoma of the orbit; Exophthalmia; Enucleation of the eyeball, erysipelas; death; autopsy. Lancet. Jan. 8. p. 51.

Penfold, H., Pterygium crassum geheilt durch Ligatur und Iridectomie. Brit. med. Journ. Nov. 18.

Percepied, Elie, De la mydriase. 80 pp. Thèse de Paris, A. Delahaye.

Pereyra, E., Di un caso di spasmo d'accommodazione prodotte instantaneamente per un vivo riflesso di luce solare. Annali di Ottalm. V. p. 300—302.

Peszkowski, Ein Fall von Cataracta traumatica mit schneller u. vollständiger Heilung. Wiener medic. Presse. p. 1260—1261.

Pétrequin, J. E., Nécrologie. Ann. d'ocul. 76. p. 104—110.

Pflüger, Untersuchung der Augen der Luzerner Schuljugend. Arch. f. Ophth. XXII. 4. p. 63—117.

— Hyoscyamin. Arch. f. Augen- u. Ohrenheilk. V. 1. p. 182—190.

— Lupus conjunctivae. Klin. Monatsbl. f. Augenh. p. 162—163.

— Ulcus induratum der Lidränder. Klin. Monatsbl. f. Augenh. p. 160—162.

— Strabismus congenitus. Klin. Monatsbl. f. Augenh. p. 157—160.

— Ueber militärärztliche Augenuntersuchungen. Corresp.-Bl. f. Schweizer Aerzte. p. 236.

Piéchaud, Ad., Note sur un cas de phlegmone de l'orbite; mort. Gaz. méd. de Paris. p. 467.

— Sur in cas de kératite parenchymateuse. Gaz. des hôp. p. 667.

— Nouvelle observation de kératite parenchymateuse. Gaz. des hôp. p. 1074, 1084.

— Observation d'iritis suppurative accompagné d'inflammation et de gangrène partielle de la cornée. Gaz. des hôp. Nr. 53. p. 419.

Pierd'houy, A., L'acetato di piombo nella cura della congiuntivite granulosa. Annali di Ottalm. V. p. 54—58.

Pitres, Sur l'hémianesthésie d'origine cérébrale et sur les troubles de la vue qui l'accompagnent. Gaz. méd. de Paris. p. 362.

Plateau, Sur les couleurs accidentelles ou subjectives. Deuxième note. Bull. de l'acad. de Belgique. T. 42. Nr. 9, 10, 11.

Plenk, J., Ueber Hemiopie u. Sehnervenkreuzung. Mit 5 Abbildungen. Arch. f. Augen- u. Ohrenheilk. V. 1. p. 140—168.

Poncet, F., Décollement de la rétine avec double pédicule, grain de plombe dans le globe oculaire. Gaz. méd. de Paris. Nr. 16. p. 184.

— Observation de glaucome avec anévrysmes miliaires de la rétine. Gaz. des hôp. Nro. 36. p. 261.

— Rétinite albuminurique. Gaz. méd. de Paris. Nr. 32. p. 331. Gaz. des hôp. p. 659.

— Histologie du synchisis étincelant. Ann. d'ocul. T. 75. p. 235 - 248. Recueil d'Ophth. p. 231—243.

— Examen histologique de cornées tatouées à l'encre de Chine. Gaz. des hôpit. Nr. 28. p. 221.

— Anatomie pathologique du tatouage de la cornée. Progrès méd. p. 210.

— Note sur la technique histologique pour les préparations de la rétine. Compte rendu du congrès périodique international des sciences médicales. 4e Session. Bruxelles. p. 621—620.

Pooley, Th., Keratitis vesiculosa mit secundärem Glaucom. Archiv f. Augen- u. Ohrenheilk. V. 2. p. 367—371.

— Entzündung der Tenon'schen Kapsel nach einer gewöhnlichen Schieloperation. Perforation der Sclera. Netzhautablösung. Heilung. Arch. f. Augen- u. Ohrenheilk. V. 2. p. 375—379.

Posch, A., Ueber Sehschärfe und Beleuchtung. Mit 6 Tafeln. Archiv f. Augen- u. Ohrenheilk. V. 1. p. 14—50.

Pouchet, G. et Jobert, Contribution à l'histoire de la vision chez les cirrhipèdes. Journ. de l'anat. et de la physiol. XII. p. 575—594.

Poulain, L. V., Étude sur l'accommodation de l'oeil. 31 pp. Paris, G. Masson.

Power, Hemiopia and partial paralysis. Med. Times and Gaz. Sept. 2. Vol. 53. p. 255.

Prengrueber, Physiologie des muscles de l'oeil et leurs paralysies. Thèse pour le doctorat. Paris.

Pufahl, Casuistische Mittheilungen. Aus Dr. Hirschberg's Augenklinik. Deutsche Zeitschr. f pr. Med. Nr. 31.

— Ueber hereditäre Amblyopie. Berl. klin. Wochenschr. Nro. 10.

— Epicanthus und Blickfeldmessung. — Iridotomie. — Pustula maligna. — Mit 3 Abbildungen. Arch. f. Augen- u. Ohrenheilk. V. 2. p. 384.

Quaglino, A., Nuovo scarificatore molteplice della congiuntiva. Annali di Ottalm. V. p. 553—559.

Quaglino, A., Dell' umor acqueo e della paracentesi corneale. Lezione clinica raccolta dal Dott. Pierd'houy. Annali di Ottalm. V. p. 95—106, 542 - 552.

— Sul valore relativo dell' estrazione lineare modificata in confronte cogli altri metodi operativi per la cataratta e sugli accidenti e complicazioni che possono comprometterne l'esito felice. Annali di Ottalm. V. p. 263.

Raab, Fritz, Beiträge zur patholog. Anatomie des Auges. 2. Buphthalmos congenitus. Ueber die Entwickelung des Intercalarstaphyloms und der partiellen Scleralectasieen. Klin. Monatsbl. f. Augenh. p. 22—43.

— Congenitale Encephalocele. Ein Beitrag zur Casuistik der Orbitaltumoren. Wiener med. Wochenschr. Nr. 11—13.

Rafferty, J. N., A case of brain disease characterized by double Retinitis, loss of intellect and progressive general paralysis. The med. and surg. Reporter. March. 25. p. 241.

Raehlmann, E., Ueber den Daltonismus und die Young'sche Farbentheorie. Archiv f. Ophthalm. XXII. 1. p. 29—64.

— Ueber die Netzhautablösung und die Ursache ihrer Entstehung. Archiv f. Ophth. XXII. 4. p. 233—252.

Rapport présenté au Conseil général de l'asile des aveugles de Lausanne par le conseil d'administration de cet établissement pour l'année 1875. Lausanne. 40 pp.

Recueil d'Ophthalmologie, paraissant quatre fois par an sous la direction de Xavier Galezowski avec le concours de MM. Richet, Cuignet, Lourenço 2e Série. Paris, P. Asselin. 376 pp.

Recordon, Guérison d'un aveugle-né. Bulletin de la société méd. de la Suisse romande.

Reeb, Du glaucôme. Sa nature son traitement. 88 pp. Paris, O. Doin.

Regéczy, E., Ueber das periphere Sehen. Orvosi Hetilap. Nr. 22, 26.
— Ueber Bestimmung der latenten Hypermetropie. Orvosi hetilap. Nr. 22.
Reich, M., Granuloma conjunctivae palpebrae superioris circumscriptum. Klin. Monatsbl. f. Augenheilk. p. 300–302.
— Stations sanitaires pour les malades aux yeux dans le rayon militaire d'Odessa. Ann. d'ocul. T. 70. p. 143—157.
— Ein Dermoid der Conjunctiva des unteren Augenlides. Klin. Monatsbl. f. Augenh. p. 299—300.
— Zur Pathologie des Sehnerven (mit 2 Tafeln). Arch. f. Ophth. XXII. 1. p. 103—110.
Reich et Savary, Cyclite et ophthalmie sympathiques. Ann. d'ocul. T. 75. p. 13—29.
Reid, Thomas, Intraocular sarcomatous tumours. Brit. med. Journ. Sept. 30. p. 444.
Renaud, Essai sur la sclérotite rhumatismale.
Report of the fifth international ophthalmological Congress, held in New-York. Sept. 1876. Published by a committee composed of Herrmann Knapp, Henry D. Noyes, Charles S. Bull, and Richard H. Derby. New-York, D. Appleton u. Co. 1877.
Report of the eye and ear department of the Philadelphia dispensary. 16 pp. Philadelphia.
v. Reuss, A., Neue Erfahrungen über Tätowirung der Hornhaut. Klin. Monatsbl. f. Augenh. p. 139—145.
— Kasuistische Beiträge zur Kenntniss des Flimmerskotoms. Wien. Med. Presse. n. 1—12. 28 pp.
— Beiträge zur Kenntniss der Refractionsveränderungen im jugendlichen Auge. Archiv f. Ophth. XXII. 1. p. 211—281.
— Ueber das Flimmerskotom. Wiener med. Presse. 11. 12.
Reynolds, D. S., Dacryocystitis. The Richmond and Louisville medical Journal. June. p. 528.
Ribard née Franceline Poupon. Du drainage de l'oeil dans différentes affections de l'oeil et particulièrement dans le décollement de la rétine. 52 pp. Thèse de Paris.
Riccó, A., Imagini entottiche. Annali di Ottalm. V. p. 387—402.
— Studio di un caso di daltonismo. Annali di Ottalm. V. p. 59—94.
— Ueber die Farbenwahrnehmung. Archiv f. Ophthalm. XXII. 1. p. 282—291.
Richet, Exophthalmie ayant nécessité l'ablation des deux globes oculaires à deux ans de distance, observation recueillie par M. le Dr. Baudon. Recueil d'Ophthalm. p. 191—193.
— Sur un cas d'iridochoroïdite séreuse. Recueil d'Ophthalm. p. 189—191.
— Exophthalmie consécutive à un sarcôme. Recueil d'Ophthalm. p. 44—48.
Riebau, Arteria hyaloidea persistens. Charité-Annalen. I. p. 648.
Ringer (Judson Bury), Case of hemiplegia, hemianaesthesia, hemiopia, unilateral sweating. Med. Times. Oct. 28. vol. 63. p. 489.
Ritter, K., Zur Histologie der Linse. Mit 2 Tafeln. I. Ueber den Bau des Centrums der Kalbslinse. v. Gräfe's Archiv f. Ophth. XXII. 2. p. 255—270.
— Zur Histologie der Linse. 2. Ueber das Centrum der Linse bei der neugeborenen Katze. Archiv XXII. 4. p. 26—30.

Robertson, Argyll, Report of the case of a patient in whom a filamentous body was present in the anterior chamber of the eye. Report of the fifth internat. ophth. Congress. p. 256 - 258.

— Trépanation de la sclérotique. Nouvelle opération pour le glaucome. Ann d'ocul. T. 76. p. 161.

— Trephining the sclerotic — a new operation for glaucoma. Ophth. Hosp. Rep. VIII. p. 404—420.

Roosa, John, The relations of blepharitis ciliaris to ametropia. Report of the fifth internat. ophth. congress. p. 137—148.

Rosmini, G., Rendiconto clinico dell' Istituto oftalmico di Milano per il biennio 1874—75. I. Introduzione. Gaz. med. Ital.-Lombard. Nr. 40.

Rossander, Carl J., Bidrag til läran om de sympatiska oftalmierna. Nord. med. arkiv. Bd. 8. Nr. 1. Ann. d'ocul. T. 75. p. 301.

Rothe, C. G., Traumatische Lähmung des Oculomotorius. Memorabilien. Nr. 9. p. 411.

Röthig, Oscar, Die Probleme der Brechung u. Reflexion. Leipzig 1876.

Rothmund, Ueber den Staar. Ein Vortrag im Münchener Volksbildungsverein. 12 pp. München.

— Ueber Behandlung des Hornhaut-Geschwüres. 24 pp. München.

— Jahresbericht der Augenheilanstalt in München für das Jahr 1875. 16 pp. München.

Rydel, L., Beitrag zur Lehre von der Retinitis pigmentosa. Przeglad lekarski. Nr. 13.

Salomon, Zwei Fälle von Tuberculose der Chorioidea mit Neuritis optica. Tageblatt der 49. Versammlung deutscher Naturforscher u. Aerzte. Nr. 8.

Saltini, G., Le iniezioni sottocutanee di calomelano nella cura della irite sifilitica. Annali di Ottalm. V. p. 337.

Saemisch, s. Graefe.

Sammet, Rud., Der ophthalmoskopische Befund bei Retinitis albuminurica in seinem Verhältniss zu demjenigen einiger anderer Netzhauterkrankungen. Strassburger Inaug.-Diss. 33 pp. Darmstadt.

Santarnecchi, V., Osservazioni critiche sulle operazioni oftalmiatriche esequite nel dispensario di malattie d'occhi di Livorno. Lo Sperimentale. p. 518.

Sartisson, F., Zur Casuistik der partiellen Embolieen der Arteria centralis retinae. St. Petersburger med. Wochenschr. Nr. 41 u. 42.

— Farbenblindheit und Eisenbahndienst. St. Petersburger med. Wochenschr. 38. p. 4.

Sattler, Hubert, Zur Kenntniss der modificirten (Moll'schen) Schweissdrüsen des Lidrandes. Arch. f. mikroskop. Anat. XIII. 4. p. 783 - 795.

— Ueber den feineren Bau der Chorioidea des Menschen nebst Beiträgen zur patholog. u. vergl. Anatomie der Aderhaut. (Mit 1 Tafel.) Archiv f. Ophth. XXII. 2. p. 1—100.

— Zwei Fälle von Ectropium des unteren Lides. Anzeiger d. k. k. Gesellsch. d. Aerzte in Wien. Nr. 20. Wiener med. Presse. p. 472.

— Ueber die Tapete der Säugethiere und analoge Bildungen in der Aderhaut des Menschen. Anzeiger d. k. k. Ges. d. Aerzte in Wien. Nr. 20. Wiener med. Jahrb. p. 361.

Savary, De l'emploi de la strychnine dans l'atrophie des nerfs optiques. Ann. d'ocul. 76. p. 158—160.

Savary, Noûvelle observation à joindre au dossier des ophthalmies sympathiques. Ann. d'ocul. T. 76. p. 151—155.

— Strabisme et diplopie, suite de paralysie rhumatismale. Avancement musculaire; guérison. Ann. d'Ocul. 76. p. 156–158.

— s. Reich.

Savy, Cl., Contribution à l'étude des éruptions de la conjonctive. 88 pp. Thèse de Paris.

Scheiding, Untersuchungsresultate der Augen der Schüler an dem Gymnasium zu Erlangen. Inaug.-Diss. Erlangen.

Schell, H. S., The illusory symptoms of weak sight. Philadelphia med. and surgical. Reporter Aug. 5. p. 101.

— Remarks on neglected Glaucoma. Philadelphia med. and surg. Rep. Novbr. 11. p. 393.

— A case of Hemiopia. Philadelphia med. and surg. Report. Sptbr. 9. p. 204.

Schelske, Rudolf, Operation des Entropium des äusseren Lidwinkels. Berliner klin. Wochenschr. p. 555.

Schenkl, Die Anwendung des Metersystems in der Augenheilkunde. Prager med. Wochenschrift. Nr. 49.

— Ueber Tannincollyrien. Prager med. Wochenschr. 27.

— Ueber den Gebrauch farbiger Brillen. Prager med. Wochenschr. p. 313.

Schiaparelli, G. V., Di alcune questioni concernenti il movimento degli occhi. Annali di Ottalm. V. p. 243—262.

Schiess-Gemuseus, Ueber die Behandlung der Blennorrhoe der Neugeborenen. Corresp.bltt f. Schweizer Aerzte. VI.

Schiess, H., Kranke Augen in 30 Bildern makroskopisch dargestellt und beschrieben für Aerzte und Studirende. 118 pp. Basel, H. Georg's Verlag.

-- Zur Casuistik der Iristumoren. Virchow's Archiv. f. path. Anat. Bd. 69.

— Zwölfter Jahresbericht der Augenheilanstalt in Basel vom 1. Jan. 75 bis 1. Jan. 1876 im Auftrag des Comité veröffentlicht. 52 pp. u. 2 Tafeln. Basel, Riehm.

Schirmer, Erkrankung der Thränenorgane. Capitel XII von Graefe und Saemisch's Handbuch d. ges. Augenheilkunde. Bd. VII. p. 1—58.

Schliephake, H., Zur Kenntniss der vasomotorischen und secretorischen Neurosen des Auges. Arch. f. Augen- u. Ohrenheilk. V. 2. p. 286–303.

Schmidt-Rimpler, H., Ueber eine neue Methode ophthalmoskopischer Refraktionsbestimmung und über die Brennweite der concaven Augenspiegel. Sitzungsbericht der Gesellschaft zur Beförderung der gesammten Naturwissenschaften zu Marburg. Nr. 10.

— Phlebitis ophthalmica mit letalem Ausgang. Sitzung des ärztl. Vereins zu Marburg vom 2. Juni. Berliner klin. Wochenschrift. Nr. 51.

— Ueber Zuckergehalt bei Cataracta diabetica. Sitzung des ärztl. Vereins zu Marburg. 6. Jan. Berliner klin. Wochenschrift.

— Demonstration eines Apparats zur bequemen Bestimmung der Sehschärfe bei abnehmender Beleuchtung. Tageblatt der 49. Versammlung deutscher Aerzte u. Naturforscher. Nr. 8. p. 119.

— Der Ausdruck im Auge und Blick. Vortrag, gehalten in Marburg. Berlin. Mit einer Tafelabbildung.

— Ueber die bei Masern vorkommenden Augen-Affectionen. Berliner klin Wochenschrift. Nr. 15.

Schmidt-Rimpler, H., Ueber Cornea-Impfungen mit blennorrhoischem Thränensacksecret u. die Wirkung desinficirender Mittel. Sitzungsbericht des ärztl. Vereins zu Marburg. Nr. 3. Berliner klin. Wochenschr. Nr. 51 u. Tageblatt der 49. Versammlung deutscher Naturforscher u. Aerzte zu Hamburg. Nr. 8.

– Zur Erkennung der Simulation von Blindheit. Klin. Monatsbl. f. Augenh. p. 173—184.

Schmitz, Georg, Uebersicht über die Wirksamkeit seiner Augenklinik zu Cöln im Jahre 1874—75. Cöln.

Schnabel, J., Notiz über die Jäger'schen Schriftskalen. Archiv f. Augen- u. Ohrenheilk. V. 1. p. 210—212.

– Ueber die angeborene Disposition zum erworbenen Staphyloma posticum Scarpae. Wiener med. Wochenschrift. Nr. 33—37.

– Die Begleite- und Folgekrankheiten der Iritis. Arch. f. Augen- u. Ohrenheilk. V. 1. p. 101—137.

– Ueber Glaucom und Iridectomie. Arch. f. Augen- u. Ohrenheilk. V. 1. p. 50—90.

– Ueber den Werth des Augenspiegels für die Diagnose innerer Erkrankungen. Wiener med. Presse. p. 575.

Schneller, Ergänzung zu den Studien über das Blickfeld. Archiv f. Ophth. XXII. 4. p. 147.

Schoeler, H., Jahresbericht über die Wirksamkeit der (früher Ewers'schen) Augen-Klinik zu Berlin im Jahre 1875. Mit 5 Holzschn. 56 pp. Berlin, H. Peters.

– Entozoon (Trichine) im Glaskörper. Verh. d. Berl. med. Gesellsch. Berliner klin. Wochenschr. Nr. 1.

Schön, W., Zur Lehre vom binocularen indirecten Sehen. Mit 2 Tafeln. Arch. f. Ophth. XXII. 4. p. 31–62.

Schott, F., Mittheilungen über Erkrankungen des Opticus. Mit 2 Figuren u. 3 Tafeln. Arch. f. Augen- u. Ohrenheilk. V. 2. p. 409.

Schröter, P., Zur Dioptrik des Auges. Inaug.-Diss. Berlin.

Schwarzbach, B., Ueber Fremdkörper im Augeninnern. Arch. f. Augen- u. Ohrenheilk. V. 2. p. 325—333.

Schweigger, Operationsstatistik. Charité-Annalen. I. Bd. S. 549.

– Sehproben. Berlin. A. Hirschwald. 41 pp. u. 6 Tafeln.

– Hemiopie und Sehnervenleiden. Arch. f. Ophth. XXII. 3. p. 276—321.

Schweninger, s. Mayer.

Seely, W. W., Optic Neuritis as a sequela of diphtheria. The Clinic. December. 9. p. 277.

– Augenaffectionen bei Diabetes mellitus. The Clinic. X. 9. Febr.

Seggel, Die objektive Bestimmung der Kurzsichtigkeit beim Militär-Ersatzgeschäfte. München. Bayer. ärztl. Intelligenzblatt Nr. 13. 14.

Seidelmann, Tausend Fälle von Erblindungen und ihre für die Praxis wichtigsten Ursachen. Nach den Journalen der Augenklinik des Prof. H. Cohn in Breslau zusammengestellt. Deutsche med. Wochenschrift Nr. 7—20.

– Zur Aetiologie und Prophylaxis der Erblindungen. Inaug.-Diss. Berlin. G. Reimer.

Shakespeare, Edward O., Description of a new ophthalmoscope and ophthalmometer, devised for clinical use and for physiological and therapeutic

investigations upon man and animals. Wit 4 illustrations. American Journ. of med. Sc. January. p. 45.

Shaw, J. C., The intracranial and intraocular circulation. The Journal of nervous and mental disease. April. p. 207.

Sichel (Coursserant), Anomalie d'innervation de l'iris. Paralysie du nerf de la sixième paire du côté gauche, de cause spécifique avec mydriase du même côté. Guérison rapide. Gaz. des hôp. Nr. 44. p. 347.

Sigel, Otto, Ueber fremde Körper im hinteren Augenabschnitte, insbesondere in der hinteren Bulbuswand. 49 pp. Inaug.-Diss. Tübingen.

Sinclair, A. G., Glaucoma. The Peninsular Journal of medicine March. p. 180.

Sinclair, Julie, Experimentelle Untersuchungen zur Genese der erworbenen Kapsel-Katarakt. Inaug.-Diss. Zürich.

Singer, C., Das Geistesleben der Blinden. Ein Vortrag. 24 S. Wien, Hölder.

de Smet, E., Revue de la clinique ophthalmologique de l'hôpital St. Pierre pendant l'année 1874. Journ. de méd. de Bruxelles. Févr.

— Iritis serosa. Journ. de méd. de Bruxelles. Juin. pag. 508.

Smith, A. C., On the treatment of trachoma by galvanization. New York medical Journal. September. p. 252.

Smith, Priestley, Bilateral deviations of the eyes. Ophth. Hosp. Rep. IX. p. 22—34.

Smith, Roland, Transitory hemiopia and hemidysaesthesia. Med. Times and Gaz. Dec. 16. Vol. 53. p. 676.

Snell, Simeon, On a peculiar appearance of the conjunctiva in some cases of night-blindness. Lancet. Jan. 1 p. 8.

— On the suction-operation for cataract. Brit. med. Journ. May 13.

— Anaesthesia in operations on the eye. Lancet. Oct. 14. p. 559.

Snellen, Herm., De Phakometer, ter Bepaling van Focus en Centrum van Brilglazen. 8 pp. mit 1 lithogr. Tafel. Sep. Abdr.

— Das Phakometer, zur Bestimmung von Focus und Centrum der Brillengläser. Klin. Monatsbl. f. Augenh. p. 363—370.

Solomon, Vose, Section of the cornea in certain diseases of the eye of inflammatory origin; abscess of the cornea; ophthalmitis; irido-choroiditis sympathic (?) with a note on the treatment of hypopyon by ciliary incision. Brit. med. Journ. March. 18. p. 343.

— Case of pannus of the cornea treated by free incision of that membrane. Lancet. Decbr. 30. p. 922.

Sous, Du ptérygion. Bordeaux médic. Nr. 44. 45.

— Luxation d'un cristallin transparent dans la chambre antérieure. Ann. d'ocul. T. 75. p. 120 - 123. Bordeaux médical. p. 178—179.

— Statistique ophthalmologique. Bordeaux médical. 1. Févr.

— De la sensation des couleurs dans l'atrophie progressive de la papille. Bordeaux médical. Nr. 14. p. 106.

— (Vaillard) Blépharite ciliaire. Bordeaux médical. Nr. 25. pag. 194.

— Conjonctivite catarrhale. Bordeaux méd. Nr. 38.

Stammeshaus, W., Darstellung der Dioptrik des normalen menschlichen Auges, zugleich eine Einführung in das Studium derselben. Mit 66 in den Text gedruckten Holzschnitten. 240 S. Oberhausen, A. Spaarmann.

Steffan, XIVter Jahresbericht der Augen-Heilanstalt in Frankfurt a/M, Frankfurt a/M.

Steinheim, Die Behandlung der Amblyopieen und Amaurosen mit Amylnitrit. Vorläufige Mittheilung. Berliner klin. Wochenschr. Nr. 17. p. 230.

Stevens, T, Some remarks upon the relations between anomalous refraction of the eyes and certain functional nervous diseases. With a table showing the refractive condition of the eyes in 54 cases of Epilepsy. New York med. Record. Septemb. 2. pag. 567.

Stevens, Geo. J., Chorea; its cause and treatment. Transactions of the New York Academy of Medicine. June 15.

Stilling, J., Beiträge zur Lehre von den Farbenempfindungen. III. Heft. Beilageheft zu den klin. Monatsbl. f. Augenh.

Strawbridge, G., Report of forty recent cases of cataract-extractions. Philadelphia med. Times. Febr. 19. p. 245.

— Ueber einige eigenthümliche Reflexerscheinungen nach Durchschneidung des Nervus supraorbitalis. Arch. f. Augen u. Ohrenheilk. V. 1. p. 168—172.

Streatfeild, J. F., Two singular cases. 1) Congenital malposition of lenses; Iridectomies; improvement of vision. 2) Anomalous large, loose, floating body in the anterior chamber. Ophth. Hosp. Rep. VIII. p. 393—403.

Stricker, S., Weitere Untersuchungen über die Keratitis. Mit 1 Tafel. Archiv f. Augen- u. Ohren-Heilk. V. 1. p. 1—14.

Stromeyer, G., Neue Untersuchungen über die Impfkeratitis. Arch. f. Ophth. XXII. 2. p. 101—140.

Svensson, Ivar, Om ögonsjukdomar och ögonoperationer på Oskarshamus lasarett. Upsala läkarefören. Förh. Bd. 12. S. 51.

— 2 fall af ciliarneuros; resektion af nerv. frontalis; hälsa. Upsala läkarefören. Förh. Bd 11. S. 339.

Swaen, Des éléments cellulaires et des canaux plasmatiques dans la cornée de la grenouille. Bull. de l'acad. des sciences de Belgique. Juillet. Ann. d'Ocul. 76. p. 183.

Swanzy, On a case of transplantation of the conjunctiva of the rabbit to the human eye. Med. Press and Circular. Jan. 26.

— and Fitzgerald, Medical report of the national eye and ear infirmary, Dublin, for the year 1875. Dublin Journ. of med. Science. Vol. 61. p. 208—228.

Talko, J., Angeborne Cysten in der Augenhöhle bei Anophthalmia und Microphthalmia congenita. Medycyna. p. 589. Klin. Monatsbl. f. Augenh. XV. p. 137.

Tarrieux, L., Des ulcérations de la cornée, pathogénie, mode de guérison. 60 pages. Thèse de Paris.

Taylor, Ch. Bell., Clinical lecture on a case of glaucoma. Med. Times and Gaz. July 22. Vol. 53. p. 83.

— Remarks on gonorrhoeal ophthalmia. Med. Times and Gaz. Vol. 52. April 1. p. 360.

— Illumination for eye operations. Med. Times and Gaz. Vol. 52. Feb. 12. p. 181.

— A method of operating for Cataract, by which the pupil is preserved. Lancet. 5. Febr. p. 123. Med. Times and Gaz. 52. p. 183.

— Two cases of foreign bodies long retained in the anterior chamber of the eyeball, with clinical remarks upon the best method of removing foreign bodies from the surface of the cornea. Med. Times and. Gaz. 53. p. 284.

Taylor, Ch. Bell., Anaesthesia in operations on the eye. Lancet. Oct. 21. p. 595.

— New operation for symblepharon. Med. Times and Gaz. V. 52. p. 183.

— On a new and effectual method of treating (so-called) incurable cases of symblepharon. Med. Times and Gaz. July 1. p. 4.

Teillais, Cataracte diabétique. — Glucose dans le cristallin. Ann. d'ocul. T. 76. p. 238—242.

Terrier, Psoriasis de la conjonctive, xérosis consécutif. Arch. gén. de méd. Janvier.

— Contractures des muscles de l'œil et de l'orbiculaire gauche. Guérison par l'ablation des dents cariées. Recueil d'Ophth. p. 86—89.

Terson, Clinique ophthalmologique. Relation des cas les plus intéressants observées de 1873—1875, suivie d'un relevé statistique de 92 nouvelles extractions de cataracte, pratiquées selon la méthode dite linéaire, avec iridectomie. 48 p. 8. Toulouse.

Thin, G. and J. C. Ewart, A contribution to the anatomy of the lens. Journ. of anat. and physiol. Vol. X. p. 223—231.

— s. Ewart.

Thiry (Huart), Considérations pratiques sur les ophthalmies purulentes, du débridement de l'angle externe de la fente palpébrale pour conjurer les dangers de ces ophthalmies. Observation. La Presse médicale. Janvier 16.

Thomas, Abel, De la valeur séméiologique de la rougeur de l'œil. Thèse pour le doctorat. Paris.

Thomas, J. P., Exophthalmic Goitre. With a case. Richmond and Louisville Medical Journal. p. 401.

Thompson, W. R., A report of three cases of exophthalmic Goitre. With Remarks upon its history, etiology and treatment. The Ohio medical and surgical Journal. August 1. p. 138.

Trannin, Photometrische Messungen in den verschiedenen Theilen des Spectrums. Journ. de phys. théor. et prat. V. p. 297.

Treitel, Th., Beiträge zur pathologischen Anatomie des Auges. Mit 2 Tafeln. Arch. f. Ophth. XXII. 2. p. 204—254.

Trélat (Letulle), Sarcome de l'orbite; exophthalmie. Recueil d'Ophthalm. p. 252 - 257.

Tudor, John, Perforating wound of the eye; removal of a piece of flint stone from the posterior chamber. Lancet, Febr. 19. p. 280.

Tweedy, John, On an improved optometer for estimating the degree of abnormal regular astigmatism. Lancet, Oct. 28. p. 604.

Ueberhorst, Carl, Die Entstehung der Gesichtswahrnehmung. Versuch der Auflösung eines Problems der physiologischen Psychologie. 171 pp. Göttingen.

Variot, A., Contribution à l'étude de la dacryoadénite. Thèse de Paris.

Vereeniging tot het verleenen van hulp aan minvermogende Ooglijders voor Zuid-Holland, gevestigd te Rotterdam. X Verslag loopende over het Jaar 1875. Rotterdam.

Verneuil, M., Communication sur des kystes prélacrymaux. Gaz. des hôpitaux Nr. 151. p. 1206.

Vidor, S., Die Entfernung des grauen Staars nach v. Graefe's peripherem Linearschnitte. Wiener medic. Wochenschrift Nr. 45. 46 49. 51.

— Ueber künstliche Atrophisirung des Augapfels. Jahrb. d. Kinderheilk. IX. p. 259.

Vierordt, Die Bewegungsempfindung. Zeitschr. f. Biologie. XII. p. 226.

Vieusse, Remarques sur la marche et la terminaison de certains décollements de la rétine. Recueil d'Ophthalm. p. 36—44.

— Des défectuosités de la vision, au point de vue du service militaire et de leur diagnostic devant les conseils de révision. Recueil d'Ophthalm. p. 119—130.

Vincentiis, C. de, Su di un tumore della glandola lagrimale. Movim. med. chirurg.

Virchow, Die statistischen Erhebungen über die Farbe der Augen, der Haare und der Haut in Deutschland. Corresp.-Bl. d. deutsch. anthropol. Ges. Nr. 10. p. 91.

Vouters, Etude sur les décollements de la rétine. Thèse pour le doctorat. Paris.

Wadsworth, O. F., A case of ectropion treated by transplantation of a large flap without pedicle. Boston med. and surg. Journ. Decbr. 28.

— Case of ectropion cured by transplantation of a large piece of skin from the forearm. Report of the fifth internat. ophth. Congress. pag. 237—239.

— A modification of the ophthalmoscope. Read before the Boston society of med. sciences. Decbr. 26.

Waldhauer, Verletzungen des Auges und der Augenhöhle. Mittheilungen aus der Wittwe Reimers'schen Augenheilanstalt. (14 Fälle.) Klin. Monatsbl. f. Augenh. p. 96—123, 289—298.

— Echinococcus in der Orbita. Klin. Monatsbl. f. Augenh. p. 152—155.

Walzberg, Theodor, Ueber den Bau der Thränenwege der Haussäugethiere und des Menschen. Gekrönte Preisschrift. 57 pp. 7 Tafeln. Rostock.

— Ein Fall von Basedow'scher Krankheit und Sarkom der Schädelbasis mit Neuritis optica. Klin. Monatsbl. f. Augenh. p. 401—429.

Ware, L., Jægers operation for Cataract. The Chicago Medical Journal and Examiner. June. p. 496.

Warlomont, Note sur l'ophthalmie sympathique. Ann. d'ocul. T. 75. p. 29—33.

— Les troubles fonctionnels de la vision et les conseils de milice ou de révision devant l'académie de médecine de Paris. Ann. d'Ocul. T. 75. p. 92—100, 176—197.

— et Duwez, Du gliome de la rétine. Chap. extrait de l'art. »Rétine« dans le dictionnaire encyclopédique des sciences méd. Ann. d'ocul. T. 76. p. 5—25.

— — De la rétinite pigmentaire. Ann. d'ocul. T. 76. p. 113—143.

Watson, Spencer, A case of subacute Glaucoma; iridectomy; result good. Med. Times and Gaz. V. 52. p. 412.

— A note on the use of mercury in traumatic inflammations of the eye. Med. Times and Gaz. 53. p. 86.

Weber, A., Ueber Calabar u. seine therapeutische Verwendung. Arch. f. Ophth. XXII. 4. p. 215—232.

— Ueber die Wirkung des Pilocarpium muriaticum. Centralbl. f. d. med. Wiss. p. 986.

— Sur l'étiologie et le traitement des blépharites chroniques. Compte rendu du Congrès periodique international des sciences médicales. 4. Session. Bruxelles. p. 617—619.

Webster, Cysts of the iris. Boston medic. and surg. Journ. 26. Aug.
— Klinische Beiträge zur Ophthalmologie aus der Praxis des Dr. C. R. Agnew. Arch. f. Augen- u. Ohrenheilk. V. 2. p. 391.
de Wecker, L., Contribution à l'iritomie. Ann. d'ocul. T. 76. p. 36—42.
— Fall von Anophthalmus mit congenitaler Cystenbildung in den untern Augenlidern. Klin. Monatsbl. f. Augenh. p. 329—333.
— Beitrag zur Iritomie. Klin. Monatsbl. f. Augenh. p. 281—289.
— Die Erkrankungen des Uvealtractus und des Glaskörpers. Capitel V von Graefe und Saemisch's Handbuch d. ges. Augenheilk. Bd. IV, p. 483—746.
— Glaucom und Augendrainage. (Vorläufige Notiz.) Arch. f. Ophth. XXII. 4. p. 209—214.
Weiss, L., Beiträge zur Entwickelung der Myopie. Ueber eine leicht ausführbare Messung des Augenspiegelbildes und die Bedeutung dieser Messung für die Beurtheilung des dioptrischen Apparates des Auges. Arch. f. Ophth. XXII. 3. p. 1—124.
Weiss, Schichtstaar und mangelhafte Entwickelung der Zähne. Memorabilien. p. 308.
Wernicke, Ueber Störungen der associirten Augenbewegungen. Berliner medicin.-psycholog. Gesellsch. Berliner klin. Wochenschr. Nr. 27. p. 394.
Williams, A. D., Double coloboma of iris and choroid. The Cincinnati Lancet and Observer. January. p. 62.
— A brief statement of the present status of cataract extraction, with statistics of individual work. The Cincinnati Lancet and Observer. September. p. 780.
Wilson, Sarcoma pigmentosum oculi. Dublin Journ. of med. Sc. Vol. 61. p. 294.
— Sarcoma oculi. Dublin Journ. of med. Science. Vol. 62. p. 261—263.
Winslow, W. H., Chloroform and the pupil. Philadelphia medical Times. Vol. VI. p. 270—77.
Wolfe, J. R., On granular conjunctivitis, with cataract complications. Med. Times and Gaz. V. 52. April 1. p. 355.
— A new method of performing plastic operations. Med. Times and Gaz. S. 52. June 3. p. 608.
— A form of iridectomy applicable to cases of sympathetic ophthalmia. Med. Times and Gaz. Vol. 52. Jan. 15. p. 59.
— Lettre sur l'extraction à lambeau periphérique. Ann. d'Ocul. 75. p. 305.
— On conjunctival transplantation from the rabbit to the human subject. Lancet. April 8. p. 526.
Wood, Henry, Ueber Ophthalmie, mit Bezug auf die Unterbringung der Waisenkinder in Dörfern. Sanitary Record. V. 107. July.
Würzburg, A., Zur Entwicklungsgeschichte des Säugethierauges. Mit 1 Tafel. Arch. f. Augen- u. Ohrenheilk. V. 2. p. 251—280.
Yvert, Neuro-rétinite traumatique gauche avec iritis. Recueil d'Ophthalm. p. 196—199.
— Du traumatisme des blessures et des corps étrangers du globe de l'œil. Recueil d'Ophthalm. p. 285—328.
Zehender, W., Handbuch der gesammten Augenheilkunde. Für Aerzte und Studirende. II. Band. Dritte, gänzlich neu gestaltete Auflage. Stuttgart. F. Enke.

Zehender, W., Nachschrift zu einem Referat über Samelsohn, Zur Nosologie und Therapie der sympathischen Erkrankung. Klin. Monatsbl. für Augenheilk. p. 166.

Zeller, A., Versuche über die locale Wirkung des schwefelsauren Atropins. Virchow's Archiv f. path. Anat. Bd. 66. p. 384—392.

Zenger, C. W., Neues Optometer mit doppeltbrechender Linse von Kalkspath, welches doppelte Leseproben gibt und grössere Präcision in Bestimmung der Sehdistanz gewährt. Catalogue of the special loan collection of scientific apparatus. London. I. Ausg. p. 131. Nr. 894.

Zuckerkandl, Zur Anatomie der Orbitalarterie. Oester. med. Jahresb. p 343—351.

Anatomie des Auges.

Referent: Professor **Michel.**

Allgemeines.

1) Schmidt-Rimpler, Der Ausdruck im Auge und Blick. Vortrag geh. in Marburg. Mit einer Tafel Abbildungen. Berlin. 42 S.
2) H. Magnus, Das Auge in seinen ästhetischen und cultur-geschichtlichen Beziehungen. Fünf Vorlesungen. Breslau. 152 S.
3) W. Krause, Allgemeine und mikroskopische Anatomie. Hannover. Mit 302 Figuren im Holzschnitt. »Auge«. p. 138—176.
4) E. Calberla, Eine Einbettungsmasse. Morph. Jahrb. Bd. II. p. 445—448.
5) A. Ewald und W. Kühne, Die Verdauung als histologische Methode. Verhandl. des naturh.-med. Vereins in Heidelberg. 1. Bd. 5 S. 8 S.
6) Poncet, F., Note sur la technique histologique pour les préparations de la rétine. Compte rendu du Congrès periodique international des sciences médicales. 4e Session. Bruxelles. p. 621—629.
7) L. Frédéricq, Contributions à l'anatomie et à l'histologie des Echinides. Comptes rendus. T. 83. p. 860—863.
8) G. Pouchet et Jobert, Contribution à l'histoire de la vision chez les cirrhipèdes. Journal de l'anatomie et de la physiologie. T. XII. p. 575—594. 1 Tafel.
9) Chatin, J., Sur la structure du bâtonnet optique chez les Crustacés. Comptes rendus. T. 83. p. 1052—1054.
10) Derselbe. Des relations qui existent entre les bâtonnets des Arthropodes et les éléments optiques de certains vers. Comptes rendus. T. 83. p. 1248—1250.
11) W. Lange, Beitrag zur Anatomie und Histologie der Asterien und Ophiuren. IV. Das Auge des Seesterns. Morpholog. Jahrb. Bd. II. p. 257—264.
12) H. Simroth, Ueber die Sinneswerkzeuge unserer einheimischen Weichthiere. Zeitschrift f. wissenschaftl. Zoologie. Bd. 26. p. 240—268.
13) P. Langerhans, Zur Anatomie des Amphioxus lanceolatus. Archiv f. mikroskop. Anatomie. Bd. XII. p. 290—349.
14) Hosch, Fr., Ueber den Sehapparat der Vögel. Der zoolog. Garten. XVII. Nr. 12. (Zusammenstellung von Bekanntem. N.)
15) Kunckel, Jules, Structure des yeux composés des animaux articulés. Soc. de Biol. 6. Mai, Gaz. des hôp. p. 428.

Die von Calberla (4) angegebene Einbettungsmasse eignet sich nach den Erfahrungen des Ref. recht gut für Schnitte am Auge. 15 Theilen gut zerschnittenem Hühnereiweiss wird 1 Theil einer 10% kohlensauren Natronlösung hinzugefügt, dieser Lösung von Natronalbuminat dann die zum Eiweiss gehörige Dottermasse, und das Ganze lebhaft geschüttelt. Man lässt hierauf in einem tiefen Gefäss absetzen und entfernt den Schaum, sowie die Dotterhautfetzen. Das einzuschliessende Object wird aus der bezüglichen Conservirungsflüssigkeit in Wasser gelegt (3—10 Minuten lang), und in gewöhnliches Hühnereiweiss gebracht. Nach 5—20 Minuten ist das Object genügend getränkt, wird in einem Papierkästchen auf einer Unterlage fixirt, zu welcher man alte gehärtete Masse benützt, und mit der Einbettungsmasse übergossen. Das Papierkästchen bringt man in eine Schale mit 75—80% Alkohol, welcher dasselbe ungefähr bis zur Hälfte der Höhe bespült, und erwärmt es im Wasserbade ($^1/_2$—$^1/_3$ St.), doch so, dass der Alkohol nicht zum Kochen kommt. Die Masse hat hierauf Gummiconsistenz gewonnen, wird in 85—90% Alkohol mit täglichem Wechsel desselben gelegt, und nach 48 Stunden ist sie schnittfähig. —

Die Wirkung der Trypsinverdauung auf thierische Gewebe besteht nach Ewald und Kühne (5) darin, dass die collagenen Fibrillen isolirt werden, und da zu gleicher Zeit das Mucin aufgelöst, die elastische Substanz und die structurlosen Membranen, sowie Endothelplatten zerstört werden, so bleibt beispielsweise vom Gewebe der Cornea nichts als Fibrillen und geschrumpfte Kerne zurück. Ausser dem Collagen und dem Nuclein erhält sich bei Trypsinverdauung nur noch die Hornsubstanz der Epithelien, sowie ein dieser nahe verwandter Stoff, welcher sich in dem Bindegewebe der Retina, des Gehirns etc. findet, das sog. Neurokreatin. —

Nach Frédéricq (7) treten bei den Seesternen (Echinus sphaera und Toxopneustes lividus) die ambulacralen Nervenstämme in den Canal der Augenplatten ein uud endigen an dem Integument; Spuren von einem Sehorgan konnten daselbst nicht nachgewiesen werden. —

Pouchet und Jobert (8) führen den Nachweis, dass das äusserlich einfache Auge gewisser Cirrhipedien in Wirklichkeit doppelt sei, da es aus zwei seitlich verschmolzenen lichtempfindenden Organen besteht. Scheinbar einfach ist auch das Auge der freien Larven. Die Verschmelzung findet sich am vollständigsten bei Anatifa, weniger weit bei Pollicipes und fehlt bei Balanus gänzlich. In der Regel scheint jedes Auge 2 Sehnervenfasern zu besitzen, wenn auch

in dessen Innerem zuweilen nur eine Ganglienzelle mit Sicherheit aufgefunden werden konnte. Dem Ganglion ophthalmicum werden nur topographische Beziehungen zum Sehnerven zugeschriebeu. —

Nach Chatin (9) reicht bei den Crustaceen das Stäbchen fadenförmig von der Cornea bis zum Ganglion des Sehnerven und zerfällt in einen äusseren und inneren Abschnitt. Der erstere ist hyalin und bildet den Zapfen, der letztere erscheint ansehnlich verlängert, und muss als eigentliches Stäbchen aufgefasst werden. Dasselbe ist bald überall von gleicher Breite, bald zeigt es am Ende eine Anschwellung; häufig ist es auch ausgezackt und die einzelnen Zipfel setzen sich noch auf die Aussenseite des Zapfens fort. Einer oberflächlichen Pigmentschicht verdankt es eine mehr oder weniger dunkle Färbung, die wohl von seiner Eigenfarbe, einem eleganten Rosa, unterschieden werden muss. Bei zahlreichen Crustaceen kömmt Querstreifung vor, ebenso ein Zerfall in Scheiben. Der Zapfen ist verschiedenartig gestaltet, stark brechend, und in der Mitte manchmal mit dem sog. Axenfaden versehen, welcher als solcher aber nicht von Ch: anerkannt wird. Bei einer Anzahl namentlich aufgeführter Arten zeigen die Stäbchen eine höhere Entwickelung, während bei andern nur eine entfernte Aehnlichkeit mit solchen zu finden ist. Man darf auch von einigen untersuchten Insekten nicht gleich einen Schluss auf die Gesammtheit des Arthropodentypus ziehen. —

Bezugnehmend auf die erste Mittheilung stellt Chatin (10) bei den Anneliden, welche er nach Quatrefages in 3 Gruppen bringt, fest, dass bei den Alciopiden das Auge hoch organisirt ist, bei den Serpulaceen Aehnlichkeiten mit den Elementen des Auges der Crustaceen und bei den Polyophthalmiden nur rudimentäre Organe vorhanden sind. Das Auge von Psygmobranchus wird von einem aus 2 Abtheilungen bestehenden stäbchenförmigen Elemente gebildet, die obere ist stark brechend, die untere lang und von roth-oranger Färbung. Bei Protula intestinum sind mindestens 2 Stäbchen vorhanden, zahlreicher sind sie noch bei Eupomelus, Branchiomma, Dasychone etc. Bei Dasychone bombyx ist das Auge aus 4 am unteren Ende vereinigten Stäbchen gebildet. —

Nach den Untersuchungen von Lange (11) erscheint das Auge des Seesterns, abgesehen von etwa hinzutretenden Nervenelementen, als ein epitheliales Gebilde, als eine kegelförmige Einstülpung der Haut. Die Sehstäbchen, welche sich leicht in der Längsrichtung spalten, kann man vielleicht zu den Cuticularbildungen rechnen. Die auf den Pigmentzellen sitzenden Stäbchen füllen den kegelförmigen Binnenraum des Auges nicht vollkommen aus. Die Zellen selbst

bestehen aus einem langgestreckten Körper mit Kern, welcher nach innen in einen stäbchenförmigen Theil mit Gabel, nach aussen in einen rothes Pigment enthaltenden Kopf endigen. Auf diesem Kopf sitzt ein (bisweilen 2) heller stark lichtbrechender Körper in Gestalt eines kleinen Stabes. Das Auge besteht aus langgestreckten Zellen, deren Köpfe so zusammentreten, dass sie einen Hohlkegel begrenzen. —

Simroth (12) macht darauf aufmerksam, dass man bei den Bezeichnungen, welche den Augentheilen der Wirbelthiere entlehnt seien, bei der Anwendung derselben auf das Molluskenauge an nichts anderes Gemeinsames denken dürfe, als an die physiologische Funktion. Bei den Schnecken geht die äussere Haut ohne Unterbrechung über das Auge hinweg. Der Nervus opticus erscheint bei allen einfach, ist frei von Ganglienzellen, und besitzt eine doppelte Scheide, eine grobzellig-bindegewebige äussere und eine gleichmässig helle innere. Der Central-Canal fehlt. Die innere Scheide geht auf die Sclera über, welch' letztere das ganze Auge bis auf das Loch für den Opticus als gleichmässige, structurlose Membran umgiebt. Bei den Prosobranchiern schliesst sie Linse und Glaskörper ein, bei den Pulmonaten nur eine Linse. Bei Helix stellt sie ein Ellipsoïd dar, welches so am Auge liegt, dass seine Längsachse der Sehachse entspricht. Ihrer Substanz nach besteht die Linse aus einer klaren, zähen, stark lichtbrechenden Körper, ist umschlossen von einer feinen, durchaus durchsichtigen Membran, und enthält einen im frischen Zustande sehr klaren protoplasmatischen Kern, welcher in den häufigeren Fällen die vollkommen elliptische Form der ganzen Linse wiederholt. Auf Druck springt die Rinde, und es quillt durch die Oeffnung das Protoplasma der Kerne hervor. Von dem vollständigen Kernellipsoid bis zu der Form, bei welcher dem Ellipsoid der Pol jederseits durch einen Kugelschnitt genommen ist, und so nun die Gestalt eines durch zwei nach aussen concave Deckel verschlossenen Fässchens entsteht, kommen mancherlei Uebergänge vor. Die anatomische Gliederung der Helixretina besteht zuinnerst aus 1) der Stäbchenschicht, von den Pigmentbändern durchsetzt; sie mag wohl die grössere Hälfte der ganzen Dicke einnehmen und ist nach aussen durch eine fortlaufende Cirkellinie begrenzt; 2) der Zellkernschicht und 3) der Nervenfaserschicht. Die Stäbchen sind polyedrisch, quer bebändert; die Zellkernschicht besteht aus grosskernigen Zellen, welche gegen die Sclera hin unregelmässige Fortsätze entwickeln und auf die Kanten der Stäbchen in der Form eigenthümlicher Randleisten übergehen. Hiedurch entsteht für die Stäbchen eine Art von

Korb; zwischen den Zellen liegen spindelförmige Terminalkörperchen. Die Art und Weise, wie die Nervenfasern in die Stäbchen gelangen, ist dunkel. Aus dem gemeinsamen Band, welches die verschiedenen Schneckenaugen umschliesst und zusammenhält, wird die Möglichkeit sich ergeben, sie alle aus der Umwandlung eines Epithels abzuleiten. —

In einem Nachtrage wendet sich Langerhans (13) gegen die von Hasse (s. vorj. Bericht p. 37) gemachten Angaben über das Auge des Amphioxus, schreibt die irrthümlichen Angaben einem mangelhaften Conservirungszustande der untersuchten Exemplare zu und schliesst sich der Ansicht von W. Müller an, wonach beim Amphioxus Ausstülpungen der vorderen Hirnwand nicht zu Stande kommen, sondern das Pigment in derselben sich ablagert, um hier ein einfaches Auge zu bilden. —

Sclera und Cornea.

1) C. L. Eberth, Ueber Kern- und Zelltheilung. Virchow's Arch. f. patholog. Anatomie. Bd. 67. p. 523—542. (Hiezu Tafel XVIII—XX.)
2) W. Mayzel, Beiträge zur Lehre von dem Theilungsvorgang des Zellkernes. Gazeta lekarska. Nr. 27. (Virchow-Hirsch Jahresb. 1876. (Bd. I. 1. Abth. p. 27.)
3) J. Arnold, Zur Kenntniss der Saftbahnen des Bindegewebes. Virchow's Archiv f. patholog. Anatomie. Bd. 68. Heft IV. p. 465—506. (Hierzu Taf. IX—X.)
4) A. Swaen, Des éléments cellulaires et des canaux plasmatiques dans la cornée de la grenouille. Bruxelles. F. Hayer. 42 S. 2 Taf. Ann. d'ocul. T. 76. p. 183.
5) H. Leboucq, Recherches sur le développement des vaisseaux et des globules sanguins dans les tissus normaux et pathologiques. Gand, Paris und Leipzig.
6) Köhler, Wirkungen des Chinin. Sitzungsber. d. Naturf.-Gesellsch. zu Halle. 16. Dez.
7) Ihlder, Eine die Existenz von Safträumen in der Hornhaut des lebenden Frosches beweisende Beobachtung. Centralbl. f. d. medic. Wissenschaft. Nr. 24.
8) E. Fuchs, Ueber die traumatische Keratitis. Virchow's Archiv f. patholog. Anatomie. Bd. 66. p. 401—447. (Hierzu Tafel XVII—XVIII.)
9) E. Fuchs, Ueber Keratitis traumatica. Centralbl. f. d. med. Wissensch. Nr. 7.
10) S. Stricker, Weitere Untersuchungen über die Keratitis. Arch. f. Augen- und Ohrenheilkunde. Bd. V. p. 1—14. (Hierzu Taf. I.) und Wiener medic. Jahrb. I.

11) G. Stromeyer, Neue Untersuchungen über die Impfkeratitis. v. Graefe's Arch. f. Ophthalmologie. Bd. XXII. Abth. 2. p. 101—140.
12) A. Frisch, Die Milzbrandbacterien und ihre Vegetationen in der lebenden Hornhaut. Sitzungsber. der k. Akad. der Wissensch. zu Wien. Bd. LXXIV. Abth. III. 35 S. (Mit 2 Tafeln.)
13) C. Balogh, Sphaerobacterien in der entzündeten Hornhaut. Centralbl. f. d. med. Wissensch. Nr. 6.
14) N. Feuer, Untersuchungen über die Ursache der Keratitis nach Trigeminusdurchschneidung. Sitzungsber. d. Akad. der Wissensch. z. Wien. Bd. LXXIV. Abth. III. 36 S. 1 Taf.
15) Ch. Decker, Contribution à l'étude de la kératite névroparalytique. Inaug.-Dissertation. Bern. 86 S.
16. Gayet, L'anatomie et la physiologie de la sclérotique. Recueil d'Ophth. p. 370.
17) Hannover, Ad., Funiculus scleroticae, en Levning af den foetale Spalte i Menneskets (un reste de la fente foetale dans l'oeil humain). 16 pp. Copenhague.

Angeregt durch Strassburger, der das Auftreten körner- und fadenförmiger Gebilde in den Kernen als einen bei der Zelltheilung sehr häufigen Vorgang nachwies, bediente sich Eberth (1) als Untersuchungsobjecte der Cornea des Kaninchens und Frosches, wie der Nickhaut der letzteren. Mit Messer oder Aetzmittel wurde ein Theil der Zellen entfernt oder getödtet. Die Lebhaftigkeit und Ausdehnung der regeneratorischen Wucherung stehen in keinem proportionalen Verhältniss zur Zahl der körner- und fadenhaltigen Zellen. Zu gleicher Zeit wie in dem Corneaepithel des Kaninchens, 3 Tage nach der Ablösung, sind sie auch in dem wuchernden Corneaepithel des Frosches und der Nickhaut zu sehen, 5 Tage nach theilweiser Entfernung des Descemet'schen Endothels. Zur Tinction wurde Goldchlorid oder Goldchloridkalium verwendet. In der normalen Cornea sind die Faden- und Körnerzellen am häufigsten in der untersten, aus cylindrischen Zellen bestehenden Schichte, weniger zahlreich in den nächsten Lagen. Das Ergebniss seiner Untersuchungen stellt Eberth in Folgendem zusammen:

Manche Zellen vermehren sich zunächst nicht durch einfache Theilung, sondern erfahren vorher verschiedene Metamorphosen. Diese beginnen mit einer Vergrösserung der Zelle und ihres Kerns. Durch Aufnahme von Flüssigkeit aus dem Zellprotoplasma und durch Differenzirung der Kernsubstanz in hellen Saft und glänzende Körner und Fäden, welche besonders das Centrum des Nucleus einnehmen, wird dieser, wenigstens in der Peripherie, lichter. So sehr auch die glänzenden Körner den Kernkörperchen gleichen, so sind sie doch nicht aus solchen hervorgegangen, denn diese existiren oft noch, wenn jene bereits in grösserer Zahl aufgetreten sind, schwinden aber

bald. Die Kernmembran hat sich schon früher aufgelöst; ihr Schwund fällt meistens mit dem Erscheinen der ersten Körner und Fäden zusammen. Eine Vermischung der Kernsubstanz mit dem umgebenden Protoplasma findet übrigens trotz dem Untergang der Kernmembran nicht statt. Auch treten manchmal die Körner und Fäden auf, so lange der Kern noch doppelt conturirt ist.

Die Körner und Fäden bilden entweder eine zackige oder schmale spindelförmige Figur, oder einen kugligen Körper. Die oft in Reihen angeordneten Körner verschmelzen mit einander und den Fäden, diese verlängern sich, wodurch der Körper einen fasrigen Bau erhält. Bald erscheint er als eine von Längsreifen umzogene Tonne, bald als ein Stern, dann wieder als eine Kugel mit meridionalen Fasern. Mitunter sind die Fäden auch regellos im Kern zerstreut oder zu Knäueln vereint, oder sie stellen einen aus einem dichten Netz gebildeten Ballen dar.

Diese Fadenmassen theilen sich und zwar so, dass im Aequator des rundlichen oder elliptischen, hohlen längsgestreiften Körpers eine feine Querspalte erscheint, die jenen in 2 hohle Halbkugeln oder Faserkörbe trennt. Wo die Fäden zu einem sternförmigen Gebilde radiär angeordnet sind, wird dieses gleichfalls durch eine Querspalte halbirt, die Fäden stellen sich mehr parallel zu einander und bilden 2 halbkuglige, gestreifte Körper, die sich, indem die äusseren Enden der Fäden sich einander bis zur Berührung nähern, in die erwähnten Faserkörbe verwandeln.

Sind die Fäden unregelmässiger vertheilt, so ordnen sie sich allmählich zu sternförmigen oder spindelförmigen Gruppen. Wo sie verworrene Knäuel bilden, scheint die radiäre oder longitudinale Anordnung erst zu erfolgen, wenn die ganze Fadenmasse entweder durch eine Querspaltung oder successive Durchschnürung in 2 oder mehr Gruppen zerfallen ist (Descemet'sche Zellen des Frosches).

Die im Mutterkern entstandene Fadenmasse ist der neue Kern, der durch Theilung meistens in 2, seltener in mehr Tochterkerne sich trennt. Der membranlose Mutterkern ist auch während der späteren Perioden wenigstens beim Kaninchen und in den Descemet'schen Zellen des Frosches noch vorhanden und geht in die Substanz der Tochterkerne über. Mit der Trennung der Fadenmasse in 2 Hälften streckt sich der Mutterkern in die Länge, dann theilt er sich in der Mitte successiv in 2 oder mehr gleich grosse Stücke.

Die Kerne der Descemet'schen Endothelzellen des Frosches erleiden noch besondere Formveränderungen, indem mit dem Erscheinen der ersten Körner und Fäden der elliptische Kern Citronen- oder

Tonnenform gewinnt und sich in seiner Queraxe so verbreitert, dass er jederseits in einen Zipfel ausgezogen erscheint. In diesem 4strahligen Mutterkern entsteht ein aus Fäden und Körnern gebildeter spindelförmiger Körper — der neue Kern — der nun bald die gleichen Veränderungen erfährt wie jener der Epithelien.

Als eine besondere Eigenthümlichkeit der Corneazellen gegenüber pflanzlichen dürfte hervorzuheben sein, dass die Differenzirung der Kernmassen nicht mit der Bildung von Längsstreifen, sondern sofort mit dem Auftreten der äquatorialen Körner und Fäden beginnt, welche, wenn auch nicht immer das Ganze, doch einen grossen Theil des Materials für die Tochterkerne liefern. In den jungen, schalenförmigen homogenen Kernen tritt später wieder eine Differenzirung auf, indem sich ihre Substanz in einen hellen Saft und anastomosirende Fäden sondert. Letztere zerfallen dann körnig oder wandeln sich in ein Netz feiner Bälkchen um und bilden so das Stroma der neuen Kerne. Damit hat dann auch der Kerninhalt ein granulirtes Aussehen gewonnen. In dem Grade als diese Umwandlungen sich vollziehen, vergrössert sich der junge Kern. Diese Zunahme erfolgt auf Kosten der Substanz des alten Kerns, dessen Saft wahrscheinlich von dem netzförmigen jungen Nucleus aufgesogen wird. Denn mit dem fortschreitenden Wachsthum und dem mehr und mehr sich differenzirenden Stroma des jungen Kerns verschmächtigt sich der Rest des alten Nucleus, der jenen als heller Ring umgab, und schwindet dann. Wenn die jungen Kerne ihre definitive Gestalt und Grösse erreicht und sich mit Membranen umgeben haben, sind sie durch ihren stärker granulirten Inhalt noch von den übrigen Kernen zu unterscheiden.

Während im Corneaepithel des Kaninchens und den Descemet'schen Endothelien des letzteren und des Frosches ausser der Fadenmasse noch ein Theil des alten Nucleus fortbesteht und vermuthlich in die neuen Kerne übergeht, scheint in den Corneaepithelien des Frosches der grösste Theil der Substanz des alten Kerns zur Bildung der Fäden aufgebraucht zu werden und der Rest sich mit dem übrigen Protoplasma zu mischen. Denn noch bevor die Trennung des neuen Nucleus in die Tochterkerne sich vollzogen hat, ist auch der Rest des alten Nucleus verschwunden, der als heller Saum die Anlage des neuen Kerns umgab. —

In der weiteren Vertolgung seiner Beobachtungen über den Theilungsvorgang der Zellkerne (s. vorj. Ber. p. 41) fand Mayzel (2) dieselben Bilder, welche er im Hornhautepithel der Katze, etc. beschrieben hatte, auch im Hornhautepithel von jungen und erwachsenen Hunden, von Sperlingen, Eulen, Tritonen und Eidechsen, ein

Endothel der Descemet'schen Membran und den Zellen der Hornhautsubstanz beim Frosch, im Hornhautepithel eines ganz frisch nach dem Tode untersuchten Affen. Auch waren die Vorgänge an frischen im Humor aqueus untersuchten Hornhäuten vom Frosch wahrnehmbar. Von den in Theilung begriffenen Kernen werden 2 Formen hervorgehoben. Die eine (vorzugsweise im Endothel der Froschcornea beobachtet) erscheint als spindelförmiges Gebilde mit einer in der Mitte quergestellten Kernplatte und zahlreichen, von dieser Platte nach den Enden der Spindel (Scheiteln des Doppelkegels) convergirenden deutlichen Fasern; die Kernplatte besteht aus Körnern und Stäbchen, welche in einzelnen Fällen einen die Kernspindel umkreisenden Ring bildeten. Die Kernscheibe ist verschieden entwickelt; im Hornhautepithel des Tritons findet sich fast keine Spur desselben. Die andere charakteristische Kernform fand sich an den in Theilung begriffenen Kernen im Endothel der Froschhornhaut und im Hornhautepithel des Kaninchens. Dieselbe erscheint biscuitförmig oder in Gestalt eines aus Fasern zusammengesetzten Stundenglases, wobei der den Kern umschliessende Zellkörper seine ursprüngliche Gestalt bewahrt oder bereits in der Mitte entsprechend der Einschnürung des Kernes eingeschnürt erscheint, oder endlich anstatt der Einschnürung eine die Zelle theilende, neue aequatoriale Scheidewand bildet. Im Endothel der Froschcornea entsteht auch die neue Scheidewand wie durch das Zusammenfliessen einer Reihe von kleinen Interstitien oder Vacuolen, welche ihrer Lage nach der sich neubildenden Scheidewand entsprechen und wie es scheint, mit Kittsubstanz erfüllt sind. Die nur bei in Theilung begriffenem Kerne nach Einwirkung von Reagentien bemerkbare helle Zone entsteht beim Schwächerwerden der Kernspindel künstlich; im frischen Zustande ist dieselbe nicht vorhanden. Ebenso sind die auch im normalen Endothel der Hornhaut von Bombinator igneus zu beobachtenden und mit Buckeln versehenen Kerne nicht als in Theilung begriffene Gebilde anzusehen. Eine simultane Theilung der Kerne in mehr als 2 Theile hat M. nie wahrnehwen können, ebensowenig in einem der Stadien des Theilungsvorganges eine radiäre Anordnung der Protoplasmakörnchen. —

Durch Einlegen der Hornhaut in eine Jodmischung konnte Arnold (3) sich von dem fibrillären Bau der Grundsubstanz beim Kaninchen und Frosch überzeugen. Zerlegt man die Cornea in Lamellen, was nach 24—48 Stunden beim Frosch leicht gelingt, und zerzupft man dieselben, so erscheinen die Hornhautzellen als platte Gebilde, welche mit der einen Seite der Lamelle anliegen. Ob die

Zellen mit ihren Rändern sich berühren oder nicht, ist ungewiss. —

Swaen (4) vindicirt dem plasmatischen System in der Froschcornea eine grössere Ausdehnung, als dies von v. Recklingshausen und Waldeyer geschehen ist, indem der Parenchymsaft und die Wanderzellen in den interlamellären und interfasciculären Räumen des Gewebes circuliren. Die Corneazellen bestehen aus flächenhaft ausgebreitetem Protoplasma mit Ausläufern erster und zweiter Ordnung für die interlamellären Spalten und interfasciculären Räume ihrer Umgebung. Sie sind ferner nach den Wandungen der Räume geformt, in welchen sie liegen, ohne dass sie dieselben vollständig ausfüllen. Injectionsflüssigkeit dringt in alle Räume ein, in welche auch die Parenchymflüssigkeit gelangt, besonders leicht in die interfasciculären, und erweitern sie, ohne die Zellen, welche in ihren Ausläufern verkürzt und in ihren Kanten abgeflacht werden, in die interlamellären Räume zurückdrängen zu können. Das Endothel der Membrana Descemetii ist regulär polygonal und besteht aus 2 Schichten, von denen die Zellen der vorderen Schicht homogen und nicht contractibel, diejenigen der hinteren das letztere sind. —

Leboucq (5) findet bei der Keratitis eine Einwanderung von weissen Blutkörperchen und Zerstörung der fixen Zellen an der insultirten Stelle sowie in ihrer Umgebung; zugleich nimmt er aber auch eine Proliferation der von dem gereizten Punkt entfernter liegenden Hornhautkörperchen an. —

Zur Entscheidung der Frage, ob Chinin die Auswanderung weisser Blutkörperchen sistirt oder nicht, werden von Köhler (6) auch die Froschhornhäute von chinisirten und normalen Fröschen benützt; die Hornhäute werden mit Chlorzink geätzt, und es konnte in 3 Versuchsreihen 24, 48 und 72 Stunden nach der Aetzung constatirt werden, dass in den Hornhäuten der chinisirten und der normalen Frösche dieselbe Menge Eiterkörperchen vorhanden waren, somit Chinin die Auswanderung nicht sistirt. —

Ihlder (7) beobachtet durch ein wagerecht gestelltes Mikroskop die Hornhaut eines curarisirten Frosches, nachdem ein etwa 3 Mm. im Durchmesser haltendes Spiegelchen von dünnstem Glase durch einen Einschnitt am oberen Cornealrande in die vordere Kammer eingeführt war und seitlich durch eine Linse verstärkter Beleuchtung Licht so schräg auf das Spiegelchen fiel, dass es nicht in das Mikroskop reflectirt wurde, sondern diejenigen Strahlen, welche auf die der Lichtquelle angewandten Seite der Cornea fielen, durch das Mikroskop in das Auge des Beobachters gelangten. In dem fast dunklen Gesichtsfelde wurde ein Aufflackern und Aufleuchten von zahlreichen

Punkten und Linien beobachtet, zu vergleichen »nur mit dem Leuchten der Sterne an einem klaren Winterabend.« Dieses Phänomen wird als ein Beweis für die Existenz von Safträumen mit circulirender Flüssigkeit angesehen. —

Der Schilderung der artificiellen Keratitis schickt Fuchs (8) einige Worte über den Bau der Froschcornea voraus. Die feinsten Fibrillen, aus denen die Froschhornhaut besteht, gruppiren sich zu Bündeln, die Bündel durch parallele Aneinanderlegung zu Lamellen. Die einzelnen Lamellen folgen so aufeinander, dass die Richtungen der Fibrillen in je 2 aufeinanderfolgenden Lamellen unter rechten Winkeln sich kreuzen. Durch die Anordnung der Fibrillen existirt ein System von virtuellen Räumen, welche in abwechselnden Lamellen unter rechten Winkeln sich kreuzen. Sie werden als virtuelle Räume bezeichnet, da sie in der normalen Hornhaut als Räume nicht existiren. In dieser liegen die Fibrillen und Fibrillenbündel entweder unmittelbar aneinander oder mit Interposition einer so geringen Menge von Kittsubstanz, dass dieselbe unseren Untersuchungen entgeht. Zwischen den einzelnen Lamellen ist das Saftkanalsystem v. Recklingshausen's eingeschaltet, ein System von wahren Hohlräumen, unabhängig von den sie ausfüllenden Hornhautzellen und deren Ausläufern existirend. Es besitzt keine eigenen Wandungen und steht mit den virtuellen Räumen zwischen den Fibrillen in offener Communication. Zwei Haupttypen der Hornhautzellen werden unterschieden: 1) »dendroklone« Zellen, welche mit ihren »baumförmig verästigten« Zellen das Bild des durch Silber darstellbaren Saftkanalsystems wiedergeben. 2) »Orthoklone« Zellen, deren Leib (Protoplasmakörper) flach zwischen den Hornhautlamellen ausgebreitet liegt, während ihre »gerade verästigten« Ausläufer (Protoplasmaleisten), dessen einzelne Bälkchen sich unter rechten Winkeln vereinigen, entsprechend den Räumen, in welchen sie liegen, nämlich den interfibrillären Spalten. Diese in rechten Winkeln sich kreuzende Liniensysteme der Protoplasmaleisten sind häufig für die interfibrilläre und die interfasciculäre Kittsubstanz erklärt worden. Zahlreiche Uebergänge existiren von der einen Form zur anderen. Alle Zellen, mögen sie nun von aussen in die Hornhaut eingewandert, oder an Ort und Stelle aus deren fixen Elementen entstanden sein, treten unter der Kugelform und Spindel- resp. Spiessform auf. Es kann ein und dieselbe Zelle zuerst den Weg zwischen den Hornhautfibrillen einschlagen und in Folge dessen in Spiessform auftreten, oder in die Saftkanälchen gelangen und dadurch eine bewegliche Form annehmen. Wenn die Rundzellen in den Saftlücken, welche die Hornhautzellen

beherbergen, liegen, so können sie leicht an das Protoplasma der Hornhautzellen sich anlegen, und dadurch eine Verwechslung hervorrufen, da theils aus Sprossung des Kernes der Hornhautzellen, theils aus endogener Kernbildung in deren Protoplasma ganz ähnliche Bilder hervorgehen. Eine Unterscheidung ist insofern gegeben, als bei der Proliferation einer Hornhautzelle die Kerne kein eigenes Protoplasma an sich haben, sondern im Protoplasma der Mutterzelle liegen, während die eingewanderte Zelle einen mehr oder minder grossen Protoplasmakörper aufzuweisen hat. Während unter normalen Verhältnissen die Wanderzellen leicht im Saftkanalsystem vordringen, bahnen sie sich bei der Unwegsamkeit dieses Systems z. B. nach Aussetzung einer Temperatur von 70°, einen Weg zwischen die Fibrillen, und man sieht daher nur Spiesse. Wie die Beschaffenheit der Grundsubstanz der Cornea den normalen Hornhautzellen eine doppelte Form verleiht, so bestimmt sie auch die wesentlichen Proliferationsformen derselben. Es kann zunächst der in der Saftlücke liegende Kern sich durch Sprossung oder Theilung vermehren; die Produkte bleiben bis auf Weiteres in der Saftlücke als runde Kerne liegen. Dann kann die Substanz der Hornhautzellen innerhalb des Saftkanalsystems vorwärtsdringen, und sich mit den Nachbarzellen zu einem Netze von breiten, schlaugenartig gewundenen Bändern ausbreiten. Die Bänder schnüren sich in selbstständig werdende Theilstücke ab; die Theilungsprodukte sind runde Kerne. Drittens können einzelne Protoplasmafortsätze, oder der Kern mit dem ganzen Protoplasma, in die interfibrillären Räume eindringen; die Fortsätze schwellen an ihren Enden an, und in dieser Anschwellung entsteht durch endogene Bildung ein Kern. Der Fortsatz sammt seinem Kern wird in Form eines Spiesses selbstständig. Die Spiesse bestehen dann aus einem spindelförmigen Protoplasmaleib und den darin enthaltenen Kernen. Dicke und Länge der Spiesse stehen in umgekehrtem Verhältniss; die Wege, welche dieselben einschlagen, sind nicht nur die interfasciculären, sondern überhaupt die interfibrillären Räume. Die Vermehrung der Spiesse geschieht in der Weise, dass während der Kernvermehrung durch Knospung und Theilung in der homogenen Grundsubstanz neben den Spiessen zarte, lichtgraue Linien sich zeigen; sie sind sehr fein granulirt und entbehren einer scharfen Contour. Diese Gebilde bestehen aus Protoplasma, welche sich unter dem Einfluss der Zellen aus circulirendem Plasmastrome anhäuft; sie nehmen durch fortgesetzte Anhäufung von Protoplasma an Grösse zu, und indem ein Theilprodukt des Kerns des benachbarten Spiesses sich

mit ihnen verbindet, entsteht ein neuer Spiess. So entstehen 3—4 neue Spiesse aus einem alten. —

Bei traumatischer Keratitis, erzeugt an Herbstfröschen durch Aetzung mit glühenden Nadeln, ergaben sich folgende Beobachtungen (8 und 9): Die Verletzung hat zur nächsten Folge das Absterben der unmittelbar getödteten Zellen — Vacuolenzone. An der Infiltration selbst sind 2 Perioden zu unterscheiden. Die erste Periode erstreckt sich vom ersten bis zum dritten Tage und besteht in der Anhäufung von Zellen — Reizungszone. Diese Zellen verdanken constant 2 Quellen ihren Ursprung, hauptsächlich der Einwanderung von aussen und dann der Proliferation von Hornhautzellen. Die erste Periode der Infiltration endet damit, dass alle neuen Formelemente durch Auswanderung an die Oberfläche der Cornea verschwinden. Von diesem Augenblick an beginnt die zweite Periode der sog. secundären Proliferation, welche einzig und allein durch Proliferation der fixen Hornhautzellen zu Stande kömmt. Es entsteht vom 7ten Tage angefangen ein sehr dichter Kranz von Spiessen, welcher zur Abstossung des Aetzschorfes führt. Dieser umfasst zu jener Zeit die Vacuolen- und Reizungszone. Die Spiesse verschwinden, ohne zur Ausfüllung des Substanzverlustes beigetragen zu haben.

Bei der idiopathischen Frühjahrskeratitis (B ö t t c h e r) der Frösche findet man eine Zelleneinwanderung; nur in höheren Graden, bei welchen der Process von der Tiefe nach der Oberfläche zu fortschreitet, können die Hornhautzellen zerstört oder zur Proliferation angeregt werden. Durch Auswanderung verschwinden die eingewanderten resp. neugebildeten Zellen wieder.

Bei Versuchen an ausgeschnittenen Hornhäuten wurde eine Proliferation ohne Einwanderung erzielt, wenn die geätzte Cornea rein herausgeschnitten und in einer feuchten Kammer, am besten vordere Kammer von Schweinsaugen, aufbewahrt wurde. Eine Einwanderung ohne Proliferation fand bei ausgeschnittener Cornea statt, welche in die Lymphsäcke von Fröschen eingebracht wurden, doch zeigte sich, dass die Einwanderung den Reiz für eine Proliferation von Hornhautzellen abgab, welche nur dadurch hintangehalten wurde, dass die Cornea 5 Minuten lang einer Temperatur von 70° C. ausgesetzt wurde.

Geringere Traumen, wie z. B. Ritze auf der Oberfläche der Hornhaut, führen zunächst Gestaltveränderungen der Hornhautzellen herbei, welche rein passiver Natur sind. Sie endigen mit dem Tode der Zellen, worauf sich ein Entzündungsprocess entwickelt. —

Indem S t r i c k e r (10) betont, dass zur Entscheidung der Fragen

über Keratitis der Frosch sich nicht eigne, bediente er sich zu seinen Untersuchungen junger Katzen (3—6 Wochen); das Centrum der Cornea wurde mit trockenem Kali causticum geätzt. Zum Zwecke der Färbung wird die Cornea des lebenden Thieres mit einem Lapisstift mehrmals bestrichen. Die touchirte Cornea wird nach einigen Minuten ausgeschnitten und in schwach mit Essigsäure angesäuertes Wasser gelegt. Nach 24 Stunden legt man sie für Durchschnitte oder Lamellirung in Alkohol. In der Aetzzone sind die Hornhautkörper abgetödtet, in der Randzone ist eine Schwellung eingetreten. Das Zellennetz ist geschwollen; diese entzündliche Schwellung, sowie auch der schliesslich eintretende eitrige Zerfall grenzt sich dort ab, wo die lebenden Zellen an die todten grenzen. Die Eiterzellen gehen aus einer Zerklüftung der verästigten Hornhautkörper hervor. Die Schwellung der letzteren macht das Wesen des entzündlichen Infiltrats aus, welches eine Vorstufe der Eiterung bildet. Infiltrirt ist das Gewebe mit dem noch ungetheilten Substrat der Eiterbildung. Das Infiltrat kann eitrig zerfallen, es selbst ist aber im Anfang noch nicht Eiter. Während sonst eingewanderte Lymphzellen in abgetödtetes Gewebe eindringen, grenzt sich hier die Eiterung gegen die geätzte Partie ab. Auch die Nervenfäden der entzündeten Cornea zeigen Zertheilungen in kleine Formelemente wie die Hornhautzellen. Es kann sich hier nur um Veränderung der Axenfasern oder um geschwelltes und zertheiltes Endothel handeln. —

Um den Antheil der Pilzelemente an der Entzündung der Cornea festzustellen, welche bei Einimpfung verschiedenartiger zersetzungsfähiger oder zersetzter Substanzen entsteht, bediente sich Stromeyer (11) künstlich gezogener Bacterienmassen, deren erste Keime aus faulem Muskelinfus gewonnen waren, und impfte sie in die Cornea von Kaninchen ein, indem bald mit der Discisionsnadel verticale und horizontale Einritzungen gemacht, bald in der Cornea eine Art Tasche zwischen den Lamellen hergestellt, bald die Flüssigkeit direct injicirt wurde. Es entstand hierdurch eine Entzündung, ganz ähnlich der Hypopyon-Keratitis des Menschen, unterschieden aber von den durch Impfung mit einfach septischen oder specifischen Stoffen verursachte Entzündung, dass sie nach kurzem typischem Verlauf regelmässig spontan rückgängig wird. Eine totale Vernichtung der Cornea oder gar Panophthalmie wird daher hier nicht beobachtet. Werden künstlich gezogene Bacterienmassen in die vordere Kammer injicirt, so entsteht eine heftige adhäsive Iritis, im Verlauf und Ausgang von derjenigen bei Impfung der Cornea mit dem gleichen Material nicht wesentlich verschieden. Durch eine grössere Reihe ver-

gleichender Versuche konnte festgestellt werden, dass die zur Erzeugung der Bacterien verwandte Nährflüssigkeit (phosphors. Kali 0,1, schwefels. Magnesia 0,1, dreibas. phosphors. Kalk 0,01, weins. Ammoniak 0,4, destill. Wasser 200,0) weder bei Einspritzungen in die Hornhaut noch in die vordere Kammer nennenswerthe Reaction in der Verdünnung hervorruft, in welcher sie zur Entwickelung der Pilze noch hinreichendes Nährmaterial besitzt. Durch längeres Kochen wird die Lebensfähigkeit der Bacterien und damit der schädliche Einfluss der Impfungen überhaupt aufgehoben. Was die Weiterverbreitung der entzündungserregenden Stoffe anlangt, so zeigte es sich, dass vom Conjunctivalsack, in welchen man längere Zeit Tropfen zersetzter Flüssigkeit einträufelte, keine Resorption stattfindet, ferner dass auch eine Vermittelung durch die vordere Kammer ausgeschlossen erscheint, da Humor aqueus und Hypopyon-Eiter eines entzündeten Auges sich nicht wirkungsfähig bei der Injection in die Vorderkammer eines anderen Thieres zeigten. Mikroskopisch konnten massenhafte Anhäufungen von Pilzelementen als Ursache eines Theiles der makroskopisch sichtbaren Veränderungen in der entzündeten Cornea nachgewiesen werden. Zum Schlusse wurde constatirt, dass die Salicylsäure bei der Pilzkeratitis nutzlos sei. —

Nach Frisch (12) unterscheiden sich die Vegetationen der Milzbrandbacterien in der geimpften lebenden Cornea von allen andern Mykosen der Cornea wesentlich dadurch, dass sie durchweg aus den charakteristischen Stäbchenformen gebildet sind, welche keine cylindrischen, sondern platte, bandförmige Gebilde ohne Einschnürungen, aber mit deutlichen Gliederungen, sind. Die Entzündung, welche sich nach Entstehung der Bacterienvegetationen in der Cornea entwickelt, unterscheidet sich nicht wesentlich von den Entzündungsformen, wie sie durch andere Corneamykosen hervorgerufen werden. Es spricht nichts gegen die Annahme, dass der Reiz, welchen die Milzbrandstäbchen in der Cornea erregen, ein rein mechanischer ist. Die Vegetationen der Milzbrandstäbchen finden sich oft schon kurze Zeit nach der Impfung in einer enormen Ausdehnung. Von einem einzigen Impfstiche aus, in welchem sich eine sternförmige Figur etablirt hatte, war nach 10 Stunden die ganze Cornea von spiessförmigen Colonieen von Bacterien durchsetzt. Um die Pilzfiguren zeigt sich eine schmälere oder breite Zone von Hornhautkörperchen, welche geschrumpft und vacuolenhaltig ist. 4 oder 5 Stunden nach der Impfung findet man schon die an die Schrumpfungszone grenzenden Hornhautkörperchen in Proliferation, ehe noch eine Spur von Einwanderung vom Rande her zu entdecken ist. Nie-

mals entstand von der Cornea aus eine Allgemeininfection an Milzbrand. Dieser Befund ist nicht gegen die Ansicht, dass die Milzbrandstäbchen die Träger des Stäbchengiftes seien, zu verwerthen, da sich die krankhaften Erscheinungen bei Milzbrand nur durch das Vorhandensein der Stäbchen im Blute erklären lassen, eine Aufnahme ins Blut aber von der Cornea aus nicht stattfindet. —

Bei durchschnittenem Ganglion Gasseri blieb die Vereiterung der Cornea nach den Versuchen von Balogh (13) nie aus, nur dann wurde dieselbe hintangehalten, wenn die Lider vereinigt wurden. Höchst wahrscheinlich erscheint es, dass die Durchschneidung des Ganglion die Entzündung nur dadurch befördert, dass derselbe zu irgend einer Beschädigung des Hornhautepithels führt, und dieser wieder das Anhaften und Eindringen von Bacterien in das Gewebe begünstigt. Bei der mikroskopischen Untersuchung zeigten sich nämlich Sphaerobacterien zwischen den Epithelialschichten, in den interfibrillären Spalten, im Innern des Protoplasma der Cornealzellen. Dasselbe schwillt manchmal »riesenhaft« an, und vermehrt sich theils durch Theilung, theils durch Knospenbildung. —

Feuer (14) resumirt seine Erfahrungen, die er bei der Trigeminusdurchschneidung beim Kaninchen gewonnen hat, dahin, dass dieselbe nicht in direkter Weise die Ernährung der Cornea schädige, vielmehr hat die eintretende Keratitis ihren Grund ausschliesslich in der Sistirung des Lidschlages. Der in der Lidspalte liegende unbefeuchtete Theil der Cornea erfährt eine Vertrocknung, Mumificirung. Dieser nekrotische Theil wirkt nur als Reiz, in Folge dessen eine reactive Entzündung des ihn umgebenden Gewebes eintritt, die die Ausstossung des nekrotischen Theiles bezweckt. Der mikroskopische Befund entspricht vollkommen dem von Stricker (s. oben pag. 48) gegebenen Befunde. Die verminderte Thränensecretion beschleunigt und befördert die Xerose, deren Etablirung verhindert wird, wenn man die Lidspalte vernäht oder einen Drahtdeckel etc. vor das Auge zieht, im letzteren Falle so lange, als man das Thier frei herumlaufen lässt. Stösse sind nicht im Stande, eine der Keratitis neuroparalytica analoge Hornhautaffection hervorzurufen. —

Auch Decker (15) machte Durchschneidungen des Trigeminus beim Kaninchen, vernähte Lider etc. Er spricht sich dahin aus, dass die neuroparalytische Keratitis nicht eine gewöhnlich traumatische sei, sondern hervorgerufen werde durch äussere Anlässe und Verminderung der Resistenzfähigkeit der Cornea. Diese letztere ist die Folge der Verletzung der Nervenfasern, welche auf der inneren Seite des Trigeminus liegen. Die Nervenfasern sind weder sensible noch vaso-

motorische, sondern trophische. Anatomisch handelt es sich um eine primäre Nekrose der centralen Partie der Cornea, welcher eine Entzündung der peripheren Partieen und der Conjunctiva folgt. Den von Balogh (s. pag. 51) erwähnten Sphaerobacterien wird ein besonderer Einfluss auf die Entzündung nicht zuerkannt. —

[Hannover (14) beschreibt als Funiculus scleroticae einen fadendünnen soliden Strang, welcher am hinteren Pole, genau hinter der Fovea coeca (?) die Sclera ihrer ganzen Dicke nach durchsetzt, ein wenig schräg nach aussen und oben verlaufend. Das vordere, meist etwas verdickte Ende haftet fest an der äusseren Oberfläche der Choroidea, das hintere gleichfalls verdickte Ende geht in das die äussere Oberfläche der Sclera bedeckende Bindegewebe über, ragt zuweilen frei vor. Die Sclera kann an dieser Stelle sowohl innen als aussen etwas concav, daher etwas verdünnt sein, namentlich bei Neugebornen sieht man öfter eine flache Vertiefung und Verdünnung. Es kann auch die ganze Strecke vom Sehnerven bis zur Macula lutea und darüber hinaus auf beiden Oberflächen der Sclera eine Furche zeigen und die Sclera kann merklich dünner sein in der ganzen Ausdehnung der früheren Spalte.

Der Strang besteht aus feinen und weichen Fasern; bisweilen zeigt er sich mehr schräg gerichtet oder leicht bogenförmig oder gespalten. Hannover fand Reste eines Gefässes im Funiculus, auch Gefässe neben demselben. Bei Neugebornen fand sich einige Mal ein offener Canal an Stelle des Stranges. Diesen hält er für eine unvollkommene Entwickelung des Funiculus, den er als Rest der fötalen Augenspalte betrachtet.

Die Choroidea ist an der Stelle des Funiculus etwas dicker, sowohl bei Erwachsenen als bei Neugebornen. Spuren einer Raphe sind oft an der Vertheilung der Gefässe zu erkennen. Mit der »Fovea coeca« hängt die Choroidea eng zusammen. — Nagel.]

Iris.

1) C. Faber, Der Bau der Iris des Menschen und der Wirbelthiere. Gekrönte Preisschrift. 78 S. Mit 1 Tafel.
2) Virchow, Die statistischen Erhebungen über die Farbe der Augen, der Haare und der Haut in Deutschland. Correspondenzbl. d. deutsch-anthropolog. Gesellsch. Nr. 10. p. 91. (Siehe das Referat über Statistik.)

Die Faber'sche (1) Preisschrift wurde im Jahr 1869 geschrieben, und es sind daher die neuesten Arbeiten nicht berücksichtigt.

Im Abschnitt A findet sich eine vollständige Darstellung der geschichtlichen Entwickelung der Lehre von der Bewegung der Iris und ihrer Musculatur vom Alterthum bis auf die neueste Zeit. Im Abschnitt B wird der Bau der Iris zunächst beim Menschen besprochen, und zwischen Endothelüberzug, Irisstroma und Pigmentmembran unterschieden. Das Endothel der vorderen Irisfläche ist ein zartes Zellenhäutchen, welches im Zusammenhange abgezogen werden kann, die Irisvorderfläche vom Ciliar- bis zum Pupillarrande bekleidet und den letzteren in papillenähnlichen Fortsätzen überragt. Die Zellen sind ähnlich den Zellen des Endothelüberzugs der hinteren Corneafläche, abgeplattet, meist dachziegelförmig gelagert und vollkommen frei von Pigmentmolekülen. Der Kern ist meist rundlich, seltener länglich. Die beiden Hauptbestandtheile des Irisstroma sind Bindegewebe und Blutgefässe. Das Bindegewebe ist im Allgemeinen schwach entwickelt gegenüber den zelligen Elementen, deren Gestalt eine sehr mannigfaltige ist. Hinsichtlich der Gefässe wird besonders darauf aufmerksam gemacht, dass ein Theil der Arterien mit Umgehung der Capillaren in Venen übergehen. Die gröberen Gefässe zeigen eine aus einer inneren circulären und äusseren Längsfaserschicht zusammengesetzte Adventitia, welcher aber elastische Fasern und glatte Muskelfasern fehlen. Im Verlauf der Nerven finden sich da und dort Ganglienzellen eingestreut. Das Irisstroma zerfällt hinsichtlich seiner specielleren Anordnung in 3 Schichten, eine vordere, mittlere und hintere, welche aber nicht vollständig scharf begrenzt sind; die erste und letzte sind weniger mächtig, aber von dichterem Gefüge, als die mittlere. Die vordere Schichte besteht aus einem dichten Flechtwerk von Bindegewebsbündeln, welche nach allen möglichen Richtungen sich durchkreuzen. Ferner findet sich ein ziemlich engmaschiges Netz von Zellen, welche in dunklen Augen regelmässig, in hellen nur vereinzelt gelbes oder rothbraunes Pigment enthalten. Auch frei und diffus kommen Pigmentkörner in dunklen Augen vor. Ausser dem gewöhnlichen findet sich noch eine eigenthümliche Form von Bindegewebe, welches mit dem elastischen verwandt zu sein scheint. Starre, gelblich glänzende, breite, fein längsgestreifte Balken strahlen vom aufgefaserten Rande der Descemet'schen Membran in die äussere Hälfte der Iris ein. Grössere Gefässe kommen hier nicht vor, wohl aber Capillaren und ein sehr reiches Nervenendnetz. Den Hauptbestandtheil der Mittelschichte bilden die Blutgefässe, welche in zwei hintereinanderliegenden Reihen ohne Regelmässigkeit angeordnet sind; auch die grösseren Nervenstämme haben hier ihre Lage. Die Zellen werden als apolare-rundliche, bipolare-spindelförmige, und

multipolare unterschieden und in den Zellensystemen die Anfänge des Lymphgefässsystems der Iris erblickt. Die hintere Schichte des Irisstroma geht in die Bildung von radiären, irrthümlich als Falten bezeichneten Leisten ein. Die Anordnung des Bindegewebes ist eine dichtere, die Verlaufsrichtung der Bündel eine radiäre, die Zellen, weniger zahlreich als in der mittleren Schicht, schliessen sich nach Gestalt und Anordnung an diejenigen der mittleren an. Die zahlreichen Gefässe sind hauptsächlich venöser Natur. Das meiste Interesse findet hier die Irismuskulatur. Der Sphincter umgiebt die Pupille als ein platter Ring von 0,8 Mm., nach innen und aussen ist er wallartig verdickt und liegt der hinteren Oberfläche um mehr als das Doppelte näher als der vorderen. Die Bündel der glatten Muskelfasern haben im Allgemeinen einen circulären Verlauf, durchkreuzen und durchflechten sich aber vielfach; von einander sind sie durch schmale Bindegewebssepta getrennt. Die Breite der Sphincterfasern wurde = 0,005 Mm. gefunden. Der Dilatator nimmt die Oberfläche der hinteren Schicht des Irisstroma ein und erstreckt sich vom Ciliar- bis gegen den Pupillarrand in einer gleichmässigen continuirlichen Lage. Er entspringt am Ciliarrande der Iris auf der hinteren Fläche, wo diese bereits von den Ciliarfortsätzen überragt wird, mit einer Reihe von Bündeln, welche dem Verlauf der unmittelbar darunterliegenden venösen Gefässstämme entsprechen, deren sich jene Ursprungsbündel als puncta fixa bedienen. Die Insertion findet im Sphincter statt; nur wenige Fasern oder Bündel endigen frei an der hinteren Fläche. Die Fasern des Dilatator besitzen die allgemeinen Qualitäten glatten Muskelgewebes, sie sind spindelförmig, eigenthümlich starr, von guter zarter Contour, und mehr oder weniger pigmentirt. Die Pigmentmembran zerfällt nach F. in eine structurlose Basalmembran und die Pigmentschichte. Die Basalmembran ist eine Fortsetzung der Glaslamelle der Chorioidea; sie überzieht die hintere Irisfläche ununterbrochen vom Ciliar- bis zum Pupillarrande und dient der Pigmentschicht als Unterlage. Kerne sind ihr nicht eigenthümlich. Die Pigmentschicht ist eine Fortsetzung der Pigmentschichte der Chorioidea, und hat auf ihrer freien Oberfläche eine selbstständige structurlose Grenzmembran angenommen.

Ausser dem Menschen wurden von Säugethieren Kaninchen, Maus, Katze, Schwein, Ziege und Rind untersucht, und im Wesentlichen der Bau der Iris übereinstimmend mit demjenigen der Iris der Menschen gefunden. Beim Kaninchen ist das Irisstroma beträchtlich reicher am Bindegewebe als beim Menschen; gegen Grünhagen wird angegeben, dass die Ciliarfortsätze sich nicht auf die Iris fort-

setzen, vielmehr sind es Irisfortsätze, welche mit ihren spitz zulaufenden Enden den Ciliarrand überschreiten. Auch bei der Maus wird eine continuirliche, einfache Schicht des Dilatator angenommen und die Controversen durch das Vorhandensein der Irisleisten erklärt, wodurch scheinbar bald eine Discontinuität, bald eine Uebereinanderlegung stattfindet. Beim Rind finden sich die Fasern des Sphincter gerade so pigmentirt, wie diejenigen des Dilatator beim Menschen; dasselbe ist auch beim Dilatator des Rindes der Fall. Bei den Vögeln (Fringilla spinus, Cypselus murarius und Anas domestica) beansprucht die quergestreifte Musculatur des Sphincter die ganze Breite der Iris; der Dilatator zeigt eine einfache, nicht continuirliche Lage, die Fasern theilen sich nach innen unter stumpfem Winkel gabelig, um in den Sphincter umzubiegen, bei Anas domestica durchflechten sie sich. Die Arterien gehen zum grossen Theil unmittelbar in die Venen über. Von den Reptilien wurden Vertreter von der Ordnung der Saurier und Schlangen untersucht, aus der Gattung Lacerta die L. agilis, vivipara, muralis, dann noch Anguis fragilis und von Schlangen Tripodonotus natrix; die Verhältnisse sind hier homolog denjenigen der Vögel, nur ist das Irisstroma noch spärlicher mit Bindegewebe versehen. Gegen v. Hüttenbrenner wird bemerkt, dass bei Lacerta sich zweierlei Irispigment findet. Bei Amphibien (Triton taeniatus, igneus und cristatus, Salamandra maculata, Rana esculenta und temporaria, Bufo cinereus) und Fischen (Cyprinus barbus) sind glatte, nicht selten pigmenthaltige Muskelfasern vorhanden; während der Sphincter deutlich hervortritt, waren radiäre Faserzüge nur beim Frosche und sicher bei Fischen zu entdecken. Eine sonderbare Anordnung der Gefässe findet sich hauptsächlich bei den Fischen: die Weite der Gefässe nimmt nämlich von aussen nach innen, vom Ciliarrand gegen den Pupillarrand, bedeutend zu, indem sie während des Verlaufes zu immer dickeren Stämmen sich vereinigen. —

Chorioidea und Corpus ciliare.

1) H. Chrétien, La choroïde et l'iris; anatomie et physiologie. Thèse. Paris. 113 S.

2) C. R. Hoffmann, Ueber das Tapetum chorioideum bei den Seehunden. Niederländ. Archiv f. Zoologie. Bd. III. p. 201—203. 1 Tafel.

3) H. Sattler, Ueber die Tapeta der Säugethieraugen und analoge Bildungen in der Aderhaut des Menschen mit besonderer Berücksichtigung des Elephanten- und Wallfischauges. Wiener med. Jahrb. IV. Heft. 20 S. 1 Taf.

4) Derselbe. Ueber den feineren Bau der Chorioidea des Menschen nebst Beiträgen zur pathologischen und vergleichenden Anatomie der Aderhaut. v. Graefe's Arch. f. Ophthalmologie. Bd. XXII. Abth. 2. p. 1—100. (Hierzu Taf. I.)

5) Loring, Edward, Remarks on the ciliary muscle. Report of the fifth intern. ophth. Congress. p. 243—250. (S. Physiolog. Referat unter Accommodation.)

Die Ringfaserlage des Ciliarmuskels ist nach Chrétien (1) aus 2 Abschnitten zusammengesetzt, einem vorderen mit einem vollständig ringförmigen Verlauf der Fasern und einem hinteren, dessen Fasern aus einer anfänglich sagittalen Richtung in eine ringförmige übergegangen sind. —

Hoffmann (2) findet den Bau des Tapetum lucidum von Phoca vitulina analog demjenigen des Tapetum cellulosum der Raubthiere. Die in platten polygonalen Zellen durch M. Schultze bekannten feinen langen Nadeln werden durch Osmiumsäure schwarz gefärbt. —

Sattler (3 und 4) giebt eine eingehende Schilderung der Chorioidea, und besonders ist die Entdeckung einer dem Tapetum der Säugethiere homologen Schicht im Menschenauge hervorzuheben. Die innerste Schichte der Chorioidea, die Glaslamelle, erscheint bei schwächeren Vergrösserungen homogen, bei starken an ihrer äusseren Fläche mit einem ungemein zarten blassen Gitterwerk versehen. Ohne Vermittelung eines besonderen bindegewebigen Stroma's folgt die Schichte der Capillaren, die Substanzinseln der Capillarmaschen erscheinen vollkommen homogen, structurlos und frei von zelligen Elementen, mit einziger Ausnahme äusserst spärlicher adventitieller Zellen. Der Capillarschicht nach aussen liegt unmittelbar ein continuirliches Zellhäutchen auf, auf welches ein feines elastisches Netzwerk, frei von pigmentirten Zellen, folgt. Wie aus einer Angabe Chrétien's (1) hervorgeht, scheint Robin die Kerne des Zellhäutchens, sowie das feine Netzwerk gesehen zu haben. Die kleinen Arterien, sowie die zahlreichen kleineren und mittleren Venen verlaufen sämmtlich theils innerhalb des feinen, elastischen Netzes, theils an dessen äusserer Grenze. Nun folgt wiederum eine endotheliale Ausbreitung und auf diese ein etwas grösseres elastisches Netzwerk mit zahlreichen pigmentirten Zellen. Zwischen dieser an ihrer äusseren Oberfläche ebenfalls mit Endothel überzogenen pigmentirten Lamelle und einer anderen in gleicher Weise gebauten sind die Verästelungen der gröberen Gefässe eingeschaltet, und den Schluss bilden die mehrfachen Lamellen der Suprachoroidea. Von diesen Schichten geht die Glaslamelle in etwas modificirter Form auf den Ciliarkörper über; die beiden nächsten Lagen hören an der vorderen Grenze der eigentlichen Chorioidea auf, während das feine elastische Netzwerk sich als äus-

erst dünne Lage auf den Ciliarkörper fortpflanzt. Dann folgen die langmaschigen Netze der meridionalen Venen; über diese zieht sich das zweite Endothelhäutchen der Chorioidea mit dem die ersten pigmentirten Zellen enthaltenden Fasernetze ohne Unterbrechung hin, und das Ganze wird bedeckt durch die zahlreichen pigmentirten Lamellen der Suprachoroidea. Den Arterien fehlt eine perivasculäre Scheide, sie besitzen eine Bindegewebshülle, relativ mächtiger um die feineren als die stärkeren Zweige entwickelt, ebenso haben die Capillaren keine perivasculären Scheiden (gegen Morano), es stehen aber die Interstitien zwischen den Capillaren in direkter Verbindung mit den perivasculären Räumen der Chorioidealvenen. Letztere besitzen eine perivasculäre Scheide bis zur innersten Endothelmembran, welche sie durchbohren, um in die Choriocapillaris überzugehen. Dabei setzt sich die Scheide in die Endothelmembran selbst fort.

Gegen Haase ergiebt sich daher, dass die Capillaren nicht in ein membranöses Stroma eingebettet sein können. Die von Michel angegebenen perivasculären Scheiden um die Capillaren der Iris werden bestätigt. Bei sämmtlichen Säugethieren, sie mögen ein Tapet haben oder nicht, ist die Chorioidea nach einem einheitlichen Princip gebaut, indem in den zunächst nach aussen von der Capillarschicht folgenden Lagen ein für alle Säugethierordnungen geltendes Analogon, ein ächtes Tapetum vorhanden ist. Das Tapetum cellulosum wird bei allen Säugethieren durch das erste, subcapilläre Endothelhäutchen, das Tapetum fibrosum durch das pigmentlose zarte elastische Netzwerk repräsentirt. Beim amerikanischen Affen, beim Kaninchen und Schwein wiederholen sich die bekannten Verhältnisse. Das Tapetum fibrosum der Elephanten ist verschieden von demjenigen der Wiederkäuer. Die Zwischenräume der Capillarnetze sind auffallend eng; soweit die Capillaris reicht, findet man hinter dem sie überziehenden Endothelhäutchen und einem nur an den dünnsten Stellen nachweisbaren Netzwerke wellig fibrilläres Bindegewebe. Im vordersten Abschnitt existirt nur eine dünne Lage meridional verlaufender Bindegewebsfasern, bald treten platte, im Ganzen sehr wenig breite Bündel hinein, welche in immer zahlreicheren Lagen übereinander geschichtet in den verschiedenen Richtungen sich durchflechten. Nicht selten steigen Bündel von einer Etage in die andere auf, so dass eine ungemein innige Verflechtung zu einem sehr dichten Mattenwerk zu Stande kommt. Nach aussen wird das Tapet abgegrenzt von einem einschichtigen lockeren Netzwerk zarter elastischer Fasern, welches lebhaft braun pigmentirte Zellen enthält, und nach

innen von einer continuirlichen Endothelschicht überzogen ist. Die Abgrenzung der Tapete nach aussen ist keine vollständige; mit den Gefässen durchbrechen auch zugleich zahlreiche Bindegewebsbündel die Grenze, um sich mit den in äusseren Schichten gelegenen Bindegewebszügen zu verflechten. Die diesen Schichten angehörigen gröberen Gefässe besitzen einen eigenthümlichen Bau. An den Venen trifft man nach aussen vom Endothelschlauch noch eine circuläre Lage dichten welligen Bindegewebes, und sie sind von Bindegewebszügen begleitet, welche die vordere und hintere Fläche frei lassen. Perivasculäre Scheiden sind an diesen Venen nicht mehr vorhanden; über die beiden Flächen der Gefässe sieht man noch ein feineres elastisches Netz mit ovalen Kernen sich hinüber ziehen. Die Arterien haben eine mächtige längsfaserige Adventitia mit continuirlich geschichteten, kernhaltigen Häutchen. In der Suprachoroidea findet man wellig fibrilläres Bindegewebe.

Am Sehnerveneintritte schlägt sich die Chorioidea mit knieförmiger Biegung nach rückwärts, sodass ihre äusseren pigmentirten Schichten unmittelbar in die innersten Lagen der Sehnervenscheide übergehen. Auch die vorderen Lagen der Sclerotica setzen sich in die inneren, lockeren Antheile der Scheide fort, während ihre tieferen Schichten ohne Grenzen in die derbe Fasermasse der knopfartigen Anschwellung der äusseren Scheide sich auflösen. Durch das knieförmige Umbiegen der Aderhaut wird die Sclera allseitig vom Sehnervenstamme fern gehalten, und so das Fehlen einer Lamina cribosa erklärt. Beim Wallfisch erstreckt sich das Tapet nahezu über den ganzen Augengrund, am dicksten und hellsten ist es in der Gegend der Macula lutea. In ihren hinteren Partieen erreicht die Chorioidea die grösste, überhaupt bei Säugethieren beobachtete Dicke; bei keinem Säugethier ist auch die stelluläre Anordnung des Capillarnetzes so typisch ausgesprochen als beim Wallfisch. Auf die Capillarschicht und das subcapillare Endothelhäutchen folgt eine ausserordentlich dünne Lage eines weitmaschigen elastischen Netzes und dann das Tapet mit seinen zahlreichen Faserlagen.

Bei dem Tapet der Wiederkäuer ist im Gegensatz zu den geschilderten die Lage desselben vorzugsweise in der lateralen Hälfte, und es erstreckt sich nicht über den Rand des Sehnerven hinaus. Das Capillarnetz ist ein ziemlich gleichmässiges. Unmittelbar nach aussen von den Verzweigungen der kleinen Gefässe liegt eine continuirliche Endothelschicht, und daran schliesst sich ein feines elastisches Netz mit dicht gelagerten platten Pigmentzellen. Das Tapetum cellulosum wurde beim Hund und bei der Katze untersucht. In den

tapetlosen Regionen liegen der subcapillären Endothelschicht ausserordentlich platte, unregelmässig gestaltete Pigmentzellen auf, dann kommt das Netzwerk, die zweite Endothelschicht und eine Pigmentzellenlage. Im Bereich des Tapets liegen die dasselbe constituirenden Elemente unmittelbar der subcapillaren Endothelschicht auf, und unmittelbar darauf folgen die Schichten, wie in den tapetfreien Partieen. Im Tapet finden sich an den dicksten Stellen 5—6 Zellenreihen übereinander geschichtet. Die Zellplättchen, welche das Tapet constituiren, werden zu den Endothelzellen gerechnet, bei welchen das Protoplasma zur Bildung der Krystalle verbraucht wurde. In dem Auge der Vögel (Strauss, Strix bubo, etc.) findet sich die Glaslamelle, beim Strauss ungewöhnlich dick, ein subcapillares continuirliches Endothelhäutchen, hierauf folgt ein Netzwerk feiner elastischer Fasern, nächst seiner äusseren Grenze ein sehr dichtes Netz intensiv pigmentirter verzweigter Zellen. Die Schillerfarben in dem Auge des Strausses werden durch die ungemein dicke Glaslamelle erklärt. An die äussere Oberfläche des reichen Pigmentnetzes schliesst sich ein cavernöses Balken- und Fachwerk an, dessen Lücken durch die ganze Aderhaut hindurch mit einander communiciren. Die freien Oberflächen sämmtlicher Balken, sowie die äussere Fläche des unter der Capillaris ausgebreiteten elastischen Netzwerkes, von welchem sich jene erheben, und die innerste Lamelle der Suprachorioidea, in welche sie sich inseriren, sind von einer continuirlichen Endothelschicht bekleidet. Es findet sich daher im Vogelauge Gewebsflüssigkeit in weiten, durch die ganze Chorioidea communicirenden Räumen angesammelt, welche jedoch mit den perivasculären Räumen und den Capillarinterstitien nirgends in Verbindung stehen. —

Sattler (4) fand bei der Betrachtung der entzündeten Chorioidea, dass die nach aussen von der Capillarschicht folgenden noch pigmentlosen Lagen des feinen elastischen Netzwerkes, und nächstdem die Capillaris selbst Hauptsitz der zelligen Infiltration sind. Die ersten Zellenanhäufungen finden sich unmittelbar nach aussen vom ersten Endothelhäutchen. Die Zahl der weissen Blutkörperchen in den Capillargefässen nimmt beträchtlich zu, auch die kleinen und mittleren Venen sind nicht selten von einer abnormen Menge desselben erfüllt. Die Scheiden heben sich als hellere, von Zellen freie oder nur spärlich von solchen durchsetzte Säume um die Gefässe gegen die zellenreiche Umgebung ab. Im weiteren Verlauf bleibt eine reichliche Durchsetzung der Capillaris mit Rundzellen nicht aus, bald darauf schwindet auch die Grenze zwischen der Capillarschicht und der unmittelbar nach aussen von derselben befindlichen, nicht selten von

Extravasaten gestriemten mächtigen Zellenlage. An den kleineren und mittleren Venen und Arterien tritt nun eine Reihe von Veränderungen auf, welche mit dem Untergang derselben enden.

Retina.

1) Schwalbe, Bemerkungen über die Kerne der Ganglienzellen. Jenaische Zeitschr f. Naturwissensch. Bd. X. p. 25—40. (Siehe auch vorjähr. Ber.)
2) C. Emery, La terminazione del nervo ottico nella retina dei batracii urodeli. Atti della società italiana di scienze naturali. Vol. XVIII. p. 391—403. (Tav. 8.)
3) G. V. Ciaccio, Osservazioni intorno all' occhio composto dei ditteri. Estratto del Rendiconto dell' Academia delle science dell' Instituto di Bologna. 10 S.
4) C. K. Hoffmann, Ueber den Bau der Retina bei Amphibien und Reptilien. Niederländ. Arch. f. Zoologie. Bd. III. Heft 1. 45 S. 2 Tafeln. (Hofmann-Schwalbe, Jahresber. p. 406—407.)
5) Derselbe, Ueber den Bau der Retina bei den Beutelthieren. Ebendaselbst. Bd. III. Heft 2. p. 195—198. 1 Tafel. (Hofmann-Schwalbe, Jahresber. p. 408.)
6) A. Hannover, La rétine de l'homme et des vertébrés. Mémoire histologique, historico-critique et physiologique. (Avec six planches.) Copenhague. 211 S.
7) S. C. Ewart and G. Thin, On the structure of the retina. Journal of Anatomy and Physiology. Vol. XI. p. 96—108. 1 Tafel.
8) W. Krause, Die Nervenendigung in der Retina. Arch. f. mikr. Anat. XII. p. 742—790. 1 Taf.
9) W. Krause, Allgemeine und mikroskopische Anatomie. Hannover. Retina. p. 152—170.
10) R. Greeff, Ueber das Auge der Alciopiden. Mit 2 Tafeln in Farbendruck. Marburg. 24 S. (Siehe vorjähr. Ber.)
11) Fr. Merkel, Ueber die menschliche Retina. v. Graefe's Arch. f. Ophthalmologie. Bd. XXII. Abth. 4. p. 1—25. (Hierzu Taf. I und II.)
12) F. Boll, Zur Anatomie und Physiologie der Retina. Berliner acad. Monatsber. 1876. S. A. 5 Stn. 8°.
13) M. H. Beauregard, Recherches sur les réseaux vasculaires de la chambre postérieure de l'oeil des Vertébrés. Annales des Sciences naturelles. VI. Série. T. IV. Article Nr. 1. 158 S. Mit 6 Tafeln.

In dem vorjährigen Bericht wurde nur kurz angegeben, dass nach Schwalbe (1) die Ganglienzellen der Retina in frischem Zustande vollkommen homogen mit Ausnahme eines kleinen den Kern umgebenden Hofes erscheinen. Die Untersuchungen wurden an der frischen Netzhaut des Schafes, Kaninchens, Kalbes und Ochsen angestellt. Die Kerne, kuglig, sind durch einen schmalen Reifen glänzender Masse, die sog. Kernmembran, von der Ganglienzellen-

substanz getrennt. Dieser Reifen ist nach aussen glatt contourirt, nach innen mit mannigfachen grösseren und kleineren Hervorragungen versehen, welche aus derselben glänzenden Masse bestehen, wie die Kernmembran. Das Innere des Kerns erscheint in allen Fällen vollkommen klar, und wo die Prominenzen ausgebildet sind, enthält der Kern kein weiteres Inhaltskörperchen, so dass also Ganglienzellenkerne ohne Kernkörperchen existiren. Ist ein Kernkörperchen vorhanden, so erscheint es im frischen Zustande stets mehr oder weniger zackig, und sehr häufig mit feinen, fadenförmigen Ausläufern versehen, welche nie über die Umrisse des Kerns sich in den Ganglienzellenkörper erstrecken. Form- resp. Ortsveränderungen am Kernkörperchen hält S. für sicher nachgewiesen durch die veränderte Form, welche die Kernkörperchen im frischen Zustand und nach Behandlung von Reagentien zeigen; es fehlen die feinen Fortsätze, die zackige Form. Die Ganglienzellen der Netzhaut des Kalbes unterscheiden sich von den entsprechenden Elementen des Ochsen durch ihre ausserordentlich verschiedene Grösse, und diesen verschiedenen Grössen der Kerne entsprechen ganz verschiedene Organisationsverhältnisse. Die kleinsten Kerne sind ohne jede Spur von Kernkörperchen und scheinen aus einer gleichmässig vertheilten granulirten Masse zu bestehen. In grösseren Kernen finden sich deutliche Kernkörperchen innerhalb einer hellen Masse, welche von einer sog. Kernmembran umgeben wird. Von späteren Zuständen ist dieser Zustand dadurch unterschieden, dass die Vertheilung der Nucleolarsubstanz auf mehrere, 2—4 Kernkörperchen stattfindet, von denen gewöhnlich mehrere, bis 3, als dreieckige wandständige Verdickungen des Kerncontours erscheinen. Beim Wachsen des Kerns nimmt die Höhe und Zahl dieser Wandverdickungen immer mehr ab, während im Innern ein gut ausgebildeter zackiger oder eckiger Nucleolus das Gewöhnliche ist. Zuletzt ist das Bild der uninucleolären Ganglienzellen, wie in der Netzhaut des Ochsen, vorhanden. S. bezeichnet den glänzenden, die Kernmembran und die Kernkörperchen constituirenden Bestandtheil der fertigen Kerne als Nucleolussubstanz, den wasserklaren das Innere des Kerns erfüllenden als Kernsaft, und fasst den ganzen Process als eine Vacuolisirung auf. Die glänzende homogene Substanz zwischen den Ganglienzellen besteht aus einer der Kittsubstanz der Epithelzellen vergleichbaren Masse. Gegen die Annahme, dass die granulirte Substanz Nervensubstanz sei, spricht das differente optische Verhalten frischer Ganglienzellen und frischer granulirter Substanz, welche letztere von zahllosen kleinen hellen Kügelchen durchsetzt und von stärkerem Glanze erscheint. —

Emery (2) untersuchte die Retina von Salamandrina perspicillata, Triton cristatus und Axolotl nach vorheriger Einwirkung von schwachen (1 : 540) und stärkeren (1 : 130) Osmiumsäurelösungen; die eingeschnittenen Augäpfel wurden auf 15—20 Minuten in die entsprechende Lösung getaucht, dann mit Aqua destill. abgewaschen und in Alkohol (25 proc.) einige Tage liegen gelassen. Auch eine Lösung von Picrin- (0,30), Salicylsäure (0,15) und Aqua destill. (100,0) mit nachfolgender Carminfärbung leistete erspriessliche Dienste. Das in den Körnerschichten beschriebene intercelluläre Reticulum wird als ein Kunstprodukt der Osmiumsäure, als die Folge der Gerinnung einer intercellulären Flüssigkeit angesehen (gegen Landolt). Die Müller'schen Stützfasern verlaufen ungetheilt bis zur Zwischenkörnerschicht, wo sie in Theilungen zerfallen, von welchen einige zur äusseren Körnerschicht gehen, andere zur Bildung der inneren Portion der Zwischenkörnerschicht beitragen. Die innere Moleculärschicht gehört grösstentheils dem Stützgewebe an. Die Kerne der Müller'schen Fasern gehören Endothelzellen an, welche der Oberfläche der Fasern angeklebt sind. Was die nervösen Elemente betrifft, so erscheint der Bau der Netzhaut als ein einheitlicher, doch zeigt er einen verschiedenen Grad von Complicirtheit. Beim Axolotl ist derselbe am einfachsten, von der Salamandrina zum Triton und von diesem zum Axolotl werden die Elemente immer grösser und weniger zahlreich. Bei allen drei Thierarten hängen die Nervenfasern der Moleculärschicht sowohl mit der inneren als äusseren Körnerschichte zusammen. Die innere Körnerschichte ist aus zweierlei Körnern zusammengesetzt. Die Körner, welche zunächst der Molecularschicht sich befinden, besitzen keinen peripheren Fortsatz und sind wahrscheinlich nicht nervöser Natur; die übrigen, zahlreicheren besitzen dagegen 2 Fortsätze, einen centralen sehr dünnen und einen dickeren peripheren. Der letztere endigt in besonderen Gebilden, welche zuerst von Landolt bei Salamandern und Triton unter dem Namen »kolbenförmige Körper« beschrieben worden sind. Diese Körper, welche E. für nervös hält, erheben sich aus der Zwischenkörnerschicht, verlaufen zwischen den Körnern der äusseren Körnerschicht und enden in der Nähe der Membrana limitans externa mit einer oder zwei Anschwellungen. Beim Axolotl sind sie dicker, weniger dick beim Triton, sehr dünn bei Salamandrina. Es werden zweierlei nervöse Endigungen angenommen, und zwar in die kolbenförmigen Körper, welche mit den Körnern der inneren Körnerschicht zusammenhängen, und dann in die Stäbchen und Zapfen, welche in ähnlicher Weise mit den Körnern der äusseren Körnerschicht in Ver-

bindung stehen. Alle 3 von E. untersuchten Arten zeigen deutliche besenförmige Körper in den Säulen, doch keine Oeltropfen in den Zapfen; es kommen bei allen einfache Zapfen und Doppelzapfen vor. —

Am Insectenauge unterscheidet Ciaccio (3) 1) Ganglion opticum mit N. opticus. 2) Retina. 3) Pigment. 4) Cornea. 5) Aeussere Hüllen. 6) Tracheen. Als Opticusganglion wird eine Anhäufung äusserst kleiner Zellen an den beiden Seitenenden des Ganglion supraoesophageum bezeichnet. Die Netzhaut besitzt dieselben Schichten wie das Wirbelthierauge, mit Ausnahme der Molecular- und der beiden Körnerschichten. Die Schichte der Ganglienzellen grenzt unmittelbar an die Stäbchenschicht. Die Membrana limitans posterior (interna der Wirbelthiere) besteht aus Fasern mit eingestreuten Zellen oder Kernen, ihre Elemente verflechten sich zu einem freien Netz, durch dessen Lücken die Sehnervenfasern sammt Tracheen durchtreten. Die M. limitans anterior (externa der Wirbelthiere) gehört in die Reihe der elastischen und besonders der gefensterten Membranen. Die Oeffnungen gestatten hier den zu den Stäbchen gehenden Nervenfasern sammt Tracheen den Durchtritt. Die beiden Membranen werden durch zahlreiche Bindegewebsbündel zusammengehalten. In der Nervenfaserschicht sind die einzelnen Fasern zu Bündeln vereinigt, eingehüllt von einer körnigen Masse. Nach aussen davon erscheinen kleine längliche Kerne in leicht gebogenen Reihen, als »hintere Kernschicht« bezeichnet. Die Ganglienzellen liegen in Reihen, entsprechend der Nervenfaserschicht, haben beinahe gleiche Grösse und mehrfache Fortsätze. Der eine dient wahrscheinlich zur Verbindung mit einer Opticusfaser, der andere geht zu einem Stäbchen und der dritte verbindet vielleicht die einzelnen Zellenreihen. Die Stäbchenschichte ist die mächtigste; die Form der Stäbchen ist gleich einem Trichter mit langem Hals, wenn die natürliche Hülle vorhanden, oder eine nahezu cylindrische mit einer kleinen Anschwellung am vorderen Ende, wenn dieselbe entfernt ist. Jedes Stäbchen wird nämlich von einem Bündel 5 bis 7 anscheinend durch homogene Substanz zusammengehaltener Fasern umschlossen, welche denen des Opticus sehr ähnlich, dicht unter einer der Cornealfacetten mit je einem kleinen Kügelchen enden. In seiner freien Hälfte wird jedes Stäbchen ebenfalls von einer äusserst dünnen, homogenen und elastischen Membran umhüllt; ein besonderer Körper oder Krystallkegel ist nicht vorhanden, das Ende enthält nur äusserst klare Flüssigkeit. In der Mitte der Stäbchenschicht treten Kerne hervor, ähnlich denjenigen der Faserschicht, sog. »vordere Kernschicht«. Das rothviolette bis braune Pigment ist in theils isolirten, theils verschmolzenen

Zellen enthalten. · Tracheen, in reicher Anzahl, verbreiten sich theils in der Faser- und Ganglienschicht, theils umspinnen sie den hinteren membranlosen Theil der Stäbchen und enden in feinen Spitzen. Sehnerv und Aussenseite der Retina, die Stäbchenschicht ausgenommen, werden von der unmittelbaren Fortsetzung der Hülle des Ganglion supraoesophageum, einer grünlich-gelben stern-, kern- und tracheenreichen Membran bekleidet. Ueber die Stäbchenschicht geht eine ohne Unterbrechung in die Limitans ant. sich fortsetzende Verlängerung der weisslichen, mit Kernen und Poren ausgestatteten Membran unter der Chitinschicht des Kopfes. —

Nach Hoffmann (4) kommt die seltenere Stäbchenform mit kürzerem Aussen- und längerem, zugleich schmälerem Innengliede, wie sie Schwalbe zuerst bei Fröschen sah, auch bei Bufo und Bombinator, also wohl bei allen Batrachiern vor; sie fehlt dagegen den Caudaten (Triton, Salamandra, Siredon). Die Streifung der Stäbchen ist sowohl frisch als auch nach Einwirkung von Osmiumsäure besonders deutlich bei Tritonen und Salamandrinen. Sie beschränkt sich immer auf die Aussenglieder und ist in deren unterem Theile am schärfsten ausgeprägt. Sie rührt von einer oberflächlichen Kannellirung her und kann nicht auf die Fortsätze der Pigmentzellen, wie Merkel will, zurückgeführt werden. Alle Amphibien besitzen ausser den Stäbchen noch Zapfen, sowohl einfache als gepaarte. Ihre Aussenglieder sind kurz, mehr oder weniger konisch, namentlich bei Salamandern und Tritonen, und gleichfalls, doch feiner als die Stäbchen gestreift. Der linsenförmige Körper des Innengliedes enthält bei den Fröschen rothbraune Kugeln; bei Bufo und Bombinator fehlen sie, ebenso bei Triton, Salamandra und Siredon. Die Doppelzapfen der Frösche sind hinreichend bekannt. Diejenigen der übrigen Amphibien sind ihnen durchaus ähnlich, nur dass ihrem Hauptzapfen die gefärbte Kugel abgeht. M. Schultze hatte den Eindruck, als verbinde sich jeder Doppelzapfen nur mit Einem Korne; Hoffmann konnte indessen bestimmt nachweisen, dass einem jeden zwei Körner zukommen und dass auch in den Fällen, wo diese theilweise zu einem »Doppelkorne« verschmelzen, zwei Fasern nach innen abgegeben werden. Dass die Doppelzapfen in Theilung begriffene einfache Zapfen seien (Dobrowolsky), stellt Hoffmann entschieden in Abrede. Ueber die »Landolt'schen Kolben« vermochte er nicht ins Klare zu kommen, doch scheint ihm die Deutung, dass sie abgerissene Stäbchen- oder Zapfenfasern seien (Schwalbe), zweifelhaft. Die Anwesenheit einer structurlosen Scheide, welche vom Innengliede der Stäbchen und Zapfen auf das Aussenglied übergeht,

gilt ihm als unanfechtbar. Ausserdem entdeckte er an den Stäbchen einen Kranz äusserst feiner structurloser Fäden oder »Haare«, welche von der Substanz des Innengliedes ausgehen und sich in die Rinnen des kannellirten Aussengliedes einbetten. Sie reichen mindestens bis zur Mitte des Aussengliedes. An den Zapfen wurden sie nicht gesehen. Gegenüber seiner früheren abweichenden Meinung hat sich Hoffmann jetzt von der gabelförmigen Theilung des peripherischen Ausläufers der inneren Körner bei allen von ihm untersuchten Amphibien überzeugt.

Von Reptilien gelangten in frischem Zustande Emys europaea, Coluber natrix und Crocodilus vulgaris zur Untersuchung. Die beiden ersten besitzen nur Zapfen, das Crocodil fügt ihnen Stäbchen bei.

Bei der Schildkröte enthielten die Innenglieder fast aller einfachen Zapfen verschieden gefärbte Kugeln. Roth war am häufigsten vertreten. Grün ging unmerklich in Blau und dieses in das Farblose über. Blaue und farblose Kugeln überwogen gegen die Pars ciliaris hin. Das Innenglied des Zapfens enthielt eine planconcave Linse sammt elliptischem Körper und endete in äusserst deutlicher, fein granulirter Haarkrone. Bei den Zwillingszapfen stimmte der Nebenzapfen völlig mit den einfachen Zapfen überein, der Hauptzapfen dagegen besass statt des planconcaven einen planconvexen Binnenkörper ohne weitere Zuthat. Gefärbte Kugeln kamen beiden, und zwar in den mannigfaltigsten Abänderungen, bald gleich, bald ungleich gefärbt zu. Nicht selten entbehrten ihrer die Nebenzapfen. Auch hier kamen auf jeden Zwillingszapfen zwei Körner. Landolt'sche Kolben wurden gleichfalls beobachtet.

Die Zapfen der Schlangen enthielten einen ungemein grossen elliptischen Körper. Kugeln fehlten ihnen vollständig. Sehr merkwürdig war die Bildung der Zwillingszapfen. Der kürzere Nebenzapfen entsprach vollständig einem einfachen Zapfen. Der längere Hauptzapfen dagegen erschien so sehr verkümmert, dass sein Innenglied »schornsteinartig« aus der Rindenschicht des Nebenzapfens hervortrat. Wahrscheinlich besitzt jeder Zwillingszapfen nur Ein Korn. Wahrhaft colossal erschienen die Zapfenfasern. Ihr Zusammenhang mit den Zellen der äusseren Körnerschicht konnte direct beobachtet werden.

Beim Crocodile hatten die Zapfen nur in der Gegend der Fovea das Uebergewicht, sonst waren ihnen die Stäbchen an Zahl überlegen. Beide entsprachen in jeder Hinsicht der Bildung beim Frosche, nur dass den Zapfen die Kugeln fehlten oder dass sie, wenn vorhanden, farblos waren. Gleiches gilt von den Zwillingszapfen, deren

Hauptzapfen stets eine farblose Kugel beherbergten. Nur in der gestreckten Form der Zapfen für die Fovea verhielt sich das Crocodil dem Frosche gegenüber eigenartig. Ihr Innenglied war nur halb so breit, dagegen ihr Aussenglied um das Fünffache länger als anderswo.

Hoffmann spricht sich zum Schlusse noch gegen die Auffassung der Limitans ext. als Grenzscheide zwischen Stäbchen- und äusserer Körnerschicht aus. Innenglieder und Körner gehören zu einander und bilden ein einziges Formelement, wie sich denn auch in der That bei Amphibien die Körner vielfach über die Limitans hinausdrängen. Seine Gesammtauffassung der Retina gipfelt in dem Satze, dass, wie bei den anderen Sinnesorganen, so auch beim Auge die peripherischen Enden von haartragenden Neuro-epithelien gebildet werden. —

Weiter theilt Hoffmann (5) mit, dass die Zapfen der Beutelthiere, wenigstens der untersuchten Arten Halmaturus Benetti und H. giganteus, in den Zapfeninnengliedern an der Grenze gegen das Aussenglied gefärbte Kugeln, wie die Vögel, besitzen, und zwar dreierlei Art: hell blaue, hell grüne und rothe. Ellipsoide vermochte Vf. weder in den Stäbchen noch Zapfen zu finden. Das Zapfeninnenglied besitzt eine deutliche Membran. Die Müller'schen Stützfasern geben während ihres Verlaufes durch die Nervenfaserschicht, Ganglienzellenschicht und innere Körnerschicht keine lateralen Fortsätze ab. Die Ganglienzellen liegen in zwei bis drei Reihen. Eine Fovea centralis konnte nicht gefunden werden. — Es lässt sich erwarten, dass bei den Monotremen auch gefärbte Kugeln in den Zapfen vorkommen. —

Hannover (6) veröffentlicht die Ergebnisse einer 5jährigen Untersuchung und verweist zugleich auf seine vor mehr als 30 Jahren veröffentlichten Untersuchungen über die Netzhaut. Die Arbeit zerfällt in 2 Theile, einen histologischen und einen kritisch-historischen, physiologischen. Die Netzhaut wurde theils frisch, theils mit Chromsäurelösungen (1 auf 20—30) untersucht; die Vergrösserung betrug gewöhnlich 340. Als Repräsentanten der verschiedenen Classen der Wirbelthiere wurden der Hecht, der Frosch, das Huhn und der Mensch gewählt. Die Schichten sind folgende:

1) Stratum pigmenti.
2) Stratum bacillorum et conorum.
3) Membrana limitans externa.
4) Stratum granulatum externum.
5) Membrana intermedia.

6) Stratum granulatum internum.
7) » granulosum.
8) » cellularum cerebralium.
9) » fibrarum »
10) Fibrae radiales.
11) Membrana limitans interna.

Im ersten Theile giebt H. eine ausführliche Beschreibung der Netzhaut der genannten Thiere und des Menschen; es würde einen zu grossen Raum beanspruchen, aller der Einzelheiten des histologischen Verhaltens zu gedenken, zumal in dem 2ten Theile, zu welchem wir uns gleich wenden, eine Art Zusammenstellung gegeben ist. Das Stratum fibrarum cerebralium besteht aus markhaltigen Nervenfasern, worauf auch die Neigung dieser Fasern beruht, Varicositäten zu bilden. Ringsum die Eintrittsstelle des Sehnerven finden sich normal doppelt contourirte, markhaltige Nervenfasern. Das Stratum cellularum cerebralium steht mit den Sehnervenfasern in keiner Verbindung. Die Zahl der Zellen ist erstens weit geringer als diejenige der Fasern, zweitens nimmt die Menge der Zellen nach vorn viel schneller ab als die der Fasern, drittens ist der Bau der Ausläufer der Zellen sehr verschieden von dem der Opticusfasern, die Ausläufer sind eine Fortsetzung der Zellenmembran, werden im erhärteten Zustand körnig und haben, wenn überhaupt vorhanden, unregelmässige Varicositäten. Viertens wurde die vermuthete Verbindung nicht sicher anatomisch nachgewiesen, und von H. nie gesehen. Das Stratum granulosum wird mit der Neuroglia der grauen Substanz verglichen. Die faserigen hier vorkommenden Bildungen sind einige Ausläufer der Ganglienzellen, einige Radialfasern. Die Hauptmasse des Stratum granulatum internum besteht aus wahren Hirnzellen, zwischen welchen sich wahrscheinlich eine flüssige Zwischensubstanz findet; ausserdem sind Radialfasern mit Kernen vorhanden, und faserähnliche Ausläufer, von denen es nicht sicher ist, ob dieselben mit denen der Ganglienzellen in Verbindung treten. Bei Knorpel- und Knochenfischen sind die Hirnzellen dieser Schicht in eine netzförmige, geschichtete Membran (M. perforata Krause's) gelagert, durch deren Oeffnungen die Radialfasern gehen. Die Fibrae radiales sind das Neurilemm der Hirnfasern der Retina und Fortsetzungen der Bindegewebsscheide des Sehnerven. Sie beginnen schirmförmig an der Aussenseite der Membrana limitans interna, verlaufen durch die erwähnten 4 Schichten bis zur Membrana intermedia, an welcher sie verbreitert sich inseriren. Spongiöses Gewebe ist zwischen ihnen nicht vorhanden; sie sind nur mit der Membrana limitans interna

verklebt, welche eine structurlose, seröse Haut mit einem Epithel von grossen, sechseckigen Zellen an der Vorderseite darstellt. H. meint, dass es vielleicht richtiger wäre, sie zum Glaskörper zu rechnen. Die Membrana intermedia bildet eine vollständige Scheidewand zwischen nervösen und nicht nervösen Bestandtheilen der Retina. Krause's Auffassung derselben als einer Membrana fenestrata ist unrichtig. Es ist eine Haut, die wahrscheinlich aus platten, grosse Kerne führenden Zellen zusammengesetzt ist, sie hat keine Oeffnungen und keinerlei Theile dringen durch sie vom vorderen zu dem hinteren Theil der Netzhaut; vielleicht ist sie nur eine Lamelle der Chorioidea. Das Stratum granulatum externum besteht theils aus Stäbchen- und Zapfenfasern, theils aus Körnern und Zellen; die Zwischenräume sind durch eine halbflüssige durchsichtige Substanz ausgefüllt. Radialfasern fehlen, die Stäbchen- und Zapfenfasern haften an der M. intermedia, die ersteren ohne, die letzteren mit einer dreieckigen Erweiterung; sie sind glatt, nicht varicös, aber oft mit kleinen Seitenzweigen besetzt. Die Zapfenkörner werden »calottes« genannt; jedes gehört zu einem Zapfen, von welchem sie nur durch die Membr. limit. ext. geschieden sind. Die Stäbchenkörner sind keine wahre Zellen, sie sitzen gewöhnlich an den Stäbchenfasern, bald in deren Verlauf eingeschoben, bald wie Beeren anhängend. In der Fovea centralis sitzen sie ebenso an den Zapfenfasern. Beim Frosche nur finden sich wirkliche kernführende Zellen, von denen einige mittelst eines Fadens sich mit den Zapfen verbinden, andere mit den Stäbchen. Die Membrana limitans externa ist eine selbstständige, von den Stäbchen-, aber nicht von den Zapfenfasern durchbohrte Haut; ihre Bedeutung ist zweifelhaft. Das Stratum bacillorum et conorum wird als eine epitheliale Bildung angesehen. Stäbchen und Zapfen selbst sollen hinwiederum grundverschiedene Bildungen sein, da ihr Vorkommen ein sehr wechselndes sei. Die Stäbchen sind sechsseitige Säulen; ihr Aussenglied ist solide, aus Querscheiben zusammengesetzt, ihr Innenglied ein hohles Rohr mit einer dünnen Wand und feinkörnigem Inhalt. Die Längsstreifung ist kaum von Bedeutung, der Müller'sche Faden ein Kunstproduct. Die Zapfen sind cylindrisch und besitzen einen feinkörnigen Inhalt, die Längsstreifen sind Kunstproducte. Die Spitzen der Zapfen sind nicht den Aussengliedern der Stäbchen homolog. Die Pigmentschicht sendet ihre Scheiden nicht weiter herab als bis zur Grenze zwischen dem Aussen- und Innen-Glied der Stäbchen; beim Menschen fehlen die Scheiden. Der gelbe Fleck wird als ein Ueberrest der fötalen Augenblase erklärt, daher die Fovea centralis die defecteste Stelle der Netzhaut sei und daher

nicht der Sitz des deutlichsten Sehens sein könne. Der vordere Theil der Netzhaut reicht nur bis zur Ora serrata; die Pars ciliaris ist nur ein farbloses Epithel, ohne Verbindung mit der eigentlichen Netzhaut.

In physiologischer Beziehung wird der Schluss gezogen, dass die Auffassung von H. Müller und M. Schultze hinsichtlich der Stäbchen und Zapfen als lichtpercipirender Elemente eine unrichtige sei, da eine Verbindung derselben mit den Fibrillen des Sehnerven nicht nachgewiesen sei und unmöglich nachgewiesen werden könne. Im Allgemeinen sind die Resultate der anatomischen Untersuchung für die Physiologie der Netzhaut vollständig negativ. —

Ewart und Thin (7) halten ebenfalls die nervöse Natur der Stäbchen und Zapfen für unerwiesen; unzweifelhafte Nervenfasern konnten nicht weiter als bis zur Molecularschicht verfolgt werden. Die Innenglieder der Stäbchen und Zapfen werden durch die Membr. limitans extern. vollständig von den Stäbchen- und Zapfenfasern getrennt. Die Membr. limit. extern. besteht aus feinen Fasern, einer membranösen Masse und einer Lage platter Zellen. Ausser dem linsenförmigen Körper (M. Schultze) wird noch ein unmittelbar nach aussen davor gelegener, kernähnlicher Körper unterschieden. Der Ritter'sche Faden wurde nicht gefunden, das Pigment der Pigmentzellenschicht soll ausserhalb der Zellen der letzteren gelagert sein.

Die Stäbchenfasern der äusseren Körnerschicht haben eine Doppelkegelform, die Zapfenfasern bilden länglich elliptische, an beiden Enden zugespitzte Massen. Beiderlei Fasern haben Scheiden; ausserdem sind noch zweierlei Zellen vorhanden, rundliche, angeordnet in 2 parallel der Oberfläche gelegenen Reihen, und elliptische, senkrecht auf die Zwischenkörnerschicht gestellte (Landolt's Kolben). Die Zwischenkörnerschicht besteht aus Lagen platter Zellen. In der inneren Körnerschicht werden kleine runde Zellen mit epithelähnlicher Anordnung, Spindelzellen und Radiärfasern mit Kernen unterschieden. Die letzteren Fasern bestehen aus 2 Theilen, einer inneren eigentlichen Faser, welche spindelförmige, kernähnliche Anschwellungen zeigt, und einer diese umhüllenden, mit platten Kernen besetzten Scheide. In der Nervenfaserschicht fand sich eine fein fibrilläre Stützsubstanz. An beiden Flächen der sog. Molecularschicht eine epithelienähnliche Lage kleiner runder Zellen. Die Schichte selbst soll aus parallel gelagerten, cylindrischen Gebilden bestehen. —

W. Krause (8) unterscheidet Pigmentschicht, epitheliale Schicht und nervöse Schicht, welche letztere wieder zerfällt in die Membrana fenestrata, Körnerschicht, granulirte Schicht, Ganglienzellenschicht, Opticusfaserschicht und Membrana limitans. Die epitheliale Schicht

repräsentirt das Epithel der primären Augenblase und ist daher der Epithelialbekleidung des Centralkanals im Rückenmark analog; sie ist zusammengesetzt aus Stäbchenzellen (Lichtzellen) und Zapfenzellen (Farbenzellen). Jede Stäbchenzelle besteht aus Stäbchen, Stäbchenkorn, Stäbchenfaser und Stäbchenkegel, das gleiche ist bei der Zapfenzelle der Fall. Um den Bau der Retina in phylogenetischer Hinsicht verfolgen zu können, scheint Krause (9) das empirische Beobachtungsmaterial noch nicht hinreichend, und der Zweck seiner Arbeit ist hauptsächlich der, einzelne Lücken auszufüllen. Nachweisbar sind folgende Punkte: 1) Die sog. Zwischenkörnerschicht besteht wesentlich aus platten Bindegewebszellen. 2) Das Bindegewebe der Retina reicht nicht in die epitheliale Schicht und 3) Alle Cranioten haben Stäbchen und Zapfen. Das Schema der Retina wird folgendermassen formulirt: Eine gangliöse halbe Hohlkugel trägt auswendig Epithel, die Begrenzung findet auswendig von der Membrana fenestrata, inwendig von der M. limitans (interna) statt. Die Retina hat, abgesehen vom Pigmentblatt, nur 5 Schichten: Epithel, Körner, feingranulirte Substanz mit den Protoplasma-Ausläufern der Ganglienzellen, Ganglienzellen selbst, Nervenfasern. Durch die ganze Wirbelthierreihe soll dieses Schema verfolgt werden. Bei Amphioxus lanceolatus sind weder Stäbchen noch Zapfen nachzuweisen; zweifelhaft steht die Sache bei Myxine glutinosa. Dagegen besitzt Petromyzon fluviatilis Stäbchen und Zapfen, und zwei längere Stäbchen und kürzere Zapfen, und nicht, wie M. Schultze angenommen hat, kurzgestielte und langgestielte Zapfen. Die granulirte, Opticus- und Ganglienzellenschicht haben sich noch nicht differenzirt; die Opticusfasern strahlen in verschiedenen Abständen von der Membrana limitans (interna) in die granulirte Schicht ein und die Ganglienzellen sind in derselben zerstreut, anstatt eine eigene Schicht zu bilden. Bei Scyllium canicula sind ebenfalls Stäbchen und Zapfen vorhanden; die Zellen der Membrana perforata sind sehr gross, mehr kuglig abgerundet und stark granulirt. Bei manchen Teleostiern (Hecht etc.) ist das Stratum lacunosum in 2 Schichten getrennt, deren eine aus tiefgelappten multipolaren Zellen, die andere aus einem Geflecht bandartiger platter Fasern besteht. Beim Karpfen ist nur eine Lage vorhanden, und ebenso scheint es sich bei anderen Cyprinoiden und auch Lophobranchien zu verhalten. Bei Gobio fluviatilis sind ebenfalls Zapfen und Stäbchen, von letzteren 2 Arten vorhanden, die sich dadurch unterscheiden, dass das Innenglied der einen Art weit länger dünn und fadenförmig ist, das Aussenglied dagegen kürzer. Beim Proteus anguinus finden sich Zapfen- und Stäbchenzellen, al-

ternirend auf Durchschnittsansichten und von der denkbar einfachsten Form, ferner sind die gewöhnlichen Schichten sämmtlich nachzuweisen. Gegen die Chorioidea tragen die Zellen einen stark lichtbrechenden kegelförmigen Fortsatz, welcher als Aussenglied betrachtet wird. Die Lichtzelle besteht daher in ihrer einfachsten Form aus einem Korn, welchem eine dem Aussenglied der Stäbchen der anderen Wirbelthiere analoge Substanz aufgelagert ist. Stäbchen und Zapfen kommen auch der Retina des Axolotl zu, welche letztere sich durch ausserordentlich lange und feine Aussenglieder auszeichnen. Die Ritter-Hensen'schen Fäden im Aussengliede der Froschstäbchen sind Kunstproducte. In der Retina des Frosches werden ferner 4 verschiedene Arten von Elementen unterschieden, Hauptzapfen mit Oeltropfen, Nebenzapfen mit einem annähernd als Paraboloid zu bezeichnenden birnförmigen Körperchen, und 2 Sorten von Stäbchen. Der Frosch besitzt eine Fovea centralis (vergl. vorj. Ber.). Auch bei den Reptilien ist eine solche vorhanden. Bei der Eidechse, wie bei Schildkröte und Schlange sind nur die 2 gänzlich differenten Arten von Epithelialzellen vorhanden. Bei Lacerta sieht man 2 Formen, schlankere Gebilde mit gelben oder gelbrothen, selten blassblauen Fetttropfen und sehr feinen, zugespitzten, conischen Aussengliedern, und dickbauchigen Elementen, deren Innenglied an Stelle des Fetttropfens einen granulirten blassgelben ellipsoidischen Körper enthalten. Die Verhältnisse bei Anguis fragilis sind denjenigen von Lacerta sehr ähnlich; sie besitzt nicht blos gelbe und grünlichgelbe, sondern auch blassblaue und blassgrünlich-blaue Oeltropfen in ihren Zapfen. An der Retina des Alligator lucius existirt ein Zusammenhang der Epithelien mit bindegewebigen Radialfasern. In Bezug auf die Retina der Vögel wird den von M. Schultze und Schwalbe als farblos bezeichneten Oeltropfen eine deutliche, wenn auch blasse blaue Eigenfarbe zugeschrieben. Bei Astur palumbanus hat stets ein rother Oeltropfen einen orangefarbigen in seiner unmittelbaren Nachbarschaft. Die Augen der nächtlichen Thiere besitzen ebenso Zapfen wie andere im Tageslicht lebende. Der Unterschied besteht nur darin, dass bei den Nachtthieren, wie Fledermäusen, Maus, Hyäne, Igel und Iltis, die Aussenglieder ihrer Stäbchen relativ sehr lang, und desshalb die Zapfen schwerer wahrnehmbar sind; ebenso existiren (gegen M. Schultze) deutliche Zapfen beim Kaninchen und Meerschweinchen. Die Eulen, denen M. Schultze den Besitz von Zapfen gänzlich absprechen wollte, haben in ihrer Jugend nur wenige und schwer sichtbare Zapfen, sie sind aber in der Retina erwachsener Eulen vollkommen deutlich und zahlreich, so dass kein Unterschied in der

Retina der Eule und derjenigen von der im hellsten Sonnenlicht fliegenden Schwalbe wahrzunehmen ist. Die Eule besitzt noch sehr zierlich quergestreifte Stäbchenkörner. Verf. giebt eine längere Auseinandersetzung über die Bedeutung der Oeltropfen für die Farbenempfindung und theilt ferner hinsichtlich der Empfindlichkeit die Augen ein in heliopische, welche directe Insolation, ohne zu blinzen, vertragen, hesperopische, welche den Thieren, wie Fledermäusen, gestatten, in der Dämmerung auf Nahrungserwerb auszugehen, nycteropische, wie z. B. die Augen der Eulen, perotische, verkümmerte Augen von blöden Höhlenbewohnern, und hemeropische, die Augen der Tagthiere.

Zum Schlusse stellt Kr. an der Hand der literarischen Angaben die Gründe zusammen, welche gegen die Hypothese einer anatomischen Continuität der Opticusfasern mit den Stäbchen und Zapfen sprechen:

1) Zapfenkegel und Stäbchenkegel stehen mit den bindegewebigen Zellen der Membrana fenestrata und den unzweifelhaft bindegewebigen radialen Stützfasern im Zusammenhang. 2) Die Parallaxe der Gefässfigur erklärt sich durch die Annahme, dass das in der Richtung von der Chorioidea her percipirte Licht empfunden werde. 3) Nach Opticusdurchschneidungen und bei Anencephalie ist die epitheliale Schicht unverändert. 4) Bei Vögeln und Reptilien wird durch die Oeltropfen eine Leitung in den Aussengliedern ausgeschlossen. 5) An Aussen- und Innengliedern finden sich Vorrichtungen von unzweifelhaft dioptrischer Bedeutung, wie Plättchenzerfall etc. 6) Die Epithelialzellen der Retina stammen vom Ectoderm. Die wirkliche Endigung des N. opticus ist an der Grenze zwischen epithelialer und seröser Schicht d. h. in der Gegend der Membrana fenestrata zu suchen. —

An Zerzupfungspräparaten der menschlichen Retina konnte Merkel (11) den directen Zusammenhang einer Zapfenfaser mit einem dicken ungetheilten Ausläufer eines inneren Kornes im Bereich der sog. äusseren granulirten Schichte sehen. Um brauchbare Präparate zu gewinnen, fand zunächst eine Behandlung mit einer verdünnten Osmiumsäurelösung ($^1/_2$ % und darunter), und dann nach gehöriger Auswässerung eine solche mit einer Mischung von gleichen Volumtheilen Alcohol absolut., Aqua destill. und Glycerin pur. statt. Manchmal sind die Netzhäute schon nach wenigen Wochen, andere erst nach Monaten brauchbar; je länger man sie liegen lässt, desto besser werden sie. Es ergab sich ferner, dass die von M. aufgefundene markirte Stelle in der äusseren granulirten Schicht, die sog. Hilfs-

linie, nicht das Profilbild eines gewissermassen zwischen Korn- und Zapfenfaser eingeschobenen Plättchens ist, sondern ein durchbrochener Ring vorliegt, welcher der die eigentliche Zapfenfaser umhüllenden Scheide angehört. Die Zapfenfasern haben eine sehr grosse Neigung zur Bildung von Varicositäten und die Schultze-Schwalbe'sche kegelförmige Endigung der Zapfenfaser wird dadurch erklärt, dass, während die äusserst labile nervöse Zapfenfaser unverändert bleibt und von der Scheide glatt überzogen wird, die letztere sich etwas nach aussen abbiegend zu ihrem Endring sich fortsetzt. Von dem Endringe gehen feine Fäserchen aus, welche die Verbindung mit dem Netzgewebe der inneren Körnerschichte vermitteln. An den Zapfenfasern der Macula lutea fehlt ein Bindesubstanz-Ring. Weniger glücklich als in Verfolgung der Zapfenfasern durch die äussere granulirte Schicht war M. in derjenigen der Stäbchenfasern; mit Sicherheit konnte erkannt werden, dass dieselben die erwähnte Schicht wirklich erreichen und beim Eintritt in einen flächenhaften Verlauf umbiegen. Opticusfasern, welche direct mit Umgehung der Ganglienzellen in die Molecularschicht eintreten, wurden nicht gefunden (in Uebereinstimmung mit Schwalbe); bestätigt wurde die von Michel angegebene plexusartige Ausbreitung der Nervenbündel, sowie die von Henle beobachtete Theilung der inneren Enden der Stäbchenfasern; es sollen sich aber beide Fasern in die Granulosa externa fortsetzen, oder nach kurzem Verlauf sich wieder vereinigen. Der Fadenapparat M. Schultze's wird als eine Differenzirung des Protoplasma im Sinne Kupffer's angesehen, und die früheren Ansichten über das retinale Stützfasersystem in allen Punkten aufrecht erhalten. In einem Schema der Retina sind die neuen Beobachtungen eingezeichnet. —

Eine der am meisten Aufsehen erregenden Entdeckungen im Gebiete der Retina ist die von Boll (12), welcher eine merkwürdige Eigenschaft der wirklich lebenden Netzhaut beschreibt. Köpft man einen im Dunkel aufbewahrten Frosch, präparirt und halbirt man den Augapfel, und zieht mit einer feinen Pincette die Retina ab, so erscheint sie roth gefärbt; während der ersten 10—20 Secunden (1. Stadium) verblasst die Farbe allmählich und ist nach Verlauf dieser Zeit gewöhnlich verschwunden. Während der nächsten 30—60 Secunden zeigt die Retina einen atlasartigen Glanz (2. Stadium). Allmählich verliert sich dieser und die Netzhaut wird durchsichtig (3. Stadium von einer ¼ Stunde Dauer). Dann wird sie allmählich trübe und undurchsichtig (4. Stadium). Bei der mikroskopischen Untersuchung zeigt sich die rothe Farbe, der Atlasglanz ausschliesslich in den Aussengli-

dern der Stäbchenschicht. Die Trübung im 4. Stadium hat ihren Grund in Gerinnungen von Eiweisskörpern in der Retina überhaupt, während gegen das Ende des 2. Stadiums die Stäbchen aufquellen und ihr Brechungsindex sich dem der übrigen Retinaschichten nähert, so dass die Durchsichtigkeit im 3. Stadium dadurch erklärt wird.

Diese Eigenthümlichkeit der Retina findet sich bei allen Thieren mit ausgebildeter Stäbchenschicht. Ausser bei den Amphibien wurde sie noch nachgewiesen bei Knochen- und Knorpelfischen, sowie bei den Säugethieren. Bei Kaltblütern und bei den Arten mit stärkeren Stäbchen conservirt sich die Purpurfarbe länger und besser als bei den Warmblütern und den Arten mit sehr feinen Stäbchen. Bei Vögeln und Reptilien ist die Untersuchung wegen der bunten Oeltropfen schwierig; bei der Taube konnte aber in den ersten 10 Secunden ein deutliches Abblassen des centralen rothgefärbten Theils der Retina constatirt werden. Der für das 2. Stadium charakteristische Atlasglanz ist auch in der Vogelretina deutlich. In der Retina der Eidechse dagegen wurde jede Andeutung der für das 1. und 2. Stadium charakteristischen Erscheiuungen vermisst. Zahlreiche Species von Cephalopoden und Seekrebsen zeigten ohne Ausnahme dieselbe, nur intensivere Purpurfarbe, als die Wirbelthiere, bei den Cephalopoden in der Stäbchenschicht, bei den Krebsen in den plättchenstructurirten Sehstäben.

Die Farbe, welche während des Lebens intensiv, im Tode meist ausserordentlich schnell vergeht, erscheint vollhommen identisch in den Augen aller bisher untersuchten Thiere. Das Spectroskop ergiebt ihre gänzliche Verschiedenheit von der Farbe des Hämoglobins und stellt ferner fest, dass sie als eine zusammengesetzte Farbe angesehen werden muss. Mitunter kann man die mikroskopische Beobachtung machen, dass im 1. Stadium nicht alle Stäbchenquerschnitte in rother Farbe erscheinen, sondern dass zwischen einer überwiegenden Mehrheit rother Kreise eine Minderheit (nach oberflächlicher Schätzung von etwa 10 %) in grünlichem Blau schimmernder Stäbchenquerschnitte vorkömmt. Welches die Natur dieser an die geschichtete Plättchensubstanz gebundenen Farbenerscheinungen sei, muss durch weitere Untersuchungen festgestellt werden. Aus den geschilderten anatomischen Entdeckungen werden nun folgende physiologische Consequenzen gezogen: 1) Die Farbe des ophthalmoskopischen Augenhintergrundes beruht wesentlich auf der purpurnen Eigenfarbe der Netzhaut. 2) Diese ist nur innerhalb des Lebens vorhanden und überdauert den Tod des Thieres nur um wenige Augenblicke. Der Moment des Todes wird beim Ophthalmoskopiren durch ein plötz-

liches Erblassen des Augenhintergrundes gekennzeichnet, was vielleicht für forensische Zwecke zu benützen wäre. 3) Die Eigenfarbe der Netzhaut wird im Leben beständig durch das in das Auge fallende Licht verzehrt. Diffuses Tageslicht macht die Purpurfarbe erblassen, Blendung entfärbt sie vollständig, während in der Dunkelheit sich dieselbe alsbald wiederherstellt. Diese objective Veränderung der Aussenglieder wird als ein Theil des Sehactes angesehen. —

Beauregard (13 vergl. auch Jahresbericht 1874. p. 71) giebt eine ausführliche und mit zahlreichen theils selbst beobachteten, theils der Literatur entnommenen Details versehene Darstellung. Er beschreibt zunächst die Lage und die Beziehungen des Kammes zum Opticus, Glaskörper, Linse, bemerkt, dass der Kamm bei Vögeln nicht immer auf der Retinalplatte selbst, sondern auch seitlich davon fixirt sei und giebt die Beschreibung des Kammes bei einer Reihe von Vögeln, von welchen derselbe noch nicht bekannt war. Was die histologische Zusammensetzung des Kammes anlangt, so füllt Bindegewebe die Maschen zwischen den Gefässen aus, welches bei Einzelnen so bedeutend wird, dass es sogar die Gefässe überwiegt. Das Gefässsystem des Kammes wird als ein Analogon der Retinal- und Hyaloidalgefässen aufgefasst, und die Ciliararterie des Kammes als eine wirkliche Centralarterie. Entwickelungsgeschichtlich werden die Angaben der neueren Forscher bestätigt; die Stützmembran der Gefässe des Kammes wird als Lamina cribrosa angesehen, nur in der Lage von derjenigen der Säugethiere unterschieden, welche übrigens auch grösstentheils durch Elemente der Choroidea gebildet werde. Diese Ansicht erfährt eine besondere Kräftigung durch die innigen Beziehungen zwischen Kamm und Lamina cribrosa beim Chamäleon und den Sauriern überhaupt. Processus falciformis und Campanula werden streng auseinandergehalten, und es kann nur der erstere mit dem Kamme der Vögel resp. den Netzen der Hyaloidea der anderen Wirbelthiere verglichen werden; wenn der Processus falciformis fehlt, treten an dessen Stelle die Gefässnetze der Hyaloidea. Letztere erhalten sich abgesehen von dem Kalbe auch beim Schaf längere Zeit. Zum Zwecke des Studiums der physiologischen Rolle des Kammes wird der Augenspiegel benützt, und nach den Resultaten dem Kamme für das binoculäre und monoculäre Sehen eine besondere Wichtigkeit eingeräumt. Auch der ophthalmoskopische Augenhintergrund der Fische wird genau beschrieben; dieselben wurden dadurch mehrere Stunden am Leben erhalten, dass beständig ein Strom Wasser in die Kiemen geleitet wurde. Es wurde auf diese Weise das Vorhandensein oder Fehlen der Campanula etc. festgestellt. Zahl-

reiche, recht hübsch ausgeführte Zeichnungen erläutern den Text, welcher sehr viele im Referat wegen relativ zu grosser Inanspruchnahme des Raumes nicht wiederzugebende Details enthält. —

Linse.

1) K. Ritter, Zur Histologie der Linse. I. Ueber den Bau des Centrums der Kalbslinse. v. Graefe's Archiv f. Ophthalmologie. Bd. XXII. Abth. 2. p. 255—270. (Hierzu Taf. III und IV.)
2) Derselbe. II. Ueber das Centrum der Linse bei der neugebornen Katze. Ebendaselbst. Abth. 4. p. 26—30.
3) O. Cadiat, Du cristallin, anatomie et développement; usages et régénération. Thèse d'agrégation. Paris.
4) G. Thin and J. C. Ewart, A contribution to the anatomy of the Lens. Journ. of anatomy and physiology. Vol. X. p. 223—231. (Plate IX.)
5) Fr. Hofmann und G. Schwalbe, Jahresber. über die Fortschritte der Anatomie und Physiologie. Jahrg. 1876. p. 397.
6) M. Laptschinsky, Ein Beitrag zur Chemie des Linsengewebes. Arch. f. die ges. Physiologie. Bd. XIII. p. 631.

Ritter (1) gebraucht zur Färbung der Linse eine Mischung von je 10 Tropfen reiner Salz- und Salpetersäure auf 25 Gramm Wasser. Beim Kalbe ist eine Trübung der inneren Schichten der Linse in den ersten Tagen und Wochen nach der Geburt vorhanden; die Trübung verschwindet allmählich durch Aufhellung der äusseren Schichten. Auch bei neugebornen Ziegen wurde ein getrübtes Linsencentrum gefunden, bei Pferden dasselbe vermisst. Die Trübung steht mit der Entwickelungsgeschichte der Linsenelemente in engem Zusammenhange, und es ist das Wachsthum der Linse in den ersten 1 1/2 Jahren des Rindes ein sehr beträchtliches. Die äusseren Schichten enthalten glattrandige, durchsichtige Fasern, dann folgen nach innen schmale, gleichfalls durchsichtige. Die Fasern des getrübten Kernes verlieren den Parallelismus der Faserkanten, die Ränder werden ausgezackt, die Fasern selbst leicht gelblich, und leicht granulirt. In der Mitte der Linse von neugebornen Kälbern findet sich ein Oblongum, welches von im rechten Winkel gebogenen Fasern umgeben und von ungeheuren, granulirten Zellen erfüllt ist. Diese Zellen sind das Bildungsmaterial für die Linsenfasern; auf eine Membranbildung folgt ein Auswachsen der Zellen in Aeste. Nach der Bildung der Aeste theilt sich die Zelle in ebenso viele Theile, als sie Aeste abgegeben hat. Der Rest des Zellenleibes stellt sich als ein plumpes Ende einer Faser dar, das von R. als »Fuss der Faser« bezeichnet wird. Sehr häufig hängen 2 Fasern in dem Fusse zusammen, in

Folge einer unvollständigen Theilung; die Füsse der Fasern sind von unregelmässiger Gestalt, allein als Regel gilt es, dass die Füsse der anliegenden Fasern mit ihren Erhabenheiten in die Vertiefungen der anliegenden hineinpassen und umgekehrt. Ueber das Schicksal des Kernes bei der Zellentheilung konnte nichts Genaues angegeben werden. Einige Zeit nach der Geburt hört die Thätigkeit des Bildungscentrums auf, doch sieht man noch beim 2jährigen Rinde einen deutlichen Rest der früheren Anlage; es sind noch sehr dicke Fasern mit plumpen Füssen und zackigen Rändern vorhanden. Ein solches Bildungscentrum wird für alle Thiere, deren Linsenmitte in der Bildungsperiode eine Trübung zeigt, sowie für den Frosch angenommen. Auch wurde gefunden, dass im Aequator mehrere Linsenfasern aus einer Zelle hervorgehen. —

Bei der Katze (2) ist die Bildung des Linsencentrums die nämliche, als die bei neugebornen Wiederkäuern; nur ist hier der Kern durchsichtig, und der Inhalt der Fasern ebenfalls, nicht gelb. Nur in wenigen Fasern findet sich eine Spur von Granulirung und zwar am häufigsten in den etwas breiteren Enden oder Füssen. Kerne wurden in den Fasern nicht gefunden. Die innersten Fasern haben wie die der Kälber, eine doppelte, rechtwinklige, ziemlich plötzliche Biegung, so dass sie etwa halbkreisförmig verlaufen. — In einer Nachschrift erklärt R. (2), dass die Kalblinse während des Lebens und stets gleich nach dem Tode noch ungetrübt sei; erst nach etwa 8 Stunden p. m. findet sich der Beginn der Trübung. Das histologische Detail werde dadurch nicht berührt. —

Mittelst Versilberung fand Cadiat (3) an der Aussenfläche der vorderen Linsenkapsel eine einfache Lage von Pflasterzellen, ähnlich derjenigen seröser Häute mit unregelmässigen Contouren. Hinsichtlich der Entwickelung der Linse wird angenommen, dass nur die hintere Schichte von den vorhandenen Epithelien aus durch Verlängerung und Verwachsung der Elemente zu Fasern sich ausbildet, während die vordere unverändert bleibt und das Epithel der Innenfläche der vorderen Linsenkapsel darstellt. Da dasselbe aber ebenfalls die Fähigkeit, sich zu Linsenfasern zu entwickeln, besitzt, so ist hiedurch die Möglichkeit einer Regenerationsfähigkeit der Linse von der vorderen Kapselwand aus erklärt. Als merkwürdiger Fall und als Beleg für die gedachte Möglichkeit wird eine vollkommen kuglige Linse bei einem menschlichen Fötus aufgeführt, welche von beiden Epithelschichten aus in gleicher Weise sich entwickelt hatte. Auch durch Versuche an Thieren wird bewiesen, dass die vordere Kapselwand für die Regeneration der Linse unerlässlich ist, und die

Neubildung von der aequatorialen Zone ausgeht. Die Linsensterne sind der Ausdruck schiefer Ebenen, welche durch die ganze Dicke der Linse hindurchgehen, und auf welchen die neugebildeten Elemente sich begegnen. —

Zur Untersuchung der Linsenfasern injicirten Thin und Ewart (4) Goldchloridlösung (¼ % und lauwarm) in die Blutgefässe, nahmen 10 Minuten nach der Injection die Augen heraus, legten sie auf die Dauer von 15 Minuten in eine ½° Goldlösung und dann in eine Mischung von Wasser und Glycerin. Nach 24 St. wird die Linse herausgenommen, in Hämatoxylin und Alaun gefärbt, die Linsenfasern durch Zerzupfen im Glycerin oder Einwirkung starker Kalilauge isolirt. Bei Kröten, Fröschen, Ratten und Kaninchen erwies sich nach dieser Behandlung die Linse an ihrer Oberfläche mit einem Ueberzuge von polygonalen Zellen versehen. Die Linsenfasern bestehen aus vier flachen Bändern, den »Linsenprimitivfibrillen«; die letzteren werden durch eine structurlose Scheide zu einer Linsenfaser zusammengehalten. Die Scheide ist mit länglichen, platten Zellen bedeckt, wie auch ähnliche, aber schmalere Zellen den Primitivfibrillen aufliegen. Zwischen den Linsenfasern kommen runde und ovale Zellen in Schichten vor. —

Beim Haushuhn wurden zwischen den Linsenfasern Räume beobachtet, welche den weissen Blutzellen sehr ähnliche Gebilde enthielten, und denen daher eine Bedeutung für die Ernährung des Organs beigelegt wird. In einer Anmerkung berichtet Schwalbe (5), dass Thin ihm die briefliche Mittheilung machte, dass die von ihm und Ewart erklärten Primitivfibrillen der Linsenfasern nichts anderes seien denn Gruppen von Linsenfasern, von der Kante gesehen. —

Nach Laptschinsky (6) enthielt die Linse 34,93 % Eiweissstoffe, 0,23 % Lecithin, 0,22 % Cholestearin, 0,29 % Fette, 0,53 % lösliche und 0,29 % unlösliche Salze. Die Eiweissmenge ist grösser als in irgend einem andern Organ und besteht aus 24,62 % Globulin und einem gegen 11 % betragenden, mit Serumalbumin übereinstimmenden löslichen Eiweissstoff. Die Menge des Cholestearins ist eine schwankende und tritt in der Linse alter Individuen mehr zurück, während die Fettmenge eine grössere ist. —

Opticus und Chiasma.

1) P. Flechsig, Die Leitungsbahnen im Gehirn und Rückenmark des Menschen auf Grund entwickelungsgeschichtlicher Untersuchungen dargestellt. Leipzig. (Mit 20 lithographirten Tafeln.)

2) Panas, Structur des Scheidenraumes des Nervus opticus. Bull. et mém. de la Soc. de Chirurgie. p. 668. Oct. (Unzugänglich.)
3) L. Weiss, Beiträge zur Entwickelung der Myopie. Archiv f. Ophthalmologie. Bd. 22. Abth. 3. p. 1—124.
4) J. Hirschberg, Zur Frage der Sehnervenkreuzung. Archiv f. Augen- und Ohrenheilkunde. Bd. V. p. 137—139.
5) Schweigger, Ueber Hemiopie und Sehnervenleiden. Eine klinische Studie. Archiv f. Ophthalmologie. Bd. 22. Abth. 3. p. 276—321.
6) F. Plenk, Ueber Hemiopie und Sehnervenkreuzung. Archiv f. Augen- und Ohrenheilkunde. Bd. V. Abth. 1. p. 140—168.
7) F. Goltz mit E. Gergens, Ueber die Verrichtungen des Grosshirns. Archiv f. d. ges. Physiologie. Bd. XIII. 1—44 und Bd. XIV. 412—443.
8) E. Hitzig, Untersuchungen über das Gehirn. Neue Folge. IV. Arch. f. Anat. und Physiologie. p. 692 - 711.
9) H. Sattler, Ueber den feineren Bau etc. und über die Tapete etc. siehe oben pag. 56.

Flechsig (1), welcher die Entwickelung der Markscheiden an den Nervenfasern dazu benützt, um den Nervenbahnen im Gehirn und Rückenmark selbst nachzuforschen, fand bei einem 35 Ctm. messenden, 7 Tage alten, einem 40 Ctm. messenden und 15 Tage alt gewordenen und einem 44 Ctm. langen, nach 10tägigem Leben verstorbenen Kinde weder Optici noch Tractus weiss; ebenso zeigten dieselben bei mehreren 54 Ctm. langen Todtgeborenen entweder eine grauhyaline oder grauweisse Beschaffenheit. Hatte der Körper aber eine Länge von 46 Ctm. erreicht, und aber zugleich eine extrauterine Lebensdauer von 2—3 Tagen stattgefunden, so wurden die Nervi optici entschieden weiss gefunden. Eine Erklärung dieses eigenthümlichen Verhaltens konnte nicht gegeben werden. —

Die von Weiss (3) ausgeführten und mehrmals wiederholten Messungen ergaben im Mittel einen Durchmesser von 1,56 Mm. für die Papille; das Maximum betrug 1,65 Mm., das Minimum 1,44 Mm., demnach die grösste Differenz 0.21 Mm. —

Hirschberg (4) meint, dass die Frage von den hemiopischen Gesichtsfelddefecten in der letzten Zeit durch die Behauptung einer totalen Kreuzung der Sehnervenfasern im Chiasma getrübt worden war, und nimmt an, dass, da vom Fixirpunkt aus nach der Seite des Defects eine functionirende Zone von einigen Winkelgraden erhalten bleibe, hier die Sehnervenfädeu beider Tractus sich miteinander verflechten müssen, ehe sie sie zu ihren Zapfen gelangen. —

Ein Reihe klinisch beobachteter Fälle von Hemiopie verführen Schweigger (5) zu dem Ausspruche, dass man die Halbdurchkreuzung der Sehnerven im Chiasma erfinden müsste, wenn sie nicht bereits nachgewiesen wäre. —

Auch Plenk (6) scheint es, dass die Annahme der Totaldecussation der Deutung der klinischen Beobachtungen keinen Vorschub leiste, und erklärt sich für die Partialdecussation. —

Bei Verstümmelung der einen Hälfte des Grosshirns tritt nach Goltz (7) anfänglich eine Sehstörung bis zur völligen Blindheit des entgegengesetzten Auges ein; später besteht die Sehstörung nur in einem mangelhaften Erkennungsvermögen, das man am deutlichsten beobachten kann, wenn das gesunde Auge exstirpirt wird. G. stellt sich vor, dass ein solches Auge alsdann einen ausserordentlich geringen Farbensinn und einen sehr verschlechterten Ortssinn der Netzhaut besitze; »es sieht alles grau in grau, verwaschen, wie in Nebel gehüllt.« Bei ausgedehnter Zerstörung beider Hirnhälften ist ein Sehvermögen kaum nachzuweisen. (Sollte eine ophthalmoskopische Untersuchung nicht vielleicht weitere Anhaltspunkte ergeben? Ref.) —

Hitzig (8) führt einen Versuch an, in welchem einem Hunde links die Rinde neben dem Gyrus sigmoideus, rechts an einer nach hinten gelagerten Stelle exstirpirt wurde: das Thier zeigte abgesehen von anderen Symptomen Blindheit des linken Auges. —

Beim Elephanten treten nach Sattler (9) mit den Verbindungsbalken zwischen den beiden Faserlagen der Duralscheide eine grosse Anzahl arterieller Stämmchen in die Pialscheide ein; sie strahlen theils in das stellenweise sehr mächtig entwickelte Balkengerüst des Sehnerven, dessen Ernährung sie bei dem Mangel an Centralgefässen allein zu besorgen haben, theils laufen sie innerhalb der inneren Scheide nach vorn bis zur knieförmigen Umbiegung der Aderhaut. Hier angelangt bilden sie einen arteriellen Gefässkranz um den Sehnervenkopf, welcher offenbar dem Zinn'schen Scleralgefässkranz entspricht, doch viel stärker ist und eine grössere Zahl zuführender Stämmchen besitzt. Es existiren im Allgemeinen sehr reichliche arterielle Anastomosen zwischen dem Gefässgebiet der Aderhaut und des Sehnerven. Es kommt noch ausserdem von den vorderen und mittleren Lagen der Chorioidea eine Vascularisation des Sehnervenkopfes zu Stande, indem eine Anzahl feiner Aestchen hier eintritt, welche sich bald in Capillaren auflösen. Sie setzen sich theils nach rückwärts mit den Capillaren des Sehnervenstammes in Verbindung, grösstentheils bilden sie in dem von fibrillärem Bindegewebe freien vordersten Abschnitte des Sehnervenkopfes ein System von Arkaden, welche in mehreren Reihen übereinandergestellt sind. Die letzten dieser Capillarschlingen sind, wie auch die kleinen Venen, von perivasculären Scheiden umgeben und reichen bis in die Anfänge der sonst gefässlosen Netzhaut hinein. An dem Auge der Cetaceen

(Balaenoptera Sibbaldii) wurde festgestellt, dass die Ciliararterien bei ihrem Eintritt in den Scheidenraum (siehe oben) in eine Anzahl von Gefässen sich auflösen, welche, fort und fort sich theilend, einen Plexus bilden, dessen Zweige nach vorn divergirend auseinander fahren. Aus solchen den Sehnerven begleitenden letzten Ausläufern des Plexus entwickelt sich die ansehnliche Art. centralis retinae. Die einzelnen Zweige dieses arteriellen Wundernetzes stellen verhältnissmässig weite Röhren dar, welche eine starke elastische Intima, aber keine Muscularis besitzen. Der Zweck dieser Einrichtung, welcher eine gewisse Analogie in der sog. Chorioidealdrüse bei den Knochenfischen erkennen lässt, ist wohl der Ausgleich von Druckschwankungen, da der Blutdruck bei der Kürze des Halses der Thiere in der Art. ophthalmica eine beträchtliche Höhe haben muss. Ausserdem ist der Abfluss des Blutes sehr erleichtert; es liegt der Sammelplatz der zahlreichen meridional gerichteten gröberen Gefässe, in der Gegend der Ora serrata in dem mächtig entwickelten Circulus venosus Hovii. Aus diesem gehen stärkere und mehrere schwächere Stämme hervor, welche sich nach kurzem Verlauf in die Sclera einsenken, und zu je 2—3 in einen weiten sinusartigen Kanal zusammenmünden. Vier solche Kanäle durchziehen die Dicke der Bulbuswand und treten, 20 Mm. von der Uebergangsstelle der Sclera in die äussere Sehnervenscheide entfernt, zu Tage. —

Thränenorgane.

1) O. Born, Ueber einen Thränennasengang bei den Amphibien. Schles. Ges. f. vaterländ. Cultur. Naturwiss. Section. 26. Juli.
2) Derselbe. Ueber die Nasenhöhle und den Thränennasengang der Amphibien. Morpholog. Jahrb. Bd. II. p. 577—646. 3 Tafeln.
3) Walzberg, Ueber den Bau der Thränenwege der Haussäugethiere und des Menschen. Gekrönte Preisschrift. Rostock. 57 S. 7 Tafeln.

An Larven von Pelobates fuscus befindet sich nach Born (1) ein centralwärts leicht concaver, schmaler Streifen, welcher aus der äusseren Ecke des Nasenloches zum inneren Theile des unteren Augenlides zieht, und sich als eine Epitheleinwachsung erweist. Spätere Untersuchungen (2) brachten die Ueberzeugung, dass der Canal, von welchem zuerst nicht festgestellt war, ob er durch Abschnürung oder Schliessung einer Furche entstehe, durch Abschnürung eines von den tieferen Lagen der Epidermis aus eingewachsenen Epithelstreifens gebildet wird. An der Stelle des genannten Streifens liegt bei älteren Larven ein von Flimmerepithel ausgekleideter, mit derben,

bindegewebigen Wandungen versehener Kanal. Derselbe mündet an dem inneren Theile des freien Randes des unteren Augenlides zweigetheilt. Auch an fertigen Batrachiern ist dieser Kanal mittelst Schnittserien leicht aufzufinden. Entfernt man an einem ausgewachsenen Frosche oder Kröte die Nasenkuppe dicht hinter dem Ostium cutaneum, wodurch die 3 Nasengänge blossgelegt werden, so gelingt es, eine feine Borste in den äussersten, kleinsten vorzuführen, welche am freien Rande des unteren Lides zum Vorschein kommt. Schlägt man die Haut von der oberen Fläche der Nase nach der Seite herunter, so bemerkt man hinter dem Ansatz des Nasenflügelknorpels einen aus der Nasenwand aus- und sogleich in die Haut eintretenden derben Strang. Beim Einschneiden des Stranges zeigt sich ein Lumen, eine eingeführte Borste tritt vorwärts in der Nasenhöhle, rückwärts am freien Lidrand aus. Der hier für die Anuren und Urodelen beschriebene Kanal wird als Homologon des Ductus nasolacrymalis der höheren Wirbelthiere angesehen. —

Walzberg (2) untersuchte zunächst den makroskopischen Bau der Thränenwege beim Hunde, bei der Katze, dem Kaninchen, dem Meerschweinchen, dem Schafe, der Ziege, dem Rinde, dem Schweine, dem Pferde und beim Menschen. Die mikroskopische Untersuchung der Wandungen der Thränenwege konnte für Thiere und Menschen die grössten Aehnlichkeiten feststellen. Für die makroskopische Untersuchung wurden frische Objecte, und zur Injection meistens gefärbter Leim, einige Male Paraffin benützt. Der Hund besitzt zwei meist ovale Thränenpunkte; die Thränenkanälchen haben anfangs eine Weite von 1 Mm., und erweitern sich gegen die Vereinigungsstelle; der gebildete Canal hat eine Weite von 2,5—3,0 Mm. und verzweigt sich langsam bis zu seinem Eintritt in das Foramen lacrymale orbitale. Im Knochen verläuft der Nasengang bogenförmig mit der Convexität nach unten, das Lumen ist hier klaffend, im freien Verlaufe des Ganges collabirt. Der membranöse Theil ist nicht für alle Individuen derselbe, einmal verläuft der Ductus nasalis von dem Thränenpunkte bis zum Orificium nasale geschlossen, das andere Mal zeigt die innere Wand des Canals eine bald grössere, bald kleinere Lücke, durch welche die Continuität der Thränenleitung direct unterbrochen wird. Die Thränenwege der Katze gleichen bis auf einige unwesentliche Punkte vollständig denjenigen des Hundes.

Das Kaninchen besitzt nur einen Thränenpunkt, 1 Mm. vom unteren Rande der Carunkel entfernt, welcher direct in den stets am unteren Lide befindlichen Canaliculus führt. Das Canälchen ist im normalen Zustande seitlich comprimirt und macht auf dem Durch-

schnitte den Eindruck einer collabirten Vene; es hat die Gestalt einer Birne, deren Stiel das enge Anfangsstück darstellt. Ein Thränensack wird nicht unterschieden; beim Uebergange des Canaliculus in den Ductus nasalis zieht sich das Lumen auf 1,5 Mm. zusammen. Der Thränennasengang ändert 4mal seine Richtung unter nicht unbeträchtlichen Winkeln; der Widerstand für die abfliessenden Thränen wird aber noch gesteigert: einmal durch die allmähliche Verengerung des Canals gegen sein Ende, wie andrerseits durch sein Steigen vom Foramen lacrymale nasale bis zum Orificium nasale, welches Steigen so bedeutend ist, dass das Orificium nasale bei horizontaler Stellung des Kopfes um wenige Mm. tiefer liegt als der Thränenpunkt. An der Abgangsstelle des Nasenganges vom Canälchen und zwar an seiner unteren Wand erhebt sich, nicht constant, eine halbmondförmige Schleimhautklappe. Beim Meerschweinchen finden sich jederseits zwei Thränenpunkte, fast rund, am oberen und unteren Lid, fast auf dem Lidrand sitzend. Beide Canälchen vereinigen sich zu einem Säckchen, aus dem der Nasengang, der sich von demjenigen des Kaninchens nur unwesentlich unterscheidet, hervorgeht. Beim Schafe sind ebenfalls zwei Canaliculi vorhanden, an der inneren Fläche der Lider liegen die Thränenpunkte im Anfange seichter, rinnenförmiger Vertiefungen, welche gegen den Rand der Carunkel hin verschwinden. Die Canälchen selbst sind es, welche diese Foveolae bilden. Die Canälchen bilden mit dem Anfangsstück des Canals, der eine sackartige Erweiterung darstellt, eine lyraförmige Figur. In einzelnen Fällen ist nur ein einziges Canälchen, und zwar wie beim Kaninchen am unteren Lide vorhanden, einmal wurde dies beiderseitig, ein anderes Mal nur rechts beobachtet, während links 2 Canälchen sich vorfanden. Der Ductus naso-lacrymalis ist nur in verhältnismässig geringer Ausdehnung von knöchernen Wänden eingeschlossen, in einer Länge von 45—50 Mm., während seine ganze Länge 122,5 Mm. beträgt. In der Horizontalebene biegt der Ductus nasalis beim Eintritt in den Knochen stark nach der Seite ab, und behält diese Richtung bis zum vorderen Rande des Stützknorpels mit allmählicher Näherung der Mittellinie. Dann biegt er um den vorderen Knorpelrand nach der Mitte zu und erlangt an der Mündung des Canals wieder die Richtung nach vorn. In der Sagittalebene zeigt der Canal in einem mittleren Stücke seines Verlaufs vom Foramen lacrymale bei etwa 10 Mm. unterhalb des Foramen nasale die stärkste Senkung. Die Mündung des Canals findet nicht direct in die Nasenhöhle, sondern in das hintere Ende einer kleinen, eiförmigen Schleimhauttasche statt. Bei der Ziege sind die Verhältnisse die gleichen wie beim Schafe; auch die Thrä-

nenwege des Rindes haben viele Aehnlichkeit in ihrem Bau mit denen des Schafes. Während gewöhnlich die Vereinigung der Thränenkanälchen zum Nasengange ausserhalb des ihn umschliessenden Knochenringes stattfindet, erfolgt dieselbe beim Rinde bisweilen auch innerhalb. Beim Kalbe finden sich gegenüber der ziemlich gleichmässigen Weite des Nasenganges des Schafes bedeutende Schwankungen. Die Länge beträgt 105—110 Mm., die Tasche fehlt. Einmal wurde ein Septum einseitig 7 Mm. unterhalb der Vereinigung der Canaliculi gefunden, und dann an einem unteren Canaliculus eines Auges 2 Mm. unterhalb des Thränenpunktes eine starke Erweiterung von 3 Mm. Durchmesser und 2—2,5 Mm. Länge. Das Schwein hat zwei Canaliculi lacrymales, nur der obere öffnet sich mit einem Thränenpunkt gegen das Auge, der untere ist blind geschlossen. Der obere Canaliculus besitzt eine S förmige Gestalt, das blinde Ende des unteren wird so entstanden gedacht, dass das beim oberen vorhandene senkrechte Anfangsstück obliterirte. Jedes Kanälchen tritt in einen Knochenkanal; sie vereinigen sich zum Ductus nasalis, wo die Knochenkanälchen zu einem Knochenkanal zusammentreten. Der Nasengang verläuft mit ausserordentlich dicker Wand; er bricht nicht mit dem Foramen nasale ab, sondern läuft noch eine verschieden lange Strecke an der Kieferwand weiter. Wie beim Hunde findet sich auch hier eine Oeffnung des Kanaltheils unter der Muschel nach der Mitte zu; die Lücke unterscheidet sich hier aber durch ihre Lage und durch die enorme Verschiedenheit ihrer Grösse. Das Pferd hat 2 ovale, 1—2 Mm. lange Thränenpunkte, einen am oberen, einen am unteren Lide. Die Orbitalportion der Thränenwege zeigt die Lyraform, wie beim Schafe. Das Lumen des Thränenschlauches ist im Gegensatze zu dem des Knochenkanals in der mittleren Verlaufsstrecke entschieden verengert; die grösste Weite hat der Kanal kurz vor seinem Eintritt unter dem Knorpel. Das Orificium nasale liegt in der behaarten und dunkelschwarz pigmentirten Haut des Nasenloches, wenige Mm. von der scharfen Abgrenzung dieser gegen die Nasenschleimhaut entfernt. Sein Rand ist bald dünn und scharf bald mehr oder weniger abgerundet. Von den Thränenwegen der Menschen wird eine knappe Uebersicht gegeben und besonders der Klappenapparat berücksichtigt. In histologischer Beziehung zeigt sich das Epithel der Canaliculi als geschichtetes Pflasterepithel, und zwar sind 3 Schichten zu unterscheiden. Beim Rind sind nur 2 Schichten vorhanden. In der erweiterten Partie des Kanälchens beim Kaninchen findet sich schönes, schlankes Cylinderepithel. Cylinderepithel ist ferner in dem von Knochen umschlossenen Theile der Thränenkanälchen des Schweines vorzu-

finden. Das Epithel des Nasenganges besteht überwiegend beim Hunde und Kaninchen aus nicht flimmerndem Cylinderepithel, ausserdem standen Flimmerzellen theils vereinzelt, theils zu grösseren Inseln vereint. Die Schichtung des Epithels ist überall eine doppelte. Für die Feststellung der Verhältnisse beim Menschen war nicht hinreichend frisches Material vorhanden. Die Grundlage der Schleimhaut der Kanälchen bildet bei Mensch und Thieren ein ausserordentlich stark entwickeltes Netz elastischer Fasern, beim Menschen in reichlicher Weise. An den Knotenpunkten eine grosse Anzahl von Bindegewebskörperchen. Zwischen das elastische Gewebe schiebt sich bei den Thieren eine reiche Menge fibrillären Bindegewebes. Der menschliche Canaliculus ist allseitig von einer dicken Muskelschicht umgeben. Die Gefässe spielen hier eine untergeordnete Rolle; umgekehrt ist es beim Thränennasenkanal, wo die Gefässe eine enorme Entwickelung erlangen und das Bindegewebe gewissermassen die Funktion eines Lückenbüssers übernimmt. Die Wand des häutigen Nasenganges besteht aus 3 concentrisch gegen die Axe des Lumens gelegten Ringen; der innerste trägt das Epithel, der äusserste verbindet den Kanal mit dem Knochen, und der mittlere führt die Gefässe, welche in Fächern und Lücken, gebildet durch Bindegewebssäulen und elastische Fasernetze, als venöse der Axe des Canals parallel laufen. Beim Hunde und beim Schweine begleiten glatte Muskelbündel die grossen Längsvenen. Eine massenhafte Einlagerung von Lymphzellen fand sich in den Kanälchen des Kalbes, im unteren Kanälchen des Schweines (soweit es von Weichtheilen umschlossen) und im Thränensacke des Menschen, weniger stark im Nasengange und hin und wieder im Ductus nasalis des Kalbes und Schweines, doch nur in kleinen Häufchen. Von den Maier'schen Drüsen konnte keine Spur entdeckt werden, blos beim Schweine waren traubenförmige Drüsen im Nasengange und in dem vom Knochen umschlossenen Theile der Thränenkanälchen zu sehen.

Die Existenz des von Merkel beschriebenen und von Heinlein in Frage gestellten M. sphincter papillae lacrymalis wird bestätigt. Bei allen untersuchten Thieren fehlt der Horner'sche Muskel. Hinsichtlich der functionellen Bedeutung des Thränensackes spricht sich W. dahin aus, dass der Pumpmechanismus (Henke) wohl für die Aufsaugung und Fortleitung der Thränen mitwirksam sein könne, aber durchaus nicht als das alleinige treibende Agens aufzufassen sei, da bei sämmtlichen untersuchten Thieren das Analogon eines solchen Apparates fehle, resp. die contractilen Elemente um eine thränensackähnliche Erweiterung mangeln. —

Nerven.

1) P. Flechsig etc. siehe p. 78.

Nach Flechsig (1) heben sich die Wurzelbündel der Nervi oculomotorii schon bei 28—30 Ctm. langen Föten nach ihrem Eintritt in das Centralorgan deutlich durch einen grösseren Helligkeitsgrad von ihrer Umgebung ab, so dass sie schon makroskopisch mit Leichtigkeit bis zum Eintritt in das centrale Höhlengrau verfolgt werden konnten. Wie die Wurzelbündel der Nervi faciales und acustici erschienen sie auch beträchtlich heller als alle übrigen Hirn- und Rückenmarksnerven. In einem 32 Ctm. langen Individuum unterschieden sich auch Trochlearis, Abducens und Trigeminus innerhalb des Centralorgans deutlich von den anliegenden Gewebsmassen und waren bis nahe an den Boden der Rautengrube bez. Aquaeductus Sylvii heran zu verfolgen. —

Lider.

1) Riemer, Ein Fall von Argyria. Archiv d. Heilkunde. XV. p. 366.

Küster, der in einem von Riemer (1) mitgetheilten Falle von Argyria die Lider untersuchte, spricht sich auf Grund des Sichtbarwerdens eines zarten, homogenen mässig pigmentirten Saumes auf dem Querschnitte eines Endacinus von Meibom'schen Drüsen für die Existenz einer Membrana propria der Acini gegenüber Waldeyer aus. —

Orbita.

1) Broca, Recherches sur l'indice orbitaire. Revue d'Anthropologie. T. IV. Nr. 4. p. 577. 1875.

Broca (1) nimmt als Punkte für die Messung der Breite des Orbitaleinganges an: medianwärts den Kreuzungspunkt zwischen der Sutura fronto-maxill. und fronto-lacrym. einerseits und der Sut. lacrymalis (lacrymo-maxill.) andererseits, lateralwärts die Stelle der grössten Breite. Der erstgenannte Punkt wird der Kürze halber Dacryon genannt, unter Orbitalindex das procentarische Verhältniss der Höhe zur Breite des Orbitaleinganges verstanden. Um nun die Höhe zu messen, zieht man von der über dem Foramen infra-orbitale gelegenen Stelle des Unteraugenhöhlenrandes eine auf der Queraxe

rechtwinklig stehende Senkrechte zum Oberaugenhöhlenrand. Je nach der Grösse des Index (σῆμα) werden die Formen in megaseme, mesoseme und mikroseme unterschieden. Die ethnischen Variationen gehen von 77,01 bis 95,40; megasem = einem Index von 89 und darüber, mesosem = einem Index von 83 bis 88,99 und mikrosem, was unter 83 ist. Individuelle Schwankungen können aber noch weiter gehen, nach oben bis 108,33 (Chinesin), nach unten bis 61,36 (alter Mann von Cro-Magnon). Hinsichtlich des Alters ist zu bemerken, dass bei einem 5 bis 6monatlichen Fötus die Augenhöhlenöffnung fast rund ist (Index also circa 104), bei dem reifen Fötus und dem Kinde von einigen Wochen der verticale Durchmesser schon etwas bei immer noch megasemem Index abnimmt. Bei Mikrocephalen persistirt ein mikrosemes Verhältniss auch im erwachsenen Zustande. Die Messung ist regelmässig am frischen Schädel vorzunehmen, an trockenen Knochen werden entgegengesetzte Resultate gewonnen. Was das Geschlecht anlangt, so glaubt Verf. als Gesetz es aussprechen zu können, dass bei einer und derselben Race, der mittlere Orbitalindex der Männer kleiner als der der Weiber sei, demnach nähert sich der weibliche Schädel auch hierin dem kindlichen. Dieses Verhältniss besteht ziemlich für alle Racen. Verschiedenheiten des Index werden allmählich durch die Race bedingt. Mit Ausnahme der praehistorischen Schädel standen von jeder Gruppe zehn Schädel im Minimum zur Disposition. Die Differenz zwischen Maximum und Minimum aller Indices beträgt 18,39. Die Indices der kaukasischen Race wechseln von 77,01 bis 90,90, während die mongolischen und aethiopischen Racen sehr scharf begrenzte Gruppen bilden. Dem mongolischen Typus kömmt ein megasemer Orbitalindex zu. Die obere Grenze der äthiopischen Indices ist 85,97; diesen nähern sich unter den mongolischen Völkern nur die Lappen (Index = 87,55) und nahe dabei stehen 19 Eskimoschädel mit 88,21. Es wäre dies die untere Grenze des mongolischen Index, wenn man die Eskimo zu den Mongolen zählen will. Der grösste äthiopische Index steht um mehrere Ziffern unter dem kleinsten mongolischen, ein Umstand, der nach Broca für die Verwandtschaft der von Cuvier unter dem Namen der mongolischen Race zusammengefassten Völkerstämme spricht. Alle äthiopischen Völker sind mikrosem, dagegen kommen unter den einzelnen ziemlich bedeutende Schwankungen vor; so besteht zwischen Tasmaniern (79,33) und Papuas von der Torresstrasse (86,14) eine Differenz von 7,14. Zwischen den einzelnen Völkern der kaukasischen Race besteht eine solche von 13,92. Unter 27 Serien dieser Race finden sich sechs aussereuropäische, Kabylen,

Araber, Aegypter, alte Bewohner der kaukasischen Inseln und Guanchen von Teneriffa. Die letzteren sind mikrosem, alle übrigen mesosem. Die gemessenen europäischen Schädel sind westliche (Franzosen, Italiener, Spanier, Holländer). Unter diesen sind alle modernen meso- bis megasem, alle alten mesosem. Broca schliesst daraus, dass zur quaternären Zeit und in der nächstfolgenden Periode eine mikroseme Race in Westeuropa wohnte, welche später allmählich durch eine megaseme ersetzt wurde, und dass während die erstere mehr dolichocephal war, das Auftreten der letzteren mit dem der Brachycephalie zusammenfiel. Trotzdem sind aber die viel späteren merovingischen Schädel wieder mikrosem. Aus der grossen Uebereinstimmung der Guanchenschädel mit denen von Cro-Magnon schliesst Br. ferner auf nahe Beziehungen der Bevölkerungen Spaniens und Frankreichs mit denen von Nordafrika,

Da dem Orbitalindex ein so wichtiger craniologischer Charakter zukommt, so darf derselbe von nun an bei keiner anthropologischen Untersuchung ausser Acht gelassen werden. —

Conjunctiva.

1) H. A. Reeves, On the structure of the matrix of human articular cartilage. The kritish med. Journ. Nr. 11.

Reeves (1) erwähnt und beschreibt Endkolben aus der Conjunctiva vom Goldfisch. —

Blut- und Lymphbahnen.

1) Zuckerkandl, Zur Anatomie der Orbitalarterien. Oesterr. med. Jahrb. Heft 3. p. 343—351. (Hierzu Taf. XVII.)
2) Nettleship, E., Unusual distribution of retinal bloodvessels: three cases. Brit. med. Journal. Febr. 5. Ophth. Hosp. Rep. VIII. p. 512.
3) W. Krause, Die Nerven-Endigung in der Retina. Archiv f. mikroskop. Anatomie. Bd. XII. p. 743 und 744.
4) H. Sattler, Ueber den feineren etc. und Ueber die Tapete etc. siehe oben p. 55, 56.
5) W. Balser, Ueber eine neue Methode der mikroskopischen Untersuchung des Säugethierkreislaufes. Zeitschr. f. Chirurgie. Bd. VII. p. 115.
6) H. Chrétien, La choroide etc. siehe auch Chorioidea und Corpus ciliare dieses Ber. p. 56.
7) A. Brugsch, Ueber die Resorption von der vorderen Augenkammer. Inaug.-Dissert. Göttingen 28 S. 1875.
8) J. Arnold, Zur Kenntniss der Saftbahnen des Bindegewebes. Virchow's Archiv f. patholog. Anatomie. Bd. 68. p. 465—506. (Hierzu Taf. IX—X.)

9) Derselbe, Ueber die Kittsubstanz der Endothelien. Ebendaselbst. Bd. 66. p. 77—109. 1 Tafel.
10) L. Calori, Storia dei risultamenti ottenuti injettando i canali di Fontana e di Petit e la camera anteriore dell' occhio umano e dei mammiferi domestici. Bull. delle Sc. med. di Bologna. Febbr. e Marzo. p. 200.

Zuckerkandl (1) beschreibt eine Reihe von Varietäten der Arteria ophthalmica. Indem er zunächst der normalen Anastomose zwischen Art. ophthalmica und Art. meningea media, des Ramus orbitalis, gedenkt, gibt er die Verlaufsweise und die Abweichungen desselben an. Es kann die Art. lacrymalis von dem Ramus orbitalis gebildet werden, ferner 2 Rami orbitales für die Art. lacrymal. eintreten, und der Ramus orbitalis unmittelbar mit dem Hauptstamme der Art. ophthalmica anastomosiren. Ein vollständiges Fehlen des R. orbitalis wurde nicht beobachtet, aber doch eine solche mangelhafte Entwickelung, dass er gerade noch genügte, um die hinterste Partie der äusseren Augenhöhlenwand mit periostealen Aesten zu versehen. Sehr häufig tritt der R. orbitalis nicht durch die Fissura orbital. super., sondern durch einen eigenen, das Stirn- und Keilbein oder selbst die Sutura spheno-frontalis durchsetzenden Canalis cranio-orbitalis, welcher zahlreichen Variationen betreffs Weite und Anzahl unterworfen ist. Die am meisten eingreifende Anomalie ist aber diejenige, wo für die Art. ophthalmica und meningea media aus der Art. carotis interna ein gemeinschaftlicher Stamm abgeht, der erst in der Orbita zerfällt und die Meningea media durch die Fissura orbital. superior in das Cavum cranii entsendet. Es wird in Folge dessen die äussere Seite des Nerv. opticus von einem der Art. ophthalmica an Stärke überlegenen Gefässe begleitet, welches in der Orbita sich in einen äusseren stärkeren und inneren schwächeren Ast spaltet. Der äussere Spaltungsast ist das mächtige Anfangsstück einer die Ciliararterien abgebenden Art. lacrymalis und das bogenförmige in der Fissura orbital. superior liegende Stück desselben entspricht der enorm erweiterten Anastomose zwischen der Art. meningea media und der Art. lacrymalis, welche Anastomose gleichzeitig das Anfangsstück der abnormen Art. meningea media darstellt. Bei 20 Injectionen des Carotidensystems wurde diese Anomalie einmal rechts gefunden, und in 3 Fällen zufällig bei Sectionen an männlichen Leichen, stets nur auf einer Seite, nämlich 1mal rechts, und 2mal links. Im Allgemeinen zeigt auch in Folge dieser Anomalie die Orbita mehr und kräftiger entwickelte Arterien, wie auch gewisse morphologische Verhältnisse der Knochensegmente der betreffenden Schädelhälfte hiedurch geschaffen werden. Das vollständige Fehlen oder bloss die Verkümmerung des Foramen spinosum und somit auch der Mangel einer grossen Meningealfurche, welche

von dem hinteren Winkel des Keilbeins ausgehend nach oben und vorn zieht, dafür hingegen der Beginn einer Meningealfurche an der Fissura orbital. super., welche sich mit ihrer Verzweigung bis an das Hinterhaupt erstreckt, und wozu noch häufig eine unilaterale Erweiterung des Foramen ovale tritt, werden als sichere anatomische Kennzeichen einer aus der Augenschlagader entspringenden Art. meningea media [illegible]en; die abnorme Furche wurde unter 150 Schädeln 2mal nommen. Die oben erwähnten 20 Injectionen des Carotiden- ergaben noch weitere Variationen der Arteria ophthalmica er Verästelung. Zweimal verlief die Art. ophthalmica an der Seite des Sehnerven, in einem Falle kreuzte sie sich in der mit der unteren Fläche desselben, in einem anderen bildete e Spiraltour um denselben. Von der Art. ophthalm. gehen lacrymal. ab, und für eine schwache, die Thränendrüse nicht verlassende Art. lacrymal. tritt ein doppelt so starker Ramus s der Art. meningea media ein. Was die Anomalieen anderer arterien anlangt, so sah Z. zumeist nur einen Ramus orbitalis deren Art. temporalis profunda, welcher die Beinhaut der äus- nd unteren Orbitalwand ernährt und schliesslich als Art. zy- o-facialis endigt. Dreimal entsprang dieses Gefäss aus dem bitalen Theile der Art. infraorbitalis und einmal aus dem tamme der Art. maxillar. interna. —

ettleship (2) erwähnt einige Fälle, in welchen ophthal- isch am Sehnerven Anastomosen zwischen Retinal- und Cho- gefässen sichtbar waren, ferner einen Fall von ungewöhnlicher elung der Retinalarterien ohne irgend welche Erkrankung. — ch Krause (3) wird nur die nervöse Schicht der Retina von ässen durchzogen, in der Regel bei Säugethieren, während sie igen Wirbelthieren fehlen. Beim Pferde umgiebt ein schmaler ranz die Eintrittsstelle des Sehnerven. Unter den Fischen der Aal Gefässe, welche als ein altes phylogenetisches Erb- klärt werden. Die Art. centralis retinae, welche erst secundär innenförmige Umschliessung in's Innere des Sehnerven ge- lürfte ursprünglich gar nicht der Retina angehören, vielmehr näre Augenblase von Blutgefässen versorgt werden, die sie stülpung des embryonalen Centralkanals vom Gehirn her mit- und die in der Pialscheide des Sehnervenstammes verlaufen, der späteren Art. centralis retinae an ihrem Uebertritt in den per (Art. hyaloidea) zu anastomosiren. Vermuthlich hat der keine A. centralis, seine Retinalgefässe, die sämmtlich ca- Natur zu sein scheinen, stammen aus der Pialscheide und

daraus folgt weiter, dass man z. B. beim Hühnchen ein embryonales Stadium erwarten darf, in welchem die Retina Blutgefässe führt. —

Beim Elephanten ist nach Sattler (4)*) der Sehnervenstamm von einer Dural- und einer Pialscheide umschlossen. An beiden Scheiden befinden sich 2 Faserlagen, zuerst findet sich ein dünnes Blatt mit entschieden überwiegender Längsrichtung der Fasern, daran reiht sich eine viel mächtigere Ringfaserschicht. Die Duralscheide besteht aus einer dicht gewobenen Ringfaserlage, wie Michel dies an der äusseren Opticusscheide des menschlichen Auges nachgewiesen hat, und dann aus einer locker zusammengesetzten Längsfaserschicht. Die subarachnoidealen Räume sind kaum angedeutet, dagegen existirt constant, wie im Säugethierauge überhaupt, ein Raum zwischen den beiden Schichten der Duralscheide. 20 Mm. hinter dem Niveau der Sehnervenpapille bildet plötzlich die äussere Längsfaserlage eine knopfartige Anschwellung. Mehr und mehr treten zwischen den circulären Fasern longitudinale Bündel auf, welche nach vorn von innen noch das Uebergewicht erhalten. Auch der früher weite Raum zwischen den beiden Faserlagen der Dura wird enger und durch zahlreiche Verbindungsbalken unterbrochen.

Bei den Cetaceen (Balaeonoptera Sibbaldii) ist die Längsfaserschicht der äusseren Sehnervenscheide mächtig entwickelt. Die Sclera hat nächst dem Hornhautrande nur eine geringe Dicke, nimmt aber jenseits des Aequators rasch an Mächtigkeit zu und geht mit dem hinteren Antheile ihrer Bündel in die äussere Längsfaserschicht der Opticusscheide über. Zwischen dieser mächtigen Hülle und dem Sehnerven sammt dem übrigen Antheile seiner Scheiden befindet sich ein weiterer Raum, welcher die Form zweier mit der Basis aneinandergesetzten Kegel hat. Der vordere verjüngt sich rasch gegen den Opticuseintritt zu, während der hintere, sich zuspitzend, den Sehnerven bis zum Foramen opticum umgiebt. Von der Seitenwand des ersteren zweigen mehrere Kanäle ab, welche in schräger Richtung die dichte Fasermasse der Sclera durchbohren und nach vorheriger Theilung mit 10 grösseren und mehreren kleinen Oeffnungen im Umkreise des Sehnerven ausmünden. Diese Höhle ist ausgefüllt von einem elastischen Polster, welches aus Fettgewebe und Gefässen (Wundernetz siehe oben) besteht. —

Nach Balser (5) gelingt es, den Kreislauf an der Palpebra tertia des Kaninchens und Lammes, sowie an der Membrana nicti-

---

*) Durch ein Versehen ist dies obenstehende Referat mit dem auf Seite 80 Befindlichen vertauscht worden.

tans von Tauben und Hühnern mikroskopisch zu demonstriren. Nach einer unbeweglichen Lagerung des Thieres wird eine Glasplatte mittelst einer passenden Stativvorrichtung so aufgestellt, dass die zu untersuchende Membran mit Hülfe einiger durchgestochener Fäden darauf fixirt werden kann. Es lässt sich an einem 2—6 Mm. breiteren Saume der Palpebra tertia, welcher frei von Knorpel ist und nur aus 2 dünnen durch spärliches Bindegewebe verbundenen Platten der Conjunctiva besteht, der Kreislauf stundenlang beobachten. —

Chrétien (6) bestreitet die Richtigkeit der Untersuchungen Schwalbe's über die Lymphbahnen des Auges. —

Brugsch (7) benutzte zur Injection eine Emulsion von fein gepulvertem Zinnober mit $^3/_4$ % ClNalösung; es wurde gewöhnlich 0,5 Grm. der Injectionsmasse bei luxirtem Bulbus und nach vorheriger Entleerung der vorderen Kammer in dieselbe injicirt. Die Kaninchen zeigten geringe Reaction. Die Zinnoberkörnchen wurden in ein membranartiges, vielleicht schon bei der Injection entstehendes Gerinnsel eingeschlossen; dasselbe bedeckte den grössten Theil oder die ganze Pupille, zuweilen war es auch auf der Linsenkapsel oder auf der hinteren Wand der Hornhaut aufgelagert. Mit dem Fortschritt der Resorption nimmt das Gerinnsel Zellen auf, welche von Zinnober erfüllt sind, und das Fibrin tritt zurück. Die Iris und das Ligamentum pectinatum sind voll von zinnoberhaltigen Zellen, aber in regelloser Vertheilung. Sehr frühe und zwar schon nach 24 Stunden wird der eingeführte Zinnober in Lymphkörperchen aufgenommen, welche höchst wahrscheinlich alle Farbstoffkörnchen in sich aufnehmen und in die Iris und das Ligam. pectinatum zurücktransportiren. Die weiteren Schicksale des körnigen Farbstoffes sind wohl die, dass derselbe durch die Gefässe weiter befördert wird, wofür auch die Resultate von Calberla und der Mangel an deutlich hervortretenden, abführenden Lymphwegen sprechen. —

Bei den Untersuchungen der Saftbahnen des Bindegewebes mittelst Infusion von indigschwefelsaurem Natron in das Blut wurden von Arnold (8) Abscheidungen in die Substanz der Cornea nur dann wahrgenommen, wenn beträchtliche Mengen des Farbstoffes bis zu 100 Ccm. innerhalb 24—30 Stunden) infundirt wurden. Häufiger treten ausgedehntere Abscheidungen im Gewebe auf, wenn die durch die vordere Kammer gezogenen und lose geknüpften Enden eines Fadens mit $1^1/_2$ % Kochsalzlösungen bespült wurden. Die Abscheidung erfolgt zunächst in Form netzförmig verbundener Linien mit verbreiterten Knotenpunkten, dann tritt eine zweite feinere Zeichnung auf, herrührend von einem System feiner parallel verlaufender Streifen,

welche durch schmale, lichte Zwischenräume getrennt sind. Infusionsversuche mit Kaliumeisencyanür fielen für die Cornea negativ aus, es trat keine Zeichnung der Saftbahnen auf. Die positiven Resultate der Infusion mit Indigcarmin zu Gunsten einer Betheiligung der Saftkanälchen bestimmen A., der Leber'schen und Knies'schen Auffassung sich nicht anzuschliessen. Die diffusen Färbungen der Grundsubstanz, die Leber erhielt, wurden ja als Beweis für eine Saftströmung in der Intercellularsubstanz und gegen eine Betheiligung der Saftkanälchen erachtet. Die Spalten zwischen den Bindegewebsfibrillenbündeln sind die Saftbahnen; die Verbindung der Saftbahnen mit Blut- und Lymphgefässen geschieht durch die Kittleisten des Endothels. —

Arnold (9) giebt die Beschreibung des Apparates, wodurch man in den Stand gesetzt ist, innerhalb einer gegebenen Zeit eine bestimmte und doch beliebige Menge von Flüssigkeit zu infundiren. Bei Infusionen von indigschwefelsaurem Natron (0,4—0,5 % und in der Stunde 2—4 Ccm.) in die vordere Augenkammer trat nicht nur eine Zeichnung der Kittsubstanz der Endothelien an der hinteren Cornealfläche auf, sondern auch partielle Füllungen des Saftkanalsystems der Cornea, sowie der Räume zwischen den Epithelzellen der vorderen Linsenkapsel und den Linsenfasern selbst. Irrigirt man ferner die vordere Hornhautfläche mit 1½ % Kochsalzlösung bei gleichzeitiger Infusion des Indigcarmins in das Blut, so erhält man zwischen den an der vorderen Hornhautfläche gelegenen Epithelzellen eine sehr zierliche und ausgedehnte Kittleistenzeichnung. Die Kittleisten des Endothels der hinteren Hornhautfläche lassen sich als blau gefärbte Linien darstellen, wenn man einen Faden durch die vordere Kammer zieht und dessen Enden in die Nickhauttasche eintaucht, die man mit einem continuirlichen Strom von 1½ % Kochsalzung durchspült. Weiter wurden zur Infusion in's Blut Lösungen von Kaliumeisencyanür (0,2—0,5 %) verwendet und als Irrigationsflüssigkeit eine Lösung von Eisenchlorid (0,1—0,05 %) oder von schwefelsaurem Kupferoxyd (0,1 %) in 1½ % Chlornatriumlösung. 30—40 resp. 20 Ccm. einer 0,1 % resp. 0,25 % Lösung von Kaliumeisensyanür wurden innerhalb 36 resp. 18—24 Stunden in das Blut infundirt und die dem lebenden Thiere entnommenen Gewebe in 0,5—1 % Eisenchloridlösung gelegt. Ablagerungen des Farbstoffes wurden auch hier zwischen den Endothelzellen der hinteren, den Epithelzellen der vorderen Hornhautfläche, den Linsenfasern etc. beobachtet; ganz ähnliche Befunde erhält man, wenn man einem Kaninchen grössere Mengen der angeführten Lösung in das Unterhautzellgewebe

infundirt. Bei der Verwendung von einer Tusche-Aufreibung in $^3/_4$ % Kochsalzlösung lagert sich die Tusche regelmässig zwischen den Endothelzellen an der hinteren Cornealfläche ab. Als Resultat aus den Versuchsergebnissen erscheint, dass die Verbindung der Endothelzellen eine lose und der Raum zwischen ihnen mit einer flüssigen oder höchstens zähweichen Substanz gefüllt ist, welche den Durchtritt körniger und gelöster Farbstoffe in das Saftkanalsystem etc. ermöglicht. —

Durch Injectionen von der Carotis bei Rindsembryonen und durch solche von der Vorderkammer aus bei ausgetragenen Rindern, Pferden, Hunden, Schweinen, Katzen und auch beim Menschen gelang es Calori (10), sowohl den Schlemm'schen als den Fontana'schen Kanal zu injiciren, welche beide Kanäle er beim Menschen für identisch hält. Der Fontana'sche Kanal wird als ein Abzugsweg für den überschüssigen Humor aqueus angesehen. Gelingt es, die Injection von der vorderen Augenkammer aus weiterzutreiben, so wird der Canalis Petiti gefüllt, ebenso ein »sehr feines Gefässnetz« an der Hinterfläche der Iris, der Zonula Zinnii. Injicirt man direct den Petit'schen Kanal, so zeigt sich dieses Netz noch besser gefüllt und Zweige desselben sollen den vorderen Theil der Retina erreichen. In der Regel kann man auch Reste der fötalen Blutgefässe an der vorderen und hinteren Fläche der Linse vom Canalis Petiti injiciren. C. nimmt an, dass das Gefässnetz ein lymphatisches sei, welches zur Verbindung der Lymphgefässe der vorderen Hälfte des Auges mit denen der hinteren diene, und der Canalis Petiti in demselben Verhältnisse zur hinteren Augenkammer stehe, wie der Canal. Schlemmii zur vorderen, nämlich in demjenigen eines Canal. emissarius. —

Entwickelungsgeschichte des Auges.

Referent: Prof. **Manz.**

1) C. Ritter, Ueber den Bau des Centrums der Kalbslinse. Arch. f. Ophthalmol. XXII. 2. Abth. S. 255.
2) Derselbe. Ueber das Centrum der Linse der neugebornen Katze. Arch. f. Ophthalmol. XXII. 4. Abth. S. 26.
3) Würzburg, Zur Entwickelungsgeschichte des Säugethierauges. Arch. f. Augen- u. Ohrenheilk. V. Band. 2. Abth. S. 252.
4) L. Löwe, Zur Anatomie des Auges. Berliner klin. Wochenschr. Nr. 8.
5) Hannover. La rétine de l'homme et des vertebrés. Paris.

Ritter (1) fasst die Resultate, welche er bei einer Untersuchung der Krystalllinse von Kalb und Ziege in der ersten Zeit nach der Geburt erhalten hatte, in Folgendem zusammen. Bei diesen neugebornen Thieren enthält die Krystalllinse einen getrübten Kern; die Trübung ist die Folge einer Faserneubildung, welche zu dieser Zeit besonders lebhaft von einem Bildungscentrum in der Mitte der Linse ausgeht. Die neuen Fasern gehen aus grossen granulirten Zellen und ihren vielfachen Aesten hervor. —

In einem späteren Aufsatze (2), welcher über die Linse der neugeborenen Katze handelt, nimmt Verf., von Andern auf die postmortale Entstehung der Trübung in der Kalbslinse aufmerksam gemacht, diese Angabe und die darauf gebauten Schlüsse zurück, bleibt aber auch für die Katze dabei, dass auch im Centrum der Linse ein Heerd für die Bildung von Linsenfasern gelegen sei, dass also zwei solche Heerde in der Linse vorkommen und zwar allgemein.

Zur Erhärtung der Linse wurde eine Mischung von Salzsäure und Salpetersäure (circa 10 Tropfen auf 25 Grm. Wasser) verwendet. —

Würzburg (3) fand auf horizontalen Durchschnitten, welche er von Köpfen von Kaninchenembryonen (2—3 Centim. Körperlänge) anfertigte, und welche die Augen etwas über der Eintrittsstelle des Sehnerven getroffen hatten, in der Retina 4 hintereinanderliegende Falten, von welchen er die vorderste, ihrer Bestimmung nach, die

Irisfalte, die zweite Ciliarfalte, die dritte, aus welcher die Macula lutea hervorgehen soll, die Macularfalte nennt, während die über dem Sehnerven gelegene Papillarfalte genannt werden soll. Die beiden ersten entsprechen ungefähr den von Kessler als erste Anlagen der Iris und des Corpus ciliare bezeichneten Bildungen. Das Tapetum — äusseres Blatt der secundären Augenblase — macht die erwähnten Faltungen, natürlich in verjüngtem Massstabe mit; sie sind nach W. »in gewisser Beziehung« den Windungen des Gehirnes analog.

Die Bildung der Iris beginnt damit, dass der vordere Rand der secundären Augenblase sich hakenförmig einwärts krümmt. Schon im embryonalen Auge sind die Processus ciliares angelegt, ungefähr in derselben Zahl, wie beim gebornen Thiere.

Die erste Einlagerung des Pigments erfolgt nicht in die Zellen des äusseren Blattes, sondern den Arnold'schen Experimenten entsprechend, in die zwischen denselben liegenden Massen (»Kittleisten«); erst später tritt das Pigment auch in die Zellen selbst, zumeist in deren inneres Ende. Die stärkste Pigmentirung findet sich immer in der Ciliargegend, ohne dass aber hier mehr als eine Schichte von pigmenthaltigen Zellen vorhanden wären, während allerdings die Zellen selbst grösser sind. Verf. erklärt sich ausdrücklich als Gegner der von J. Arnold (s. d. Ber. pro 1874) neuerdings vertretenen Ansicht über die Bildung des Pigmentblattes; wenn er ihm auch darin beipflichtet, dass die Pigmentirung am Sehnerveneintritt beginnt; vom vorderen Rande der Augenblase aus erfolgt dieselbe jedoch im inneren Blatte derselben in umgekehrter Richtung.

In Betreff des Pigmentbelags an der hinteren Irisfläche tritt Verf. auf Kessler's Seite, indem er daselbst eine doppelte Zellenreihe als Abkömmling der Retinaanlage findet, von welchen beim Embryo nur die äussere pigmentirt ist, während beim Erwachsenen es beide Reihen sind.

Fig. 3 der Abbildungen des Verf. stammt von einem 7 Centim. langen Kaninchen und zeigt die im früheren Stadium kaum angedeuteten Retinafalten bedeutend vergrössert, (wenn nicht etwa Schrägschnitte diese Veränderung theilweise bedingen. Ref.).

Der Bulbus ist asymmetrisch geworden; die dritte (Macular)Falte, an der inneren Seite des Opticuseintrittes vergrössert, ist an seiner äusseren verstrichen, sogar in eine flache Grube verwandelt, der Fovea centralis maculae luteae entsprechend.

Auch die Linse ist asymmetrisch geworden, resp. hat sich gedreht, wodurch die in der Abbildung gegebene Trapezform ihres Durchschnittes erklärt wird. Die von manchen Autoren vermuthete

Rotation des Bulbus wird auf ein ungleiches Wachsthum der einzelnen Theile desselben zurückgeführt, ohne dass jedoch für ein solches ein hinreichender Grund angegeben werden kann.

Die von Babuchin gegebene Beschreibung der Entwickelung der Retina kann W. für die Säugethiere nicht anerkennen; er fand dieselbe bei dem ersterwähnten jüngeren Embryo aus 4 Schichten bestehend:

1. Tapetum.
2. Schicht dunkler Elemente.
3. Schicht heller Elemente.
4. Fasrige Schicht.

Auf das feinere histologische Detail kann hier nicht eingegangen werden; nur soviel sei bemerkt, dass Verf. in obigen Zellenlagen eine wirkliche Analogie mit der Structur und deren Elementen findet, wie sie jüngst von Eichhorst (Virchow's Archiv Bd. 64) für die Rückenmarksanlage beschrieben worden sind. Die Elemente der Faserschicht (Nr. 4) entstehen aus den Retinaelementen, und vereinigen sich, wie Verf. glaubt, in ganz bestimmter Ordnung mit den vom Gehirn herüberwachsenden Sehnervenfasern, und zwar am Wahrscheinlichsten in der Retina selbst, von hinten nach vorne vorschreitend.

Bei den älteren Embryonen sind durch Verwandlung der inneren hellen oder geklärten Zellen die Ganglienzellen gebildet worden, die dunklen Körperchen haben sich in 3 Schichten gelagert, deren Bedeutung noch unklar ist. Zum Schlusse folgen noch einige Angaben, die Membrana capsulo-pupillaris betreffend, sowie die Resultate der von ihm an den Augen der den obigen Beschreibungen zu Grunde liegenden Kaninchenembryonen vorgenommenen Messungen. —

Löwe (4) findet die von ihm vertheidigte Structur des Bindegewebes auch im Auge vertreten. Indem er an Kaninchenembryonen nach der Herkunft der Zonula Zinnii suchte, kam er zu dem Resultate, dass dieselbe aus demjenigen Theile des Glaskörpers entstehe, welcher sich zwischen Linsenäquator und Wand der secundären Augenblase nach vorne schiebt, und so selbst auf die vordere Seite der Linse gelangt. Von den beiden Deckmembranen des Glaskörpers wird die vordere zur hinteren Linsenkapsel, die hintere Deckmembran (äussere Deckschicht), der Membr. limitans interna ret. entsprechend, »setzt sich noch jenseits des Pupillarrandes der Iris auf die Unterfläche des Irisstromas, des Ciliarkörpers und auf die Innenfläche der Chorioidealanlage, natürlich nach aussen vom Tapetum gelegen, fort, und wird dort zu jener glashellen Haut, welche man

unter dem Namen der Bruch'schen Scheide kennt.« Die Zonula entsteht also nur aus dem Glaskörper und hat mit der Retina nichts zu thun. Vor der Linse bildet die umgeschlagene Membr. Descemetii die vordere, die vordere Kapsel die hintere Deckmembran des hier liegenden Glaskörpers, welcher mit diesen zusammen die Membrana capsulo-pupillaris vorstellt. —

Hannover (5) theilt in seiner grossen Arbeit über die Retina die auch vom Ref. vertretene Ansicht von Huschke (Starke), dass der gelbe Fleck, resp. die Fovea centralis, ein Ueberrest der fötalen Augenspalte sei. Er leitet jedoch aus dieser Abstammung die der sonst ganz allgemeinen geradezu widersprechende Meinung ab, dass diese Stelle die physiologisch niedrigste der Retina sei, eine Annahme, welche er auch dadurch zu stützen sucht, dass er keine Nervenendigungen darin fand (cf. oben p. 52). —

Physiologie des Auges.

Referenten: Prof. **Aubert** und Prof. **Nagel** *).

Allgemeines.

1) Aubert, Physiologische Optik. Capitel IX. vom Handbuch d. ges. Augenheilkunde von Graefe u. Saemisch. Bd. II. p. 393–692.
2) Edwards, H. Milne, Leçons sur la physiologie et l'anatomie comparée de l'homme et des animaux. Tome XII. 1. Ouïe, vue, etc. Paris, G. Masson.
3) Magnus, Das Auge in seinen ästhetischen und culturgeschichtlichen Beziehungen. 5 Vorlesungen. 158 pp. Breslau.
4) Fieuzal, Démonstration du mouvement de la membrane connue sous le nom de »Peigne« chez les oiseaux et du rôle physiologique de cette membrane. Compte rendu du Congrès périodique internat. des sciences médicales. 4. Session. Bruxelles. p. 629—632.
5) Dohnberg, Herm., Die Temperatur am Auge unter physiologischen und pathologischen Verhältnissen. S. im pathologischen Theile.
6) Fubini, S., Ueber den Einfluss des Auges auf einige Lebenserscheinungen. Moleschotts Untersuchungen. XI. S. 578 ff. S. unten.
7) Adler, Hans, Beobachtungen und Bemerkungen über das Sehen der Taubstummen. S. unten.
8) Catalogue of the special loan collection of scientific apparatus. London.

[Magnus (3) bespricht in populärer Form und unter sorgfältiger Benutzung der wissenschaftlichen und poetischen Literatur alter und neuer Zeit: 1) Die Schönheit des Auges. 2) Die physiognomische Bedeutung des Auges. 3) Das Auge und die bildende Kunst. 4) Das Auge in seinem Einfluss auf den Geist. 5) Das Auge in seinen Beziehungen zum Körper.

Die dritte Vorlesung zeigt ausführlich, in welcher Weise Maler und Bildhauer das Auge dargesellt und für die Wiedergabe des mimischen Ausdruckes verwerthet haben.

In der vierten Vorlesung wird das Gefühl des Schönen und Unschönen auf die grössere oder geringere Leichtigkeit zurückgeführt, mit welcher das Auge den Linien der betreffenden Körperformen folgen kann.

Am Schluss befindet sich ein Verzeichniss der auf die ästhetische und physiognomische Bedeutung des Auges bezüglichen Schriften. — Schön.]

*) Die Referate über Sehfeld, Gesichtsempfindungen, Gesichtswahrnehmungen, Augenbewegungen haben Prof Aubert, die übrigen Prof. Nagel zum Verfasser.

In der ophthalmologischen Section des internationalen medicinischen Congresses zu Brüssel (1875) demonstrirte Fieuzal (4) die Bewegungen des Kammes im Vogelauge bei Einfall hellen Lichtes. Cf. hierüber den vorjährigen Bericht p. 75 und 76. —

Die Londoner Ausstellung wissenschaftlicher Apparate, welche im Jahre 1876 im South Kensington Museum abgehalten wurde, brachte auch eine Zusammenstellung ophthalmologischer Apparate, der Mehrzahl nach von deutschen Erfindern und Ausstellern herrührend. Abgesehen von den auf Optik im Allgemeinen bezüglichen Instrumenten sind als ophthalmologische und physiologisch-optische Apparate in dem officiellen Catalog angeführt eine Anzahl Augenspiegel, Ophthalmometer, Optometer, Perimeter, Tonometer, Augenmodelle, Ophthalmotrop, Phänophthalmotrop, Phacoidoscop, und die ganze Reihe der von Donders in die physiologische Optik eingeführten Apparate. Von bisher nicht oder wenig bekannten Apparaten ist zu nennen:

Synamphophthalmoskop von A. Weber (dient dazu, beide Augen gleichzeitig im umgekehrten Bilde zu untersuchen, um die Details des Augenhintergrundes in ihrer Grösse, Farbe etc. zu vergleichen. Beim Gebrauch ist eine doppelte Lichtquelle und ein durchbohrter Reflector nothwendig);

Selbstbeleuchtendes Demonstrations-Ophthalmoskop von Lionel Beale;

Ophthalmoskop zur Bestimmung der Refraction durch zwei sich gegen einander drehende cylindrische Linsen von W. Laidlaw Purves;

Mikrometer zur Messung von Objecten des Augenhintergrundes von Laqueur;

Blemmatotrop von Hermann, zur Erläuterung der Augenstellungen nach dem Listing'schen Gesetze;

Optometer mit doppeltbrechenden Kalkspathlinsen von C. W. Zenger in Prag (giebt doppelte Bilder und grössere Genauigkeit in der Bestimmung der Sehweite);

Optometer von Badal;

Photo-Chromometer und chromoptometrische Tafeln von A. Weber;

Actinallactor, ein Instrument, welches das Andauern des Lichteindruckes zeigt, von Buys-Ballot;

Schistoskop nach Rose, zur Untersuchung auf Farbenblindheit, auch zur Hebung des Farbensinns verwendet (cf. Brücke's Farbenphysiologie).

Optisches Auge von Kühne in zehnfacher Vergrösserung, den Strahlengang im Auge darstellend.

Metroskop von Snellen zur Bestimmung der Dimensionen entfernter Gegenstände;

Isoskop, Cykloskop und Horopteroskop von Donders; Phakometer von Snellen.

Ausserdem wäre noch zu erwähnen: Brillengläser nach Meterlinsenmass,

Brillen für Taucher zum Gebrauche im Wasser von Francis Galton — ein doppeltes convexes Flintglas, dessen beide Oberflächen je einen Radius von ungefähr $^1/_3$ Zoll haben;

Mach's Apparate zur Demonstration der Lichtbrechung und Linsenwirkung;

Refractometer von Abbe;

Mixoskop (Farbenmischer) von W. v. Bezold, gestattet die wahre Mischfarbe zweier Farben durch Probiren mit dem Pinsel herzustellen. —

Dioptrik des Auges.

1) Bender, C., Neue constructive Bestimmung von Bild- und Gegenstandsweite bei sphärischen Linsen. Poggendorff's Annalen. CLVII. S. 483—486.
2) Röthig, Oscar, Die Probleme der Brechung u. Reflexion. Leipzig. 1876.
3) Most, R., Ueber ein dioptrisches Fundamentalgesetz. Poggendorffs Annalen. VIII. Ergänzungsband. S. 299—348.
4) Krüss, H., Ueber die Tiefe der Bilder bei optischen Apparaten. Poggendorff's Annalen. Bd. 157. p. 476—483.
5) —, Bemerkungen zu Dr. L. Hermann's: Ueber schiefen Durchgang von Strahlenbündeln durch Linsen etc. Poggendorff's Annalen d. Physik. Bd. 157. p. 335—339.
6) Hirschberg, J., Dioptrik der Kugelflächen und des Auges. I Theil. Arch. f. Anat., Physiol. u. wiss. Medicin. S. 587—621.
7) Schröter, P., Zur Dioptrik des Auges. Inaug.-Diss. Berlin.
8) Böttcher, A., Ueber Dioptrik des Auges. Inaug.-Diss. 31 pp. Berlin.
9) Bernstein, J., Ueber die Ermittelung des Knotenpunktes im Auge des lebenden Menschen. Monatsbericht d. Berliner Akad. 7. August.
10) Stammeshaus, W., Darstellung der Dioptrik des normalen menschlichen Auges, zugleich eine Einführung in das Studium derselben. Mit 66 in den Text gedruckten Holzschnitten. 240 S. Oberhausen, A. Spaarmann.
11) Mauthner, L., Vorlesungen über die optischen Fehler des Auges. 2. Abth. Specieller Theil. gr. 8. Wien, Braumüller.
12) Matthiessen, L., Ueber den Aplanatismus der Hornhaut. Arch. f. Ophth. XXII. 3. p. 125—130.

13) Matthiessen, L., Ueber die Berechnung des absoluten Brechungsvermögens des Kerncentrums der Krystalllinse. Ibidem. p. 131—136.
14) Delahousse, Ch., Nouveaux principes de dioptrique. Arch. gén. de Méd. Juin. p. 674—701.
15) Hirschberg, J., Die Länge des emmetropischen Auges. Centralbl. f. d. med. Wiss. p. 40.
16) —, Optische Notizen. Verhandlgn d. physiolog. Gesellschaft zu Berlin. Dt. medic. Wochenschr. Nr. 29.
17) Landolt, E., Die Vergrösserung des aufrechten ophthalmoscopischen Bildes. Centralblatt f. d. med. Wissensch. Nr. 21. p. 369.
18) Badal, Mesure du diamètre de la pupille et des cercles de diffusion. Soc. de biologie. 13. Mai. Gaz. des hôp. p. 452. Gaz. méd. de Paris. p. 273. Ann. d'ocul. T. 75. p. 290.
19) Giraud-Teulon, Nouvel optomètre donnant à la fois et dans une seule opération, la mesure de la réfraction oculaire et celle de l'acuité visuelle par le Dr. Badal. Ann. d'ocul. T. 75. p. 5—13.
20) Badal, Mesure de la réfraction, de l'accommodation et de l'acuité visuelle. Choix des lunettes pour la vision de loin et de près dans les cas de Presbytie, Myopie, Hypermétropie, Astigmatisme. Gaz. méd. de Paris. Nr. 46. 48.
21) —, Optomètre métrique international pour la mesure simultanée de la réfraction et de l'acuité visuelle même chez les illettrés. Ann. d'ocul. T. 75. p. 101—117.
22) Tweedy, John, On an improved optometer for estimating the degree of abnormal regular astigmatism. Lancet. Oct. 28. p. 604.
23) Zenger, C. W., Neues Optometer mit doppeltbrechender Linse von Kalkspath, s. oben p. 100.
24) Snellen, H., Das Phakometer, zur Bestimmung von Focus und Centrum der Brillengläser. Klin. Monatsbl. f. Augenh. p. 363—370.
25) Struve, O., Ueber den vermeintlichen Procyon-Begleiter. Bull. de l'Acad. de St. Petersbourg. T. XXII. p. 295. Naturforscher. p. 397.
26) Bernstein, J., Ueber den vermeintlichen Procyon-Begleiter. Naturforscher. p. 463.
27) Nagel, The introduction of the metermeasure for the determination of lenses. Report of the fifth internat. ophth. Congress. p. 66—68.
28) Landolt, Edm., Die Einführung des Metersystems in die Ophthalmologie. Klin. Monatsbl. f. Augenh. p. 223—250. Annales d'Ocul. T. 75. p. 208—234. Annali Ottalm. V. p. 403—429. Ophth. Hosp. Rep. VIII. p. 632—658.
29) Emmert, Emil, Ueber die Einführung des Metersystems in die Ophthalmologie. Corresp.-Blatt f. Schweiz. Aerzte. Nr. 6.
30) v. Hasner, Ein Wort über die Brillenscala. Prager med. Wochenschrift. Nr. 51.
31) Schenkl, Die Anwendung des Metersystems in der Augenheilkunde. Prager med. Wochenschrift. Nr. 49.
32) Juda, M., De nieuwe benaming der brilglazen. Weekblad van het Nederl. Tijdschr. v. Geneeskde. Nr. 44.
33) Derby, H., Change in the numeration of spectacle lenses; adoption of the metrical system. The Boston medical and surgical Journal. Oct. 12. p. 432.

34) Loring, E. G., Ueber Anwendung des metrischen Systems in der Ophthalmologie. Boston med. and surg. Journ. p. 284. Sept.

Bender (1) giebt eine neue geometrische Construction für die conjugirten Bildweiten sphärischer Linsen, welche für die physiologische Optik kein Interesse bietet. —

R. Most (3) giebt eine neue analytische Darstellung des Problems der Lichtbrechung in dioptrischen Systemen und führt die von Gauss, Listing und Töpler (cf. Bericht f. 1871. p. 76) aufgefundenen einfachen Beziehungen des Ganges der Lichtstrahlen zu den Fundamentalpunkten des Systems, den Brennpunkten, den positiven und negativen Haupt- und Knotenpunkten, auf ein einfaches Grundgesetz zurück, welches er zunächst für ein centrirtes System von Kugelflächen folgendermassen ausdrückt: »Legt man durch jeden von zwei Lichtpunkten der Centrallinie einen dieser Linie benachbarten Strahl und bestimmt dessen Neigung gegen die Centrallinie, so ist das Product aus diesen Neigungen, dem Abstande der Lichtpunkte und dem Brechungsexponenten ihres Mediums gleich dem entsprechenden Product für die conjugirten Punkte und Strahlen.« Bezeichnet A und B die beiden Lichtpunkte, A′ und B′ die ihnen in Bezug auf das System conjugirten Punkte, α und β die Neigungstangenten der bezeichneten Strahlen, n und n′ die Brechungsexponenten des ersten und letzten Mediums, so lautet das Gesetz:

$$n \,.\, \alpha \,.\, \beta \,.\, AB = n' \,.\, \alpha' \,.\, \beta' \,.\, A'B'.$$

Das Fundamentalgesetz wird zunächst für das centrale Gebiet centrirter Systeme, sodann für das nicht centrale Gebiet derselben, endlich für das mittlere Gebiet nicht vollkommen centrirter Systeme entwickelt. —

»Tiefe« der von optischen Apparaten gelieferten Bilder nennt Krüss (4) die Eigenschaft, dass auch von anderen Entfernungen als denen, für welche der Apparat genau eingestellt ist, Bilder entworfen werden, an welchen ein Mangel von Schärfe nicht wahrzunehmen ist. So lange die Zerstreuungskreise von Punkten, welche etwas näher oder etwas ferner, sind als der Einstellungspunkt, eine gewisse Grösse nicht überschreiten, wird die Undeutlichkeit nicht bemerkt. Krüss zeigt nun, dass der Tiefenabstand, für den dies gilt, gegeben ist durch den Ausdruck

$$T = \frac{2aopd\,(a-p)}{o^2p^2 - d^2(a-p)^2}$$

oder unter Vernachlässigung der sehr kleinen Grösse $d^2(a-p)^2$ im Nenner

$$T = \frac{2ad\,(a-p)}{op}$$

wo a der Objectabstand, o die Oeffnung, p die Brennweite des Linsensystems, d der Maximaldurchmesser des noch als Punkt wahrgenommenen Zerstreuungskreises ist.

Auch der optische Apparat des Auges hat in diesem Sinne eine Tiefe, für welche eine Accommodation nicht erforderlich ist (Czermak's Accommodationslinie. Ref.). Krüss berechnet nach seiner Formel für ein menschliches Auge mit hinterer Brennweite von 20 mm., Pupillaröffnung von 3 1/3 mm. und 0.005 Durchmesser der Zapfen, folgende Beträge der Accommodationslinie (T), und ihrer Theile diesseits (t_n) und jenseits (t_f) des Einstellungspunktes.

Objectabstand.	t_n.	t_f.	T.
25 cm.	4,61 mm.	4,7 mm.	9,38 mm.
40 cm.	11,68 mm.	12,33 mm.	24,02 mm.
100 cm.	70,26 mm.	80,43 mm.	150,69 mm.
∞			— 26.66 Meter.

Ohne Accommodation sieht also das Auge scharf bis zu 13 1/3 Meter vor dem Auge und bis zu 13 1/3 Meter virtuell hinter dem Auge. —

Krüss (5) weist darauf hin, dass die Aufgabe, den schiefen Durchgang von Lichtstrahlen durch Linsen zu bestimmen, schon vor L. Hermann (s. Bericht f. 1874. p. 101) von Anderen mit aller nur wünschenswerthen Genauigkeit gelöst ist, und dass insbesondere die von Seidel berechneten analytischen und trigonometrischen Formeln mehr leisten als Hermann's Formeln. (Hermann's Arbeit bezieht sich in der Hauptsache auf den Einfluss des geschichteten Baues der Krystalllinse des Auges auf den schiefen Durchgang der Strahlen. Ref.) —

[Schröter (7) entwickelt unter Leitung von Hirschberg eine elementare Ableitung der Brechungsgesetze des Auges, welche im Auszuge nicht wiedergegeben werden kann. —

Böttcher (8) beschreibt zunächst einen von Hirschberg benutzten Apparat zur Demonstration des Unterschiedes zwischen vorderer und hinterer Brennweite am Auge (ganz ähnlich dem von Becker, Kühne u. A. angewandten Augenmodell) und giebt dann eine kurze Zusammenstellung einiger Punkte aus der Dioptrik des Auges. —

Zur Bestimmung der Knotenpunkte im lebenden menschlichen Auge wandte Bernstein (9) folgendes Verfahren an: Das Auge fixirt einen in grösserer Entfernung gelegenen Punkt; senkrecht auf der Gesichtslinie wird ein Punkt auf einer Scala verschoben, bis er eben in den innern Rand des blinden Fleckes

eintritt. Dann wird ein Schirm mit feiner Oeffnung nahe der Hornhaut aufgestellt und der Versuch wiederholt. Aus der Differenz der beiden Bestimmungen ergiebt sich unter Benutzung des Helmholtz'schen Werthes für die Entfernung beider Knotenpunkte beim Sehen in die Ferne für den Abstand des vordern (ersten) Knotenpunktes von der Hornhaut 7,21—7,36 Mm. —

Virchow-Hirsch's Jahresbericht.]

Stammeshaus (10) giebt eine elementare Darstellung der Dioptrik des menschlichen Auges zur Einführung in das Studium derselben. Eine solche Bearbeitung wird Vielen erwünscht sein, denen das Verständniss der Helmholtz'schen physiologischen Optik und der neueren Specialarbeiten Schwierigkeit bereitet. In der That entspricht das Werk durch klare und ausführliche Darstellung und zweckmässige Wahl und Anordnung des Stoffes seinem Zwecke vollkommen. Der erste Abschnitt behandelt die Lichtbrechung in centrirten Systemen von Kugelflächen in elementarer Weise, dann folgt die Lichtbrechung im Auge, ein Capitel über Ophthalmometrie, über die Accommodation, über chromatische Aberration und Astigmatismus. Das von Helmholtz in neuester Zeit modificirte schematische Auge wird als Grundlage für die Rechnungen benutzt und auch, was bisher noch nicht geschehen war, die optischen Constanten für dieses Auge im Zustande der Accommodation für die Nähe berechnet. Man erfährt jedoch nicht, warum der Verfasser in einigen Zahlen, von den Helmholtz'schen, wie sie authentisch von Reich (cf. Bericht f. 1871. p. 103) publicirt sind, abweicht. —

In Mauthner's (11) trefflichem Werke über die optischen Fehler des Auges kommen vielfach Fragen der physiologischen Optik zur Erörterung. Es genüge jedoch hier kurz auf einige der behandelten Gegenstände hinzuweisen, da in dem Referat über Refractionsanomalieen das Werk eingehender zu besprechen sein wird.

In der 13. Vorlesung wird das schematische Auge behandelt, und namentlich auf Grund der Beobachtungen an aphakischen Augen, deren Refraction und Hornhautkrümmung bestimmt wurde, gezeigt, dass man bisher den Hornhautradius zu gross, ebenso die dioptrische Kraft der Linse zu gross, dagegen die Längsaxe zu klein angenommen hat. Nach Mauthner's zahlreichen Messungen würde als ein mittleres Auge zu betrachten sein ein solches mit einem Hornhautradius von 7.6 Mm. und einer Axe von 25.1 bis 25.4 Mm. (cf. auch Bericht f. 1874. p. 98).

In der 15. Vorlesung wird die Loupen- und ophthalmoskopische Vergrösserung ausführlich abgehandelt. Endlich bringt die 21. Vor-

lesung eine grosse Zahl werthvoller Messungen über die Krümmung der Hornhaut, die Winkel α und γ, und den Drehpunkt des Auges bei Augen verschiedener Refraction. Hierüber s. unten. —

Matthiessen (12) zeigt, dass die durch Senff's, Helmholtz' und Knapp's Messungen festgestellte Abweichung der Hornhautvorderfläche von der Kugelgestalt eine besondere Bedeutung dadurch gewinnt, dass Ellipsen aplanatische Curven für bestimmte Objectweiten sind, welche im vorliegenden Falle in der Entfernung des deutlichen Sehens oder im Nahepunkte liegen. Durch Rechnung wird dies näher ausgeführt. Die mittlere Objectweite, für welche in den gemessenen Augen die Vereinigung der Rand- und Centralstrahlen am vollkommensten ist, beträgt M.'s Berechnung nach ungefähr 150 Mm. —

Matthiessen (13) suchte das Gesetz der Zunahme des Brechungsvermögens innherhalb der geschichteten Krystalllinse zu ermitteln und fand durch mittelst des Abbe'schen Refractometers an Säugethier- und Fischaugen angestellte Messungen, dass sich dieses Gesetz ziemlich genau durch eine Parabel darstellen lässt, deren Scheitel in das Kerncentrum fällt. Dabei erweist sich der Index der Linsenkapsel bei allen Augen als constant und in Uebereinstimmung mit dem der Hornhaut (1,3784). Gegen das Kerncentrum hin erfolgt dann eine rasche Zunahme des Brechungsvermögens. M. gelangt ferner zu dem Satze, dass, da bei der geschichteten Linse die Hauptpunkte derselben in das geometrische Centrum der Linse fallen, allein aus den Dimensionen des Auges sich der absolute Brechungsindex des Kerncentrums berechnen lässt. M. entwickelt die Methode der Berechnung. Die Berechnungen M's ergeben genügende Uebereinstimmung mit den Messungsresultaten. Den Brechungsindex des Kerncentrums der menschlichen Linse berechnet M. auf 1.4151, die Messungen ergaben im Mittel 1.4157. —

Delahousse (14) wirft die sämmtlichen bisherigen Theorieen des Sehens über den Haufen und setzt folgende neue an deren Stelle. Die Netzhaut, insbesondere die Macula lutea, wirkt als ein Hohlspiegel und entwirft von den umgekehrten Bildern, welche sie erhält, nochmals umgekehrte, d. h. also im Verhältniss zu den wirklichen Objecten aufrechte Spiegelbilder »in ihrem Focus«. Die Lichtstrahlen wirken zugleich auf die wahrnehmenden Elemente, die Zapfen, erregend in der Weise, dass die ihnen benachbarten Elemente das Spiegelbild »betrachten«, »unter allen Incidenzwinkeln, welche ihre Stellung auf der Augenschale ihnen anweist.« Das Einfachsehen mit zwei Augen erklärt sich daraus, dass bei richtiger Stellung der Augen

die beiden Hohlspiegel ein »identisches« Spiegelbild liefern. Warum das doppelt erregte Gehirn einfach percipirt, das zu fragen ist eine »Naivetät«. Die Wahrnehmung des Reliefs beruht allein auf Differenzen der Beleuchtung. Die Accommodation wird lediglich durch Circulationsveränderung im Innern des Auges bewirkt; der Ciliarmuskel hat keine andere Einwirkung auf die Veränderung der Convexität der Linse als durch die Gefässfüllung. »Optische Erection« nennt Vf. diesen Act. Das nennt Delahousse »neue Principien der Dioptrik«. Hiezu sei nur historisch bemerkt, dass vor längerer Zeit schon einmal von Mayer eine Theorie, welche die Netzhaut als Hohlspiegel wirken liess, aufgestellt wurde (s. Helmholtz Physiol. Optik p. 87). —

Hirschberg (15) war in der Lage an zwei Augen, deren Refraction vorher ophthalmoskopisch und functionell bestimmt war, die Länge der Sehaxe nach der Enucleation festzustellen. Ein zufolge ophthalmoskopischer Refractionsbestimmung am Rande der excavirten Papille emmetropisches Auge, das wegen Glaukoms entfernt wurde, zeigte eine Sehaxenlänge von 23.75 Mm., von der Vorderfläche bis zur Stäbchenschicht ungefähr 23 Mm. O. Becker berechnete die Sehaxenlänge des emmetropisch gebauten aphakischen Auges auf Grund objectiver Untersuchung auf 23.86 Mm., was mit Hirschberg's Messung gut übereinstimmt. In einem wegen Ueberganges einer Krebsgeschwulst enucleirten Auge eines 73jährigen Mannes mit H $^1/_{30}$ mass die Sehaxe inclusive Sclera 25 Mm.

Nach diesen Ergebnissen ist die Sehaxe im schematischen Auge von Listing etwas zu niedrig angenommen, worauf schon Mauthner aufmerksam gemacht hat (s. oben p. 105). Helmholtz hat inzwischen seinem modificirten schematischen Auge eine etwas längere Sehaxe gegeben (cf. Bericht f. 1874. p. 103). —

Hirschberg (16) macht folgende Mittheilungen: »Indem man die Distanz D zweier Convexlinsen von F_1 bis über $F_1 + F_2$ verlängert, wo F_1 und F_2 die Brennweiten der beiden Linsen darstellen, wird einem parallelen Strahlenbündel jeder beliebige Grad von Convergenz oder Divergenz einschliesslich des Parallelismus ertheilt, und so ein einfaches Optometer gewonnen.

Die Schriftprobentafel wird auf den Kopf gestellt.

Ist $F_1 = 40{,}5$ Mm., $F_2 = 27$ Mm., so wird

D = 60,5 Mm. für Myopie $^1/_3$.

D = 67,5 Mm. für Emmetropie,

D = 75 Mm. für Hypermetropie $^1/_3$.

Der Apparat ist einfacher als die Optometer von A. v. Graefe

und Snellen, welche nach dem Princip des Galileischen Fernrohrs construirt sind, und besitzt alle Vortheile, die dem astronomischen Fernrohre zukommen.

Durch Umkehrung des Apparates wird ein Controllversuch ermöglicht; jetzt ist

$D_1 = 56$ Mm. für M. $^1/_3$,
$D_1 = 67{,}5$ Mm. für E.,
$D_1 = 120$ Mm. für H. $^1/_3$.« —

»Um die Messung des Hornhaut-Krümmungsradius zu einer bequem und schnell ausführbaren Methode der Praxis zu machen, werden in Höhe des zu untersuchenden Auges 2 Lichtflammen aufgestellt, so dass ihre gegenseitige Entfernung 1 Meter beträgt und das zu untersuchende Auge vom Mittelpunkt ihrer Halbirungslinie um 1 Meter entfernt ist. Mit einer Loupe (resp. mit dem Pupillometer von Coccius) misst man β, die Grösse der Distanz der beiden Lichtflammen im Spiegelbildchen der Hornhaut, dann ist direct β die Brennweite oder der halbe Krümmungsradius des Hornhautspiegels. Denn, sei b ein Object, β ein Bild, a der Abstand des Objectes vom Krümmungsmittelpunkt eines Convexspiegels, so ist

$$\frac{\beta}{b} = \frac{\frac{1}{2}r}{a} \text{ oder } \frac{1}{2}r = \frac{a}{b}\beta,$$

folglich, da wir $\frac{a}{b} = 1$ gemacht haben, $\frac{1}{2}r = \beta$.

Die Untersuchung ist so schnell ausführbar, dass sie ebenso gut wie die Ophthalmoscopie auf jeden Patienten angewendet werden kann, und genau genug, um Abweichungen der Hornhautkrümmung von dem Mittel erkennen zu lassen.« —

Landolt (17) giebt folgende Vereinfachung für die Berechnung der Vergrösserung des aufrechten ophthalmoskopischen Bildes an. Steht das Correctionsglas, welches ein ametropischer Beobachter zur Untersuchung eines ametropischen Auges braucht, im vorderen Brennpunkte des letzteren, so ist das Netzhautbild, das der Untersucher vom Fundus des ametropischen Auges erhält, gerade so gross, wie das eines emmetropischen Auges d. h. gleich der Grösse des Objects. (Diese Angabe ist nur für den Fall reiner Axenametropie richtig; auch die Grösse des Netzhautbildes, welches ein emmetropisches Auge von dem Augengrunde eines andern emmetropischen Auges erhielt, ist nicht immer gleich, sondern wechselt mit der Sehaxenlänge. Ref.) —

Badal (18) giebt eine einfache Methode an, den Durchmesser der eignen Pupille und zugleich den Durch-

messer von Zerstreuungskreisen der Netzhautbilder zu messen. Er zeigt nämlich, dass, wenn zwei Lichtpunkte sich so auf der Netzhaut abbilden, dass ihre Zerstreuungsbilder sich gerade berühren, der Durchmesser der Pupille gerade dem Abstande der beiden Lichtpunkte von einander gleich ist, welches auch ihr Abstand vom Auge sei (Erweiterung des Princips von Houdin). Verf. leitet sodann die (übrigens bereits bekannte) Formel für den Durchmesser der Zerstreuungskreise ab. Dieser Durchmesser (β) verhält sich nämlich zum Abstande der Lichtpunkte von einander (α), wie der Abstand der Netzhaut vom Knotenpunkt (φ) zum Abstande der Lichtpunkte vom Auge (g): $\frac{\beta}{\alpha} = \frac{\varphi}{g}$. Beträgt z. B. der letztere Abstand 15 Cm. und der Abstand der Netzhaut vom Knotenpunkte 15 Mm., so ist der Durchmesser der Zerstreuungskreise $\frac{0.015}{0.15}$ oder 0.1 des Abstandes der Lichtpunkte. Dies gilt für emmetropische Augen, für ametropische bedarf es einer Correction, welche jedoch nach Badal's Meinung nicht von Erheblichkeit ist. Um vergleichbare Resultate zu gewinnen, genügt es beim Sehen in die Ferne die Messung vorzunehmen. Badal lässt eine Röhre vor das Auge halten, in welcher sich zwei bewegliche, je mit einer kleinen Oeffnung versehene Schirme befinden. Das geöffnete zweite Auge wird auf eine ferne helle Wand oder gegen den Himmel gerichtet und die Schirme so gestellt, dass die beiden Zerstreuungsbilder in Contact kommen. —

Badal (20, 21) hat ein neues »metrisches internationales Optometer« construirt, welches gleichzeitig die Refraction und die Sehschärfe misst und durch die Genauigkeit und Einfachheit, mit welcher dies geschieht, die früheren Optometer übertrifft.

In einer c. 30 Cm. langen cylindrischen, mittelst Kniegelenk auf einem Stativ befestigten Röhre, an deren ocularem Ende eine mit einer Oeffnung versehene Platte angebracht ist, befindet sich eine Convexlinse von 63 Mm. Brennweite, genau im Abstande ihrer Brennweite von der Ocularöffnung. Hinter der Linse ist eine matte Glasplatte, auf welcher verkleinerte (6 M.: 63 Mm.) photographirte Schriftproben nach Snellen und für Schriftunkundige Zeichen von Spielkarten durch Transparenz sichtbar sind, durch Zahn und Trieb so verschiebbar angebracht, dass sie von der Linse bis ans Ende der Röhre bewegt werden kann. Die von den Sehproben ausgehenden Lichtstrahlen treffen, je nach der Stellung der Glasplatte, das hinter der Ocularöffnung befindliche Auge unter den verschiedensten Graden

von Convergenz und Divergenz und zwar parallel, wenn die Platte im Brennpunkte der Linse steht, divergent, wenn sie zwischen der Linse und ihren Brennpunkten, convergent, wenn sie jenseits des Brennpunktes steht. Die Grenzen sind $^1/_{20}$ Meter vor, und $^1/_{15}$ Meter hinter dem Auge.

Das Optometer wird gegen ein helles Fenster gerichtet, das Auge vor die Ocularöffnung gehalten. Durch Verschieben des Schirmes mit den Schriftzeichen wird die grösste Entfernung gesucht, in welcher glichst kleinsten Buchstaben erkannt werden: die Scala giebt ie Refraction in Meterlinsen an, und zwar, wenn das Auge im de von etwas mehr als 1 Cm. vor die Oeffnung gehalten wird, ge Glas, welches, in den vorderen Brennpunkt des Auges gezur Correction dient, also die Fernbrille. Die Scala erstreckt on + 15 bis — 20. Gleichzeitig findet man die härfe aus der kleinsten Nummer, welche gelesen wird.

r Nahepunkt ergiebt sich durch grösstmöglichste Annäherung, noch die Sehschärfe unverändert bleibt, wobei besonders die nderlichkeit der Bildgrösse des angenäherten Objectes von Vort. Sehr bequem kann man auch durch langsame Annäherung ss von Accommodation (Am) bestimmen, welches ohne Ermüür die Dauer verwendet werden darf. Daraus und aus der ille Nl ergiebt sich dann die Nahebrille Np, welche zum Arim Abstande D zu verwenden ist, nämlich:

$$Np = Nl \mp \left(\frac{1}{D} - Am\right)$$

mliche Formel, wie die von Monoyer, cf. Bericht f. 1875. eine Formel, die für die verschiedensten Zustände der Re- und Accommodation verwendbar ist.

r Bestimmung des Astigmatismus, welche mit dem Instrument gekürzt wird, dient eine an die Stelle der Ocularplatte zu seScheibe mit drehbarer Spalte und Gradeintheilung, mittelst in den beiden Hauptmeridianen nach einander die Refraction nt wird. Durch Subtraction der beiden gefundenen Werthe sich der Grad des Astigmatismus.

ss das Instrument ein sehr zweckmässiges und nützliches ist, leferent aus eigener Erfahrung bestätigen, wenngleich es noch gen Nebenpunkten vervollkommnungsbedürftig und fähig er- Seltsam ist es, dass der Erfinder über die Theorie seines Instrumentes nicht ganz im Klaren zu sein scheint.

iraud-Teulon (19) setzt in einer Besprechung des Baen Instrumentes gewisse interessante Eigenthümlichkeiten aus-

einander, welche die Combination einer Convexlinse mit dem Auge bietet in dem Falle, dass die Axen zusammenfallen und der Brennpunkt der Linse mit dem vorderen Brennpunkte des Auges zusammenfällt. In diesem Falle gelten folgende Sätze:

1) Gleichen linearen Verschiebungen des Objectes entsprechen gleiche Refractionsunterschiede. Die Verschiebung des Objectes verhält sich zu der Verschiebung des Bildes im Auge wie das Quadrat der Brennweite der Linse zum Product der beiden Brennweiten des Auges.

2) Welches auch der Abstand des Objectes sei, die Grösse des Bildes steht zur Grösse des Objectes in dem constanten Verhältnisse der vorderen Brennweite des Auges zur Brennweite der Optometerlinse.

Mit diesen Sätzen hat es unzweifelhaft seine Richtigkeit. Badal jedoch geht von einem ganz anderen Falle aus, von dem Falle nämlich, dass der Brennpunkt der Linse mit dem Knotenpunkte des Auges zusammenfällt. Er zeigt, dass in diesem Falle der Gesichtswinkel, unter welchem das vor der Linse befindliche Probeobject gesehen wird, unveränderlich ist, in welchem Abstande es sich auch vor der Linse befinden möge. Auch dies ist richtig; fälschlich aber macht Badal den Schluss, dass die Netzhautbilder von constanter Grösse seien. Dies beruht auf einem Irrthume, da bei verschiedenen Refractionszuständen der untersuchten Augen vielmehr die durch Badal's um ihre Brennweite vom Knotenpunkte entfernte Linse erzeugten Netzhautbilder von sehr ungleichen Grössen sind. Uebrigens macht Badal von dem von ihm gefundenen Principe nicht eigentlich praktische Anwendung, da die Linse seines Optometers so aufgestellt ist, dass ihr Brennpunkt nicht einmal ungefähr mit dem Knotenpunkt des Auges zusammenfallen kann, sondern mehrere Millimeter vor die Hornhaut fallen muss. Die Theorie des Instrumentes lässt sich leicht dahin ergänzen, dass, je nachdem der Brennpunkt der Optometerlinse mit dem vorderen Brennpunkte, dem Hauptpunkte oder dem Knotenpunkte des Auges zusammenfällt, der Grad der vorhandenen Ametropie sich ergiebt mit Beziehung auf den betreffenden Punkt, d. h. man findet im ersten Falle das im vorderen Brennpunkte aufgestellte Correctionsglas, im zweiten und dritten Falle das ideale im Hauptpunkte resp. Knotenpunkte aufgestellt gedachte Correctionsglas. In allen drei Fällen entsprechen gleiche Verschiebungen der Linse gleichen Refractionsunterschieden in dem angegebenen Sinne. —

Tweedy (22) beschreibt ein einfaches Instrument zur Bestimmung des Astigmatismus. Eine auf einer horizontalen

Leiste verschiebbare Strahlenfigur wird dem durch ein Convexglas kurzsichtig gemachten Auge so weit genähert, bis ein Strahl deutlich erscheint. Dann wird dasjenige concave Cylinderglas ermittelt, welches bei richtiger, durch Gradeintheilung controllirter Stellung alle Strahlen der Figur gleich deutlich macht. Also der bekannte Javal'sche Apparat auf ein Auge beschränkt. —

Snellen (24) beschreibt ein Instrument — Phakometer nennt er es —, welches dazu dient, den Brennpunkt und das Centrum von Brillengläsern zu bestimmen. Dasselbe basirt darauf, dass das durch eine Linse erzeugte reelle Bild dann eben so gross ist wie die Lichtquelle, wenn letztere um die doppelte Brennweite von der Linse absteht. Die Lichtquelle und der zum Auffangen des Bildes bestimmte Schirm werden der in der Mitte zwischen ihnen befindlichen zu untersuchenden Linse von beiden Seiten her mit gleichmässiger Geschwindigkeit so lange genähert, bis das Bild dem Objecte an Grösse genau gleich ist. Diese Bewegung wird durch eine einfache dem Herschel'schen veränderlichen Doppelprisma (cf. Bericht f. 1871. p. 157) entlehnte Vorrichtung bewirkt; eine Scala lässt die Abstände resp. die nach einfacher Formel berechnete Stärke der Linse nach metrischen Dioptrieen ablesen. Die Form der Lichtquelle, eine Gruppe von leuchtenden Punkten ist auf den Bildschirm aufgezeichnet; aus dem genauen Zusammenfallen dieser Zeichnung mit dem umgekehrten Bilde ergiebt sich die centrirte Stellung des Glases, und durch einen Zeiger wird das Centrum der Linse angegeben. Damit auch schwache Gläser ohne zu grosse Abstände geprüft werden können, ist zu beiden Seiten des zu untersuchenden Glases je eine Hülfslinse 2.75 im Abstande von 50 Mm. von einander angebracht.

Auch cylindrische Linsen können geprüft werden, wenn man in horizontaler und verticaler Richtung angeordnete Lichtpunkte anwendet. Man hat dann nur dafür zu sorgen, dass der Meridian stärkster Brechung einer Punktreihe parallel gestellt werde.

Die Scala des Instruments ist, da die Lage der Hauptpunkte der Linse in Betracht kommt, für eine bestimmte, nämlich die für Brillengläser übliche Dicke von biconvexen Linsen berechnet. —

Der Astronom O. Struve (25) hatte im Jahre 1873 über die Entdeckung eines Begleiters des Procyon Mittheilung gemacht, die Beobachtung desselben aber später nur unregelmässig und unter Umständen wiederholen können, welche ihm Zweifel an der Realität dieses Körpers und die Vermuthung aufdrängten, dass es sich um ein in einer Unvollkommenheit des Auges bedingtes Nebenbild handelu

könne. Bemerkenswerth war es, dass von einem anderen Beobachter das schwache Nebenbild in ganz übereinstimmender Lage gesehen worden war. Während Struve seitdem an einigen anderen sehr hellen Sternen ein Nebenbild im Fernrohr horizontal nach rechts gelegen (mit dem rechten Auge gesehen) mehrmals wahrnehmen konnte, suchte er es zu anderen Zeiten unter anscheinend gleichen Bedingungen vergeblich. Jedenfalls hat man alle Ursache, auf eine solche Quelle von Täuschungen aufmerksam zu sein.

J. Bernstein (26) schliesst an diese Mittheilung folgende Bemerkung: »Ich glaube, dass eine solche Täuschung möglich ist und sich durch eine schon bekannte Erscheinung erklären würde. Von Coccius und Becker ist schon beobachtet, dass eine Lichtflamme, im Dunkeln seitwärts gesehen, ein zweites Bild auf der anderen Seite des Gesichtsfeldes erzeugt. Es ist schwer zu sehen, aber ich habe auch einmal Versuche der Art gemacht und es deutlich bemerkt. Ich habe auch damals die Erscheinung im Fernrohr mit halbverdunkeltem Gesichtsfelde wahrgenommen. Es erklärt sich durch die Spiegelung von der vorderen Hornhautfläche, die einen Hohlspiegel bildet und ein zweites Bild des direct gesehenen Netzhautbildes erzeugt. Nun sollte eigentlich das Reflexbild mit dem gesehenen Object zusammenfallen, wenn wir dieses direct fixiren. Aber das wird in keinem Auge genau der Fall sein, weil die optische Axe des Auges nicht durch die Stelle des deutlichsten Sehens hindurchgeht. Es kann daher ganz in der Nähe des ersten Bildes durch Reflex von der Hornhaut ein zweites entstehen, freilich ein sehr schwaches, aber für empfindliche Augen vielleicht nicht unmerklich.« —

Die Einführung des Metermasses zur Bezeichnung dioptrischer Werthe in der Ophthalmologie ist auf dem internationalen ophthalmologischen Congress von New-York noch einmal durch eine Einsendung des Referenten (27) zur Sprache gebracht worden, da es eine Sitzung des nämlichen Congresses war, in welcher im Jahre 1867 die Angelegenheit zum ersten Male zur Sprache kam, und der Plan zur Regelung gefasst wurde. Es schien um so mehr wünschenswerth, dass der Congress in irgend einer Form von der mittlerweile durch allgemeines Uebereinkommen eingetretenen factischen Lösung der Frage Act nehme, als dem Londoner Congress von 1872 ein anderweitiges Project vorgelegt worden war. Nach dem Protokoll scheint man in New-York die Annahme des Meterlinsensystems als vollzogene Thatsache anerkannt zu haben, ohne eine weitere gemeinsame Kundgebung für nöthig zu halten. Die beiden die Frage betreffenden Aufsätze amerikanischer Autoren (33 und 34)

sind dem Referenten nicht zugänglich, doch scheint es nach weiteren Nachrichten, als wenn auch die amerikanischen Augenärzte das metrische System bereits in Gebrauch gezogen haben. Dass in der alten Welt die Ueberführung in die Praxis Fortschritte gemacht hat, beweisen die oben citirten Arbeiten. Landolt (28) giebt in bekannter geschickter Weise eine ausführliche Darstellung, wie die neuen Grundsätze in Anwendung zu bringen und die kleinen erforderlichen Rechnungen in bequemer Weise auszuführen sind; er hat auch ein Refractionsophthalmoskop mit metrischen Gläsern construirt. In ähnlicher Weise bespricht Emmert (29) den Gegenstand referirend; ebenso ganz kurz Juda (32). Die Aufsätze von v. Hasner (30) und Schenkl (31) waren dem Referenten nicht zugänglich. v. Hasner ist, wie aus einem Auszuge hervorgeht, und wie schon von früher her bekannt ist (s. Bericht f. 1875. p. 81), gegen die Annahme der Meterlinsen. —

Accommodation.

1) Hulke, J. W., A calendar of papers on the apparatus of accommodation contained in the libraries of the royal society, the royal college of surgeons of England, and the royal medical and chirurgical society, down to the year 1873 Ophth. Hosp. Rep. VIII. p. 560—595.
2) Poulain, L. V., Étude sur l'accommodation de l'oeil. 31 pp. Paris. G. Masson.
3) Colin, La question de l'adaptation et les questions qui s'y rattachent sont-elles resolues? Gaz. des hôp. p. 49—50.
4) Doerinckel, W., Ueber die Abnahme der Accommodationsbreite in verschiedenen Stadien der Presbyopie. Inaug.-Diss. Marburg.
5) Clarapède, Tableaux synoptiques de la presbyopie à tous les âges. Paris. A. Delahaye.
6) Mauthner, Optische Fehler etc. p. 235, 261.
7) Arlt, Ueber die Ursachen und die Entstehung der Kurzsichtigkeit. 77 pp. Mit 2 Tafeln. Wien, W. Braumüller.
8) Hjort, Die Ciliarfortsätze während der Accommodation. Ein Fall von totaler acquirirter Irideremie. Klin. Monatsbl. f. Augenh. p. 205—223.
9) Bäuerlein, A., Zur Accommodation des menschlichen Auges. 55 pp. Würzburg.
10) Weber, H., Ueber Calabar und seine therapeutische Anwendung. Arch. f. Ophth. XXII. 4. p. 215—232.
11) Loring, E., Remarks on the ciliary muscle. Report of the fifth intern. ophth. Congress. p. 243—250.
12) Drouin, A., Note pour démontrer qu'il n'y a pas de rapport direct entre l'état d'accommodation de l'oeil et le diamètre de la pupille. Gaz. méd. de Paris. Nr. 28.
13) Badal, Contribution à l'étude de l'accommodation de l'oeil aux distances.

Mesure des cercles de diffusion. Gazette médic. de Paris. Nr. 20. p. 203. S. oben p. 108.

14) Krenchel, V., Om Wirkningen af Muskarin på Pupillen og akkommodationen. Hosp. Tidenden. R. 2. I. p. 145. (Dänisch.)

15) Block, W., Willkürliches Unterdrücken eines Strabismus divergens durch starke Anspannung der Accommodation. Klin. Monatsbl. f. Augenh. p. 155—157.

Hulke (1) hat die dankenswerthe Arbeit unternommen, von allen ihm in den Londoner Bibliotheken zugänglichen den Mechanismus der Accommodation betreffenden Arbeiten eine genaue und sorgfältige Inhaltsangabe anzufertigen. Wir erfahren daraus die Ansichten zahlreicher Autoren über die wichtige Frage von Kepler bis Helmholtz, von 1611 bis 1873. Wenn auch zur Vollständigkeit noch Manches fehlt, so wird Jeder, der sich mit der Frage beschäftigt, eine grosse Erleichterung der Arbeit in Hulke's Zusammenstellung finden. —

Ueber die Accommodationslinie s. oben p. 104. Krüss. —

Colin (3) bezweifelt die Richtigkeit der jetzt geltenden Accommodationstheorie und meint, dass ausser den Veränderungen der Linse noch Veränderungen in der Form des Auges bei der Accommodation mitwirken. Was er dafür beibringt, enthält nichts Erwähnenswerthes. —

Doerinckel (4) bestimmte bei 29 Individuen im Alter von 43 bis 70 Jahren die Accommodationsbreite und giebt das nackte Verzeichniss der Zahlen, ohne Versuch ein allgemeineres Resultat daraus zu gewinnen. —

Das Vorhandensein von Accommodation bei Aphakie bestreitet Mauthner entschieden (6 p. 235—239) nach Versuchen, die er mit den Burchardt'schen Punktproben anstellte und nach der ophthalmoskopischen Untersuchung, welche er für besonders entscheidend hält. —

Derselbe (p. 261) erwähnt eines Falles von Myopie durch Luxation der Linse. Im rechten Auge eines 9jährigen Mädchens war die Linse am oberen Theile der hinteren Hornhautwand angewachsen; nach der Extraction corrigirte $+ \frac{1}{4''}$. Im linken Auge ist die Linse etwas nach oben luxirt, die Zonula in der unteren Hälfte defect, die Iris oben vorgedrängt, unten schlotternd. Mit $- {}^1/_8$ ist S fast ${}^{10}/_{50}$.

Auch ein Fall von traumatischer Luxation der Linse, welche vorhandene Myopie steigert, bestätigt von Neuem die Helmholtz'sche Auffassung des Accommodationsmechanismus. —

Arlt (7) hat in seinem neuesten Werke über die Entstehung der Kurzsichtigkeit seine Ansicht über den Accommodationsmecha-

nismus zusammengefasst (§. 11). Seine ehemalige Meinung, dass die Accommodation des Auges für verschiedene Entfernungen durch die äusseren Augenmuskeln bewirkt werde, hat er gegenüber der neueren Lehre längst verlassen, aber nicht in allen Punkten hält er die letztere für sicher und abgeschlossen. Insbesondere die Frage, nach dem Mechanismus, mittelst dessen der Ciliarmuskel Erschlaffung der Zonula und dadurch Einstellung für die Nähe zu Stande bringt, hält er für nicht genügend erledigt. Seine Untersuchung geht von genauen anatomischen Betrachtungen aus, insbesondere von den von Iwanoff entdeckten Verschiedenheiten, welche der Ciliarmuskel in Augen verschiedener Refraction zeigt. Eine Anzahl von Ciliarmuskel-Durchschnitten bei Refractionsanomalieen verschiedener Grade, welche nach Sattler's Zeichnung wiedergegeben werden, bestätigen Iwanoff's Angaben auf's Bestimmteste. Arlt findet, dass die viel stärkere Entwickelung der Circularfasern bei H, der Meridionalfasern bei M, verglichen mit dem mittleren Verhalten bei E deutlich auf eine verschiedene Function dieser Fasergruppen hinweisen. Die negative Einstellung sei nicht absolut zu negiren. Eine doppelte Innervation des Ciliarmuskels sei zwar nicht erwiesen, allein Verschiedenes scheine dafür zu sprechen.

Dass die Circularfasern durch Einwärtsschiebung der peripheren Befestigung der Zonula ciliaris gegen den Linsenrand Erschlaffung derselben und Accommodation für die Nähe bewirke, gilt Arlt als ausgemacht, dagegen scheinen ihm die Meridionalfasern nicht die gleiche Wirkung wie die Ringfasern haben zu können. Sie retrahiren einerseits die Ciliarinsertion der Iris, ziehen andrerseits den vorderen Choroidealabschnitt sammt der Netzhaut nach vorn und verschieben den peripheren Ansatz der Zonula nach vorn. Trotz dieser letzteren Angabe spricht A. die Vermuthung aus (p. 59), dass die Wirkung der Meridionalfasern nicht in Abspannung, sondern vielmehr in Anspannung der Zonula und Abplattung der Linse bestehe, dass mithin Circular- und Meridionalfasern im entgegengesetzten Sinne wirken und verschiedene Innervation besitzen, erstere, der Accommodation für die Nähe dienende, vom Oculomotorius, letztere, der Accommodation für die Ferne dienende, vom Sympathicus.

Arlt ist der Meinung, der während des Schlafes eintretende Ruhezustand der Accommodation bestehe darin, dass nach Analogie mit anderen Sphincteren, besonders dem Sphincter iridis die Ringfasern ad summum contrahirt, die Längs- und Radiärfasern dagegen entspannt seien. Die Linse kehre dann in ihren Ruhezustand zurück und bewahre dadurch ihre Expansionstendenz. Durch Beobachtungen

von Förster und Coccius hält Arlt es für erwiesen, dass Atropin nur die Circularfasern lähme, dagegen die meridionalen Fasern trotz voller Atropinwirkung in Thätigkeit bleiben. —

Hjort (8) hatte Gelegenheit in einem Falle von totaler acquirirter Irideremie mit normaler Sehschärfe und einer Accommodationsbreite $^1/_6$ entscheidende Beobachtungen über das bisher streitig gewesene Verhalten der Ciliarfortsätze während der Accommodation anzustellen. O. Becker hatte an albinotischen Augen die Ciliarfortsätze bei der Accommodation für die Nähe zurücktreten, Coccius an iridectomirten Augen sie im Gegentheil gegen die Pupille hin vortreten sehen. v. Graefe hatte früher bei Aniridie keine Veränderung der Ciliarfortsätze wahrnehmen können. Hjort nun fand in seinem für die Beobachtung sehr günstige Bedingungen bietenden Falle, dass bei der Accommodation für die Nähe die Ciliarfortsätze gegen die Augenaxe hin vorrückten, und etwas anzuschwellen schienen, wodurch Coccius' Beobachtung bestätigt werde. Er fand ferner, wie O. Becker, dass gleichzeitig der schwarze Linsenrand breiter wurde. In dem Abstande zwischen Linsenrand und Spitze der Ciliarfortsätze konnte keine Aenderung wahrgenommen, wohl aber eine Vergrösserung des Abstandes zwischen Linsenrand und Scleralrand, um so viel als die Ciliarfortsätze nach vorn traten. Damit ist also die Verkleinerung der Linsenperipherie direct beobachtet worden. Diese Veränderungen gingen während eines zwar kleinen, aber doch merkbaren Zeitraumes vor sich, sowohl beim Eintreten als beim Verschwinden.

Besonders nach Calabareinwirkung waren die genannten Veränderungen überraschend deutlich. Die Untersuchung im durchfallenden, wie im focalen Lichte mit Hülfe der Brücke'schen Loupe liess keinen Zweifel übrig. Nach Atropineinwirkung, welche den Fernpunkt von 28 auf 36″ hinausrückte, zeigten sich die Ciliarfortsätze vielleicht etwas zurücktretend.

Gegenüber den an Albinos gewonnenen Ergebnissen Becker's ist es von Wichtigkeit, dass Hjort seine Beobachtungen an zwei Albinos vollkommen bestätigen konnte, namentlich wieder nach Anwendung von Calabarextract. Durch diese Beobachtungen findet Hjort die gegenwärtig ziemlich allgemein anerkannte Hypothese von Helmholtz über den Accommodationsmechanismus vollkommen bestätigt. Während der Contraction des Ciliarmuskels wurden durch dieselbe die Ciliarfortsätze nach einwärts gegen die Augenaxen hin und etwas nach vorne gerückt und schwellen wahrscheinlich gleichzeitig etwas an. »Hiedurch wird die Zonula nach einwärts ge-

zogen, ohne dass sie dadurch entspannt oder gestreckt wird, weil im nämlichen Augenblick die Linse, ihrer Elasticität zufolge, sich vorzüglich nach vorn krümmt, wodurch ihr Rand stumpfer wird, ihre Peripherie sich concentrisch verkleinert.« —

Auch Bäuerlein (9) fand Gelegenheit, an einer grösseren Anzahl Albinos (8) und an iridectomirten Augen die Stellung der Ciliarfortsätze in den verschiedenen Acten der Accommodation zu studiren. Die Ergebnisse sind im Wesentlichen die gleichen wie die Hjort's. Zu keiner Zeit findet directe Berührung der Ciliarfortsätze mit dem Linsenrande statt, was B. für den Ruhezustand zum Ueberfluss noch an einigen 40 frisch untersuchten Leichenaugen feststellte. Bei der Accommodation für die Nähe rücken die Ciliarfortsätze deutlich gegen die Augenaxe vor und treten mit Nachlass derselben wieder zurück. Der Abstand der Firsten von dem dunkler und breiter werdenden Linsenrande vergrössert sich bei der Naheeinstellung noch um etwas, indem das gleichzeitig erfolgende Zurückweichen des Linsenrandes stärker ist als das Vortreten der Fortsätze. Eine Schwellung der Fortsätze stellt B. mit Bestimmtheit in Abrede, daher dieselben bei der Accommodation keine active Rolle spielen, sondern lediglich die Function eines secernirenden Organs üben sollen. Bezüglich der Schnelligkeit, mit der die einzelnen Accommodationsacte sich vollenden, bestätigt Bäuerlein, was Coccius aus den Veränderungen der Linsenbilder gefunden hatte, nämlich dass die Accommodation für die Nähe rascher vor sich geht als für die Ferne. »Mit unglaublicher Raschheit und Gleichmässigkeit« ändert sich beim Nahesehen das Aussehen des Linsenrandes. Das Breiterwerden desselben war das Werk eines Augenblicks.« Die umgekehrte Veränderung bei der Einstellung für die Ferne erfolgt nicht ganz so rasch. —

A. Weber (10) sah wiederholt an iridectomirten Augen nach Calabaranwendung die Ciliarfortsätze »nicht nur weit hervorrücken, sondern auch so mächtig anschwellen, dass sie sich in dem Zwischenraume des Coloboms nach aussen umschlagen und so über das Niveau der Irisfläche hervorwölben«. »Dass die Turgescenz nicht die einzige Ursache des Sichtbarwerdens resp. des deutlichen Hervortretens der Ciliarfortsätze ist, sondern dass ein wirkliches Vorrücken derselben statt hat« erkannte W. in einem Falle daran, dass die Zonulafasern, welche man vor der Calabaranwendung vom Linsenrande nach hinten streichen sah, nach derselben nach vorne gegen die über die Iris umgeschlagenen Ciliarfortsätze verlaufen sah.

Selbst bei stärkster Calabarwirkung sah Weber den Zonular-

raum nicht breiter werden, weil in demselben Masse als der Ciliarkörper vortritt, der Linsenrand sich gegen das Centrum der Pupille hin zurückzieht. An einem Auge dagegen, dessen Linse verletzt und in dem ein Stück Iris ausgerissen war, sah man nach Calabarwirkung die angeschwollenen und hervorgezogenen Ciliarfortsätze dem Linsenäquator sich nähern und ihn zum Theil bedecken, was sich daraus erklärt, dass bei eröffneter Kapsel mit der Entspannung der Zonula keine Veränderung der Linsenform stattfindet. —

Loring (11) macht auf die Widersprüche aufmerksam, welche, seit Iwanoff die ungleiche Entwickelung des Ciliarmuskels in Augen verschiedener Refraction entdeckt hat, in den Ansichten über die Wirkung dieses Muskels hervorgetreten sind. Warum, fragt er, hypertrophirt der Ciliarmuskel im myopischen Auge, wo doch die Ansprüche an die Accommodation so gering sind? Und wenn, wie Einige meinen, die Meridionalfasern nur dazu dienen, nach erfolgter Accommodation für die Nähe, die Einstellung für die Ferne zurückzuführen, wie kommt es, dass für diese Thätigkeit bei Myopen eine so starke Faserentwickelung besteht, während die Circularfasern, welche die Einstellung für die Nähe besorgen sollen, fast fehlen? Loring glaubt die Verschiedenheiten in der Form und im Bau des Ciliarmuskels auf mechanische Bedingungen zurückführen zu können. Die Ausdehnung der Membranen des myopischen Bulbus hat Verlängerung des Ciliarmuskels, Zurückziehung und Abstumpfung des in das Innere vorspringenden Theiles zur Folge. Durch die allseitige Dehnung der Zonula wird ein schwacher constanter Zug auf den Muskel geübt und derselbe erhält dadurch die Tendenz sich auseinander zu ziehen (to draw apart) und an Umfang zuzunehmen. Das Verschwinden der Circularfasern erklärt L. dadurch, dass durch den Zug nach hinten die Maschen des von ihnen gebildeten Netzwerkes in der Richtung von vorne nach hinten verlängert werden, so dass auf dem Querschnitt die Fasern die Längsrichtung zu haben scheinen. Im hyperopischen Auge findet das Umgekehrte statt. Durch die grösseren Anforderungen an die Accommodation hypertrophirt der Muskel und wird mehr und mehr nach vorn getrieben. Dabei ist er, da keine Dehnung stattfindet, mehr compact und viele von den radiären und meridionalen Fasern gehen in eine solche Richtung über, dass sie auf dem Durchschnitt den Anschein gewähren, als sei die Masse der Circularfasern vermehrt.

Dass der Ciliarmuskel auf die Choroidea und sogar ihren hinteren Abschnitt, einen Zug ausübt, hält L. für ganz unerwiesen und auf Grund der neuesten Angaben Iwanoff's für unwahrscheinlich. —

Drouin (12) läugnet jede Mitwirkung der Iris bei der Accommodation und glaubt bewiesen zu haben, dass die gleichzeitig mit der Accommodation für die Nähe erfolgende Verengerung der Pupille nur durch Beleuchtungsdifferenzen bedingt sei (s. unter Irisbewegung). —

Badal (13) scheint einer kurzen Notiz zufolge der Iris eine wichtigere Rolle bei der Accommodation zuzuschreiben, als seit Helmholtz angenommen wird. —

Ueber die Innervation der Accommodation und den Zusammenhang mit der Convergenz s. Priestley Smith unter Augenbewegung und Motilitätsstörungen. —

Ueber die ausnahmsweise Abhängigkeit der Accommodation vom Nervus abducens s. unter Irisbewegung (Sichel). —

[Schmiedeberg und Koppe hatten unter anderen Wirkungen des Muscarins, des von ihnen im Fliegenschwamm gefundenen Stoffes, auch einen sehr ausgesprochenen Accommodationskrampf und bei stärkerer Einwirkung deutliche Myosis angegeben. Um dieses näher zu studiren machte Krenchel (14) bei Donders Versuche an sich selbst und an Collegen, indem er nach Einträufelung von Muscarinlösung in den Conjunctivalsack in kurzen Zwischenräumen Nahepunkt, Fernpunkt und Pupillendurchmesser bestimmte. Das Resultat war, dass Muscarin, ebenso wie Physostigmin, Myose und Accommodationskrampf verursacht, jedoch mit folgenden Verschiedenheiten.

Physostigmin verursacht immer zuerst Myose und erst in stärkerer Dosis Accommodationskrampf; Muscarin dagegen immer zuerst und bei einigen Personen bloss Accommodationskrampf und erst später Myose, welche aber 4—6 Mal so lange andauert als ersterer.

Die Wirkung des Physostigmins auf die Accommodation beginnt mit Annäherung des Nahepunktes, wodurch also die Accommodationsbreite vergrössert wird, erst bei stärkerer Wirkung wird auch der Fernpunkt näher gerückt, also entsteht Krampf. Das Muscarin dagegen bewirkt immer zuerst Krampf und erst bei grösserer Dosis Annäherung des Nahepunktes, welche jedoch in optischem Werthe nicht die Grösse des Krampfes erreicht, so dass das Resultat in allen Fällen in Verkleinerung der Accommodationsbreite besteht.

Für diese Wirkungen des Muscarins auf das Auge giebt es gegenwärtig keine Anwendung in der Therapie. — L. Krohn.]

Als ein Seitenstück zu dem Unterdrücken des Strabismus convergens durch Unterlassen der Accommodation für die Nähe, schildert Block (15) einen Fall, in welchem Strabismus divergens

durch starke Anspannung der Accommodation unterdrückt wurde. Der Fall betraf einen jungen Mann, dessen linkes Auge emmetropisch und von sehr guter Sehschärfe war, dessen rechtes durch Nichtgebrauch amblyopisches Auge beim Blick in die Ferne um 8 Mm., beim Nahesehen um 4 Mm. nach aussen schielte, der jedoch im Stande war, in kosmetischer Absicht die Ablenkung zu corrigiren und für jede Entfernung richtig zu convergiren. Dies geschah auf Kosten des Deutlichsehens durch zu starke Accommodationsanspannung. Um auf 15′ binocular scharf zu sehen, ist — $^1/_6$ erforderlich; für 10″ Abstand nur — $^1/_{10}$. Als nach einseitiger Tenotomie des Externus noch eine Divergenz von 4 Mm., resp. für 10″ Abstand von 3 Mm., geblieben war, brauchte Patient zum Scharfsehen bei Convergenz auf 15 Fuss nur — $^1/_{12}$ für 10″ nur — $^1/_{20}$. Nach der Tenotomie am zweiten Auge genügte — $^1/_{30}$ zum Scharfsehen bei paralleler Blickrichtung, eine dritte Tenotomie beseitigte jede Spur des Strabismus. Die Fähigkeit, durch starke Accommodationsanstrengung die Augenstellung zu beeinflussen behielt Patient. Wenn er, das schärfere Auge geradeaus richtend, mit dem schwächeren um 4 Mm. einwärts schielt, so muss zum Scharfsehen das erstere Auge mit — $^1/_5$ versehen werden. —

Sehfeld *).

1) Königshöfer, O., Das Distinctionsvermögen der peripheren Theile der Netzhaut s. im folgenden Abschnitte.
2) Regéczy, E., Ueber das periphere Sehen. Orvosi Hetilap. Nr. 22, 26.
3) Schneller, Ergänzungen zu den Studien über das Blickfeld. S. Augenbewegungen.
4) Schweigger, Hemiopie und Sehnervenleiden. Archiv f. Ophthalm. XXII, 3. p. 276—323. (Daraus hier nur p. 281—284.)
5) Mauthner, Vorlesungen über optische Fehler. p. 503—520. (Gesichtsfeld bei Ametropie s. unter Refractionsanomalieen.)

Schweigger (4) hat bei seinen Untersuchungen über Gesichtsfelddefecte den von Förster u. A. gefundenen Umstand bestätigt, dass das normale Gesichtsfeld an der medialen Seite etwa 60° nach innen vom Fixirpunkt seine Grenze findet — dass dies aber nur bei der gewöhnlichen Untersuchungsmethode der Fall ist, wenn man nämlich weisse Papierstückchen von 5—10 Mm. Seite am Perimeter anwendet. — Dass auch an der medialen Seite die Lichtempfindung sich eben so weit erstreckt, als an der äusseren, weist Schweigger

*) Von hier an referirt Prof. Aubert.

dadurch nach, dass er das Bild einer Lichtflamme, welches von einer an die Nasenseite gehaltenen Glasplatte reflectirt wird, auf die äusserste Grenze des Gesichtsfeldes fallen lässt — und ausserdem mittelst des Perimeters, indem er dasselbe in einem verdunkelten Zimmer aufstellt, ein Licht etwas hinter dem zu untersuchenden Auge placirt, dasselbe auf den Nullpunkt des Gradbogens richten lässt, und nun über den Nasenrücken hinweg mit einem planen Augenspiegel das Auge beleuchtet. Er überzeugte sich dabei, dass bis an die äusserste Grenze, soweit es überhaupt noch möglich ist, die Pupille des untersuchten Auges leuchten zu sehen, auch Lichtempfindung vorhanden ist. —

Gesichtsempfindungen.

1) Trannin, Photometrische Messungen in den verschiedenen Theilen des Spectrum. — Referat in den »Beiblättern zu den Annalen der Physik und Chemie«. Bd. 1. Stück 2. 1877. p. 106—108 aus dem Journal de physique. T. V. p. 297. October 1876.
2) W. von Bezold, Ueber die Vergleichung von Pigmentfarben mit Spectralfarben. Sitzungsberichte der Münchener Akademie. Mathem. Physik. Classe. Bd. 6. p. 30—34 und Poggendorff's Annalen. Bd. 158. p. 165—169.
3) —, Eine neue Methode der Farbenmischung. Sitzungsber. d. M. A. ibid. Poggendorff's Ann. ibid. p. 606–612.
4) Lavaud de Lestrade (de Clermont), Procédé simple de recomposition des couleurs du spectre solaire au moyen d'un miroir tournant. — Association Française, congrès de Clermont-Ferraud; Revue scientifique. T. XVIII. (deuxième sér. T. XI.) p. 523.
5) Riccò, Hannibal, Ueber die Farbenwahrnehmung. v. Graefe's Archiv f. Ophthalm. XXII, 1. p. 282–291. (Schon im Jahresbericht pro 1875. p. 93 referirt.)
6) Dobrowolsky und Gaine, Ueber die Sehschärfe an der Peripherie der Netzhaut. Pflüger's Archiv für Physiologie. XII. p. 411—432.
7) Dobrowolsky, Ueber die Lichtempfindlichkeit auf der Peripherie der Netzhaut. ibid. p. 432—440.
8) Derselbe, Ueber die Empfindlichkeit des Auges gegen die Lichtintensität der Farben im Centrum aud auf der Peripherie der Netzhaut. ibid p. 441—471. (Ueber diese 3 Aufsätze ist im Jahresbericht pro 1875. p. 89. p. 100 u. p. 108 referirt.)
9) Landolt, Versuche über Farbenperception bei minimaler Beleuchtung und zunehmender Adaptation. Mitgetheilt in Aubert's Physiol. Optik. Graefe und Saemisch's Handbuch II, 2. p. 535.
10) Plateau, M. J., Sur les couleurs accidentelles ou subjectives. Deuxième note. Bulletin de l'Académie de Belgique 2me sér. T. 42. Nr. 9, 10 et 11. Separatabdruck 66 Seiten. (Fortsetzung von Jahresbericht 1875. p. 85.)

11) Raehlmann, E., Ueber den Daltonismus und die Young'sche Farbentheorie. Archiv f. Ophthalm. XXII. 1. p. 29—64.
12) Riccò, A., Studio di un caso di daltonismo. Annali di Ottalm. V. p. 59—94.
13) —, Imagini entottiche. Annali di Ottalm. V. p. 387—402.
14) Stilling, Dr. J., Beiträge zur Lehre von den Farbenempfindungen. III und IV. Ausserordentliche Beilagehefte zu den Klinischen Monatsblättern für Augenheilkunde. XIV. Jahrgang. 46 Seiten und 11 Seiten. (Daraus III. p. 37—46. Theoretische Aphorismen und IV. p. 8—11. Zur Diagnostik der Farbenblindheit.)
15) Favre, A., De la dyschromatopsie dans ses rapports avec la navigation. Marseille. Ann. d'Ocul. T. 75. p. 172.
16) Féris, Du Daltonisme dans ses rupports avec la navigation. Broch. in 8°. 32 Seiten. Paris 1876 und Lyon médical. Juillet. p. 461. (Auszug in Annales d'Oculistique. T. 76. p. 79, wonach Féris darauf hinweist, dass in vielen Fällen von Zusammenstossen der Schiffe der Daltonismus die eigentliche Ursache des Unglücks gewesen sei.)
17) Bertier, T., Du daltonisme et plus spécialement de la dyschromatopsie acquise. 44 pages. Thèse de Paris.
18) Sartisson, Farbenblindheit und Eisenbahndienst. St. Petersburger med. Wochenschr. 38. p. 4.
19) Sous, G., Də la sensation des couleurs dans l'atrophie progressive de la papille. Bordeaux médical. Nr. 14. p. 106.
20) Königshöfer, Oscar, Das Distinctionsvermögen der peripheren Theile der Netzhaut. Inaug.-Diss. Erlangen. 32 pp.
21) Posch, A., Ueber Sehschärfe und Beleuchtung. Mit 6 Tafeln. Archiv f. Augen- u. Ohrenheilk. V. 1. p. 14—50.
22) Schmidt-Rimpler, Vorlegung eines Apparates zur Bestimmung des Lichtsinns. Tageblatt der 49sten Naturforscherversammlung. Nr. 8. Hamburg. p. 119. (Der Apparat ist in dem Referat über die folgende Nummer beschrieben.)
23) Carp, E., Ueber die Abnahme der Sehschärfe bei abnehmender Beleuchtung nebst Mittheilung einer neuen Methode den Lichtsinn zu messen. Inaug.-Diss. Marburg.
24) Doerinckel, Ueber die Abnahme der Sehschärfe bei abnehmender Beleuchtung. Inaug.-Diss. Marburg. p. 10—23. (Supplement zu Carp in Bezug auf Personen über 43 Jahre.)
25) Helmholtz, Optisches über Malerei. Populäre wissenschaftliche Vorträge. Drittes Heft. 1876. p. 57—97.
26) Hering, Ewald, Zur Lehre von den Beziehungen zwischen Leib und Seele. I. Ueber Fechner's psychophysisches Gesetz. Wiener Akademie-Berichte. Bd. 72. Abth. III. Decemberheft. 1875. p. 310—349.
27) Boll, Franz, Zur Anatomie und Physiologie der Retina. Berliner Academie-Berichte. (Sitzung vom 23. November.) p. 783—787 und Atti della R. Academia dei Lincei Anno 274. Serie serza. Vol. I. Fasc. 1°. Decembre. p. 36.

Die Methode Trannin's (1) zur Vergleichung der Intensitäten verschiedener Lichtstrahlen von gleicher Wellenlänge besteht darin, dass die von zwei Lichtquellen stammenden über einander entwor-

fenen Spectren so polarisirt werden, dass die sich deckenden Theile derselben von zwei Systemen Interferenzstreifen durchzogen werden, und dass, wenn diese vollkommen verschwinden, die Intensität der beiden Lichtquellen gleich ist. Das Auge hat also nur das Verschwinden der Interferenzstreifen zu beobachten. Trannin hat gefunden, dass die Genauigkeit der Beobachtung vom Roth zum Gelb zunimmt und nach dem Violett hin wieder abnimmt, dass ferner mit der Intensität sich die Empfindlichkeit ändert, so dass es wahrscheinlich für jede Strahlengattung eine bestimmte Intensität giebt, der eine genaueste Einstellung entspricht.

Der Apparat Trannin's besteht aus 2 kleinen total reflectirenden Prismen, welche die Strahlen der beiden Lichtquellen auf die obere und untere Hälfte des Spaltes des Collimators eines Spectralapparates werfen — einem Foucault'schen Prisma, welches das aus dem Collimator austretende Strahlenbündel in einer Horizontalebene polarisirt, — einer parallel der Hauptaxe geschnittenen Quarzplatte, welche einen beträchtlichen Gangunterschied zwischen den sich bildenden ordinären und extraordinären Strahlen erzeugt — und einem Wollaston'schen Prisma, welches alle Lichtschwingungen in zwei zu einander senkrechten Ebenen anordnet und ausserdem die Bilder einer jeden der beiden Spalthälften, die sich im Focus des Beobachtungsfernrohres bilden sollen, verdoppelt. Es treten also 4 von Interferenzstreifen durchzogene Spectren auf, von denen je zwei horizontal, je zwei vertikal polarisirt sind, und welche sich zum Theil decken: dieser Theil ist daher von 2 Systemen Interferenzstreifen durchzogen, wenn die Lichtquellen einander nicht gleich sind. Durch Annäherung oder Entfernung der einen Lichtquelle, oder durch Einschalten eines Foucault'schen Prismas zwischen das Wollaston'sche und das dispergirende Prisma erreicht man es, dass die Interferenzstreifen verschwinden, und bestimmt daraus das Verhältniss der Intensität der beiden Lichtquellen zu einander. —

von Bezold (2) benutzt im Anschlusse an Vierordt's Vorschlag, Pigment- und Spectralfarben zu mischen den Spectralapparat zur Bestimmung des Farbentones eines Pigmentes, indem er an Stelle der Scala im Scalenfernrohre einen Schlitz in schwarzem Papiere und dahinter die zu untersuchende passend beleuchtete Pigmentfläche anbringt und das Bild des farbigen Schlitzes so reflectiren lässt, dass es unmittelbar unter dem Spectrum erscheint und nun den farbigen Schlitz so lange verschiebt, bis sein Spiegelbild an derjenigen Stelle des prismatischen Spectrums erscheint, welcher es im Farbentone am meisten gleicht. Durch Zumischung von Weiss kann auch die Nüance

(Reinheit) der prismatischen Farben geändert und diese mit Pigmenten, welche Weiss enthalten, vergleichbar gemacht werden, desgleichen durch Beschatten des Weiss die Intensität der Pigmentfarbe (Helligkeit) bestimmt werden. Das Nähere ist im Original nachzusehen. —

In (3) giebt von Bezold eine neue Methode an, die wahre Mischfarbe zweier Farben durch Farbstoffe wiederzugeben, welche auf dem Uebereinanderschieben der mit Hülfe eines achromatisirten Kalkspathprisma erhaltenen Doppelbilder von zwei Pigmentflächen beruht. Eine innen geschwärzte Röhre ist unten durch eine Platte mit vier quadratischen Oeffnungen geschlossen und enthält in ihrem oberen Theile ein Kalkspathprisma, welches nach oben und unten verschiebbar und so orientirt ist, dass acht quadratische Oeffnungen erscheinen: $\begin{matrix} A\,A'\,B\,B' \\ C\,C'\,D\,D' \end{matrix}$; wird das Prisma so eingestellt, dass A′ und B zur Deckung kommen und legt man unter A und B zwei verschieden gefärbte Flächen, so erhält man in A′B die Mischung, und hat in A und B′ die Componenten der Mischfarbe vor sich. Dieser Mischfarbe macht man eine unter C und D gelegene Farbe gleich, indem man ein Pigment von dieser Farbe aussucht oder durch Auftragen von Farbe mittelst des Pinsels eine vollkommene Uebereinstimmung von C mit A′ + B herbeizuführen sucht. Auf diese Weise gewinnt man eine das Gesetz der Farbenmischung versinnlichende Farbentafel. Die Helligkeit der Mischfarbe ist das arithmetische Mittel aus den Helligkeiten der Componenten. Man kann eine Mischfarbe von doppelter Helligkeit erhalten, wenn man die Oeffnung C durch einen Schieber verschliesst, auch den Apparat zur Erzeugung verschiedener Helligkeitsgrade der Mischungen bei gleichbleibendem Ton und Nüance benutzen, worüber das Original nachzusehen ist. —

Lavaud de Lestrade (4) lässt das Sonnenspectrum von einem Spiegel auf einen Schirm oder eine Wand reflectiren und setzt den Spiegel in Rotation: indem die Farben sich decken, erscheint auf dem Schirm ein vollständig weisser Lichtstreifen. Durch Einschalten eines Diaphragmas mit rechtwinkliger Oeffnung zwischen Spiegel und Prisma, an welchem bewegliche Schirme zum Abblenden gewisser Farben angebracht sind, kann man mit grösster Leichtigkeit verschiedene Farbenmischungen hervorbringen. —

An der Wand eines verdunkelten Zimmers auf schwarzem Sammt angebrachte farbige Quadrate von 2 Mm. Seite konnte Landolt (9) unmittelbar nach dem Eintreten in das Zimmer gar nicht sehen — dann erscheinen gelb und grau als helle Punkte, dann die gelben

Quadrate als gelb, darauf die grünen grünlich — demnächst die rothen Quadrate unbestimmt dunkel, dann braun-roth, endlich roth — noch später erst sind die blauen und zuletzt die violetten zu erkennen.

Kleine blaue Quadrate auf schwarzem Grunde erschienen Landolt bei herabgesetzter Beleuchtung deutlicher, wenn sie indirect gesehen wurden, als direct, rothe Quadrate umgekehrt — ähnlich dem Roth verhält sich Grün und Gelb, während Violett sich dem Blau ähnlicher verhält. Auch Donders hat dieselben Resultate

Auf weissem Grunde erscheinen alle Farben beim directen
r und in ihrer wirklichen Farbe.
wöhnlichem Tageslichte erschienen Landolt kleine far-
ate auf weissem Grunde dunkel — bei allmählicher An-
erschienen Orange und Grün erst heller, dann in ihrer
uf Roth als solches und erst lange nachher wurden Blau
t erkannt. —
eau (10) giebt zuerst einige Nachträge zu seinem ersten
Bericht für 1875. p. 99), auf historisch-literarische An-
glich und tritt dann für seine Theorie der Irradiation und
in Zusammenhang stehenden räumlichen Oscillationen der
in. Nach Plateau's Theorie beruht die Irradiation auf
anzung der Erregung nach den benachbarten Netzhaut-
während von den Gegnern derselben die Irradiation in
ommenen Brechung der Augenmedien begründet angesehen
verschiedenen Modificationen der gegnerischen Ansicht
eau im einzelnen durch, indem er nachzuweisen sucht,
n ihm angegebenen Irradiationserscheinungen sich aus Zer-
es Lichtes in den brechenden Medien nicht erklären liessen.
änomene der Irradiation gar nicht tangirend, weist Pla-
bei nicht accommodirtem Auge gemachten Beobachtungen
Haidinger, Welcker) zurück, macht auf seine frü-
uche mit homogenem Lichte aufmerksam, aus denen her-
ass die Chromasie des Auges (Fick) keinen Einfluss auf
ionserscheinungen haben könnte, und führt eine Anzahl
n, welche sich durch die Lichtzerstreuung nicht erklären
rsuche, welche sich namentlich auf Plateau's Satz von
eitigen Beschränkung zweier benachbarter Irradiationen
Wir müssen wegen dieser Versuche auf das Original ver-
es auf ganz bestimmte Bedingungen bei denselben an-
lche sich nicht kurz wiedergeben lassen. — Im Anschlusse
prechung der Irradiationsphänomene erörtert dann Pla-
rscheinungen der räumlichen Oscillationen, d. h. der Fort-

pflanzung der Netzhautreaction über die direct von einem Reize getroffene Netzhautstelle hinaus — indem er die Einwürfe, dass es sich hier um Nachbilderscheinungen in Folge kleiner Bewegungen, oder dass es sich bei den hier auftretenden Contrasterscheinungen um eine Urtheilstäuschung handele, als nicht stichhaltig zurückweist, und zur Stütze seiner Theorie theils die Beobachtungen von Hering und Anderen, theils eigene Beobachtungen geltend macht, bezüglich deren wir gleichfalls auf das Original verweisen müssen. — Man vergleiche übrigens Jahresbericht 1874. p. 105. —

Bei Fortsetzung seiner Untersuchungen über die Farbenempfindung (cf. Jahresbericht 1874. p. 121 und 1875. p. 85) hat Raehlmann (11) nach seiner früher beschriebenen Methode, durch eine Combination Nicol'scher Prismen die aus dem Spectrum eines Flintglasprismas isolirten Farben ihrer Intensität nach zu reguliren, mehrere Fälle von angeborener Farbenblindheit verschiedenen Grades untersucht und dabei sehr verschiedene Empfindlichkeitscurven für die einzelnen Farben im Vergleich mit den Empfindlichkeitscurven normaler Augen gefunden. So war in Fall I die Empfindlichkeit für Grün am meisten (auf $^1/_{100}$) fast ebensosehr für Violett, viel weniger für Blau und am wenigsten (nur um $^1/_2$ bis $^1/_3$) für Gelb gesunken — in Fall II und III die Empfindlichkeit für die linke Seite des Spectrums etwas grösser, für die rechte Seite etwas kleiner, als die der Normalaugen — in Fall IV für das Grün grösser, für die übrigen Farben, namentlich Gelb geringer als beim normalen Auge — in Fall V die Empfindlichkeit für sämmtliche Spectralfarben etwas herabgesetzt (etwa auf $^1/_2$ bis $^1/_3$), am meisten für Roth und Violett (auf $^1/_{16}$ bezw. $^1/_{10}$). Raehlmann erklärt diese Befunde auf Grund der Young'schen Theorie aus verschiedenen Empfindlichkeitszuständen im Sehnervenapparate, und zwar aus einer Veränderung und Verschiebung der Helmholtz'schen Empfindlichkeitscurven, worauf auch schon Helmholtz (1867) und Fick (1873) hingewiesen hätten. (Ref. hat diese Vermuthung schon 1863 auf der Stettiner Naturforscherversammlung ausgesprochen. Im Berichte p. 155 heisst es: »A. hält die Young'sche Theorie auch für die bei Farbenblinden gewonnenen Resultate aufrecht, indem er ausser einer vollständigen Paralyse der Young'schen Fasern die Annahme von Paresen verschiedenen Grades und einer Verschiebung der Erregbarkeitscurven macht.«) Raehlmann führt diese Veränderungen der Empfindlichkeitscurven in Bezug auf die von ihm beobachteten Fälle näher aus, worüber die Originalarbeit nachzusehen ist. —

Riccò (12) hat einen Fall von Farbenblindheit, welche in Italien

ziemlich selten zu sein scheint, sehr genau mit allen gebräuchlichen Methoden und nach den verschiedensten Richtungen hin untersucht. Das Spectrum war nach unten verkürzt und bestand aus zwei Farben, gelb und blau — bei farbigen Papieren u. s. w. erschien ihm roth wie grün, — die negativen complementären Nachbilder in der für ihn zu erwartenden Färbung — das Druckphosphen erschien ihm in der Farbe des Feuers oder glänzenden Messings; es ist wohl ein Fall von Rothblindheit, welchen Riccò untersucht hat. —

Riccò (13) hat seinen bereits im Berichte für 1875. p. 92 erwähnten Untersuchungen über entoptische Erscheinungen noch in Veranlassung von Beobachtungen des Dr. Emery in dem Journal Il Movimento medico-chirurgico vom Juni 1876 neue Beobachtungen hinzugefügt, welche sich, ausser den früher referirten Auseinandersetzungen auch auf die Circulationserscheinungen beziehen und im Original nachgesehen werden müssen. —

Nach Mittheilung eines Falles von Blau-Gelbblindheit und Bemerkungen über die erworbenen Anomalieen des Farbensinnes bespricht Stilling (14) im III. Hefte die Young-Helmholtz'sche Theorie in ihrer Anwendung auf die Farbenblindheit und sucht nachzuweisen, dass die oft hochgradige Verkürzung des Spectrum, dessen fehlender Theil auch durch Anwendung von Magnesiumlicht nicht sichtbar zu machen ist, mit derselben unvereinbar sei; ebenso die absolute Blindheit für einen Theil im Grün des Spectrum bei Akyanopsie. — Im Zusammenhange damit bespricht Stilling die Brewster'sche Theorie von der Zusammensetzung des Spectrums aus 3 objectiven Grundfarben, und führt zu Gunsten derselben folgenden interessanten Versuch an: Isolirt man im Magnesiumspectrum einen schmalen Streifen im Blau zwischen F und G, und schaltet vor dem ersten Spalte des Spectroskop ein gelbes Glas (welches kein Violett und nur eine Spur Blau durchlässt) ein, so wird der blaue Streifen deutlich violett, und geht nach Ausschaltung des Glases wieder in Blau über. Aus einer Schwächung des blauen Lichtes lässt sich die Veränderung nicht erklären. — Im IV. Hefte giebt Stilling Farbentafeln in Oeldruck zur Diagnostik der Farbenblindheit. Wir erwähnen davon hier nur die fünfte Tafel, welche mattfarbige Buchstaben (nach Snellen) auf complementärfarbigem, übrigens gleich hellem Grunde enthält, und zur Prüfung namentlich solcher Farbenblinden dienen soll, welche ein Interesse haben, ihre Farbenblindheit zu verheimlichen: ein normales Auge erkennt die Buchstaben auf dem Grunde, einem farbenblinden Auge erscheint der Grund ebenso wie die Buchstaben, und daher können sie nicht erkannt werden. —

Favre (15) stellt auf Grund früherer und neuerer Untersuchungen (cf. Jahresbericht 1875. p. 105) die Anforderung, dass alle Seeleute, welche mit farbigen Signalen zu thun haben, auf das Erkennen der Farben, besonders Roth und Grün untersucht werden sollen, dass diese Prüfungen in gewissen Perioden zu wiederholen seien und ausserdem anzustellen bei Individuen, welche Contusionen oder Verwundungen der Augen oder des Kopfes erlitten haben, welche schwere Krankheiten überstanden haben, sowie bei Leuten, welche dem Tabak und dem Alkohol übermässig stark ergeben sind. —

Königshöfer (20) machte auf Anregung von Prof. Michel und in Verbindung mit demselben grössere Reihen von Bestimmungen über das Unterscheidungsvermögen von Doppelpunkten verschiedener Grösse und verschiedener Distanz von einander, sowie von Buchstaben verschiedener Grösse auf den peripherischen Theilen der Netzhaut. Die Versuche wurden mit dem Förster'schen Perimeter angestellt, als Objecte dienten schwarze Punkte auf weissem Papier von 1,25 Mm., 2,5 Mm. und 3,75 Mm. Durchmesser in Distanzen von einander = 3,25 Mm., 6 Mm., 9,5 Mm., 12,0 Mm., 14,5 Mm. und 20,5 Mm. Sie untersuchten ferner die Grenzen, bei denen die beiden Punkte distinct und bei denen sie als ein Punkt erschienen und zwar in verschiedenen Netzhautmeridianen.

Aus ihren Versuchen ziehen Königshöfer und Michel 1) den Schluss, dass bei gleichbleibender Entfernung der Punkte von einander, deren Grösse auf die Distinction der Netzhaut ohne Einfluss ist. Sie kommen zu diesem Schlusse unter der Annahme, dass Schwankungen bis 10° als Fehlerquellen gedeutet werden müssen. 2) Zu demselben Schlusse unter derselben Annahme kommen sie auch bezüglich der Distanz der Punkte von einander — so dass also »weder die Grösse der Punkte noch die Distanz derselben von einander von entscheidendem Einflusse auf die Grösse des Theiles des Gesichtsfeldes sind, in welchem distinct erkannt werden kann; vielmehr scheine in einem ganz bestimmten Theile des Gesichtsfeldes die Fähigkeit vorhanden zu sein, Punkte distinct zu erkennen, und für die grössere oder geringere Ausdehnung dieses Theiles von zufälligen Factoren abhängig«. Sie finden ferner, dass die Grenzen, innerhalb deren die Punkte distinct erkannt werden, um 15° bis 20° in allen Meridianen von der Gegend entfernt sind, wo sie als ein Punkt erscheinen. Sie nennen diese Netzhautfläche das Punktgesichtsfeld und finden weiter, dass die Grenzen derselben nicht parallel laufen mit den Grenzen des Gesichtsfeldes. (Ref. glaubt die Frage aufwerfen zu müssen, ob eine derartige Nivellirung der Versuchsresultate durch Annahme einer

maximalen Fehlergrösse überhaupt zu richtigen Schlüssen führen kann, wenn den Schlüssen nur eine einzige Versuchsreihe zu Grunde gelegt wird? Wenn wir z. B. finden, dass Königshöfer bei Zunahme der Distanzen erhält nach innen: 45°, 40°, 48°, 50°, 60°, 65°, — nach aussen 15°, 15°, 20°, 30°, 25°, 35° — dass ferner fast ausnahmslos für die Distinction der Punkte die Zahlen grösser sind bei 20 Mm. Entfernung derselben von einander als bei 1,25 oder 2,5 Mm. Entfernung, so kann ein solcher Befund doch nicht einfach als Fehler sublimirt werden, sondern verdient ebensowohl Berücksichtigung als vermuthlicher Ausdruck gesetzmässiger Veränderung. Ref. hält daher die von ihm und Förster gemachten Angaben bis auf Weiteres aufrecht.)

Endlich haben Königshöfer und Michel Bestimmungen über die Erkennbarkeit Snellen'scher Buchstaben auf peripherischen Netzhauttheilen angestellt und gefunden, dass Buchstaben, auch die grössten, nur in verhältnissmässig geringer Entfernung von der Kernstelle der Netzhaut erkannt werden können, und dass bei ihnen eine sehr gleichmässige Abnahme des Gebietes, wo dieselben erkannt werden können, mit ihrer Grösse stattfindet. — Wenn Königshöfer die eigenthümliche Verzerrung der Punkte und Buchstaben durch eine Aberration der Strahlen für die Peripherie hervorgebracht ansieht, so kann Ref. dieser Annahme auf Grund seiner, von Landolt und Nuel bestätigten Versuche nicht beistimmen, sondern kann nur der auch von Königshöfer nicht zurückgewiesenen Ansicht E. H. Weber's (welcher Aubert und Förster, sowie auch Landolt und Nuel beipflichten), zustimmen, dass dieselbe auf der verschiedenen Anwendung und Dignität der Netzhautelemente beruhe. —

Posch (21) hat die von der Innsbrucker medicinischen Fakultät gestellte Frage über das Verhältniss zwischen Beleuchtung und Sehschärfe einer experimentellen Prüfung unterworfen und ist durch seine Versuche zu dem in mehrfacher Beziehung interessanten Resultate gelangt, dass die Sehschärfe ebenso, oder genauer, dass sie ein wenig rascher wächst, als der Logarithmus der Beleuchtungsstärke. Die Versuche, welche ihn zu diesem Satze führten, wurden nach drei verschiedenen Methoden ausgeführt. Die eine Methode bestand darin, dass Systeme von schwarzen Linien auf weissem Papier von einer constanten Lichtquelle in verschiedener Entfernung aufgestellt und demgemäss verschieden stark beleuchtet wurden. Der Beobachter näherte sich den Sehobjecten und machte Halt, sobald er die Richtung der Linien

erkennen konnte; dann wurde die Entfernung des Beobachterauges von den Sehobjecten bestimmt. Die nach dieser ersten Methode gewonnenen Zahlen für Beleuchtungsstärke und Sehdistanzen sind in Tabellen und zum Theil in graphischen Constructionen wiedergegeben. Bei dieser Methode machte sich der Umstand geltend, dass, da die Versuche in einem übrigens verdunkelten Zimmer angestellt wurden, die Empfindlichkeit des Auges sich im Laufe der Untersuchungen änderte. Posch modificirte daher die Untersuchung, und verfuhr bei der zweiten Methode so, dass er die Sehobjecte sämmtlich nebeneinander und zu gleicher Zeit beobachten konnte, was er durch folgende Anordnung erreichte: zwischen der Lichtquelle und den Sehobjecten wird eine Scheibe mit concentrischen Löcherreihen von verschiedener Grösse (nach Art eines Episkotister) aufgestellt und in rasche Umdrehung versetzt — dadurch wurde die Beleuchtung der Sehobjecte in bestimmtem Verhältnisse beschränkt und von dem vor dem Centrum der Drehscheibe befindlichen Auge des Beobachters die verschieden stark beleuchteten Sehobjecte betrachtet. Von einem Gehülfen werden die Sehobjecte allmählich genähert, bis eben die Richtung der Streifen auf den Sehobjecten erkannt werden kann. Bei dieser Beleuchtungsmethode ergab sich, dass die Sehschärfe ein wenig rascher wächst, als der Logarithmus der Beleuchtungsstärke. — Endlich hat Posch die früher von Aubert benutzte Methode, Jäger'sche Tafeln als Sehobjecte bei verschieden starker Beleuchtung zu beobachten, angewendet, und die von Aubert erhaltenen Werthe auf vergleichbare Werthe reducirt und graphisch dargestellt. Sie stimmen ziemlich genau mit den Resultaten der Versuche nach den beiden andern Methoden von Posch. Posch macht darauf aufmerksam, dass Aubert ein ganz ähnliches Resultat für die Wahrnehmbarkeit von Lichtunterschieden gefunden habe, dass nämlich die Empfindlichkeit für Lichtunterschiede wie die Logarithmen der Lichtintensitäten abnimmt. Dieser Befund, sowie die Resultate der Versuche von Posch widersprechen also dem Fechner'schen psychophysischen Gesetze, wonach ja die Empfindlichkeit für Helligkeitsunterschiede und die Wahrnehmbarkeit von Lineamenten ungeändert bleiben müsste, wenn die Beleuchtungsintensität sich ändert. In Bezug auf das psychophysische Gesetz hat Posch noch einen Versuch angestellt, aus welchem, conform den Untersuchungen von Aubert, sich ergiebt, dass auch für sehr geringe Unterschiede in der Beleuchtungsstärke das Fechner'sche Gesetz nicht gilt. Posch benutzt dazu die Differenz der Helligkeiten, welche zwei Papierflächen bei verschiedener Neigung gegen eine Lichtquelle haben und findet, dass die Neigung

stärker differiren muss, wenn die Intensität der Lichtquelle vermindert wird. Da die Anstellung des Versuches ohne Zeichnung schwer zu beschreiben ist, so verweisen wir auf das Original. (Es möge gestattet sein, auf einen kleinen Lapsus calami hinzuweisen: Ref hat nicht gesagt, dass Weiss nur circa 60mal heller sei, als Schwarz (wie es p. 21 heisst), sondern dass sein weisses Papier etwa 60mal heller sei, als sein schwarzes Papier, dass schwarzer Sammt aber wiederum viel dunkler sei, als schwarzes Papier.) —

Carp (23) hat gleichfalls die Sehschärfe bei verschiedener Beleuchtung untersucht und als Sehobjecte die Snellen'schen Haken benutzt, als beleuchtungsvermindernde Vorrichtung Rauchgläser von verschiedener Lichtabsorption, die auch übereinander gelegt wurden, vor das Auge gebracht unter Abschluss fremden Lichtes mittelst eines Kastens von Blech, welcher dicht dem Gesichte anlag. Das Tageslicht = 1000 gesetzt, liessen sämmtliche 6 Gläser übereinander gelegt, nur 3 Licht durch. Die Versuchsresultate sind in Tabellen zusammengestellt, und auch als Curven graphisch verzeichnet. Es würde darnach die individuelle Schwankung sehr erheblich sein; bei Myopen soll nach Carp die Sehschärfe früher abnehmen, als bei Emmetropen: an trüben Tagen war die Abnahme der Sehschärfe anders als an hellen Tagen. — Auf die theoretischen Auseinandersetzungen von Carp einzugehen, scheint nicht rathsam, da demselben der Sinn des psychophysischen Gesetzes völlig unklar ist — seine Literaturangaben auch gar zu sehr den Anfänger verrathen; so z. B. glaubt er, dass die Anwendung der Rauchgläser zuerst von Schnabel 1876 publicirt sei.

Doerinkel (16) hat nach der von Carp beschriebenen Methode eine Anzahl Individuen zwischen 43 und 59 Jahren untersucht und Tabellen darüber gegeben. Er zieht daraus den Schluss, dass mit dem fortschreitenden Alter die Sehschärfe eine bedeutende Einbusse bei abnehmendem Lichte erleidet. —

Aus den Helmholtz'schen Vorträgen (25), welche für die physiologische Optik nichts wesentlich Neues enthalten, heben wir nur hervor, dass derselbe sich in folgender Weise über das Fechner'sche psychophysische Gesetz ausspricht: »Innerhalb sehr breiter Grenzen der Helligkeit sind Unterschiede der Lichtstärke gleich deutlich, oder erscheinen in der Empfindung gleich gross, wenn sie den gleichen Bruchtheil der gesammten verglichenen Lichtstärken ausmachen.« [Angaben zur Begründung dieses Satzes werden nicht gemacht.] —

Hering (26) greift die Gültigkeit des Fechner'schen psy-

chophysischen Gesetzes, welche er schon in seinen Aufsätzen über den Lichtsinn (cf. Bericht f. 1874. p. 111 und p. 114 u. f.) beanstandet hatte, theils aus theoretischen Gründen, theils auf Grund von Versuchen mit Gewichten an. Er weist namentlich die Unmöglichkeit derselben für die extensiven (räumlichen und zeitlichen) Gesichtsempfindungen nach. Weitere specielle Beziehungen zur physiologischen Optik sind in dem Aufsatze nicht enthalten. —

Boll (27) findet die Netzhaut eines im Dunkeln aufbewahrten Frosches im ersten Augenblick nach einer schnellen Präparation intensiv purpurroth gefärbt. Diese Färbung verblasst während der folgenden 10—20 Secunden, in den nächsten 30″—60″ hat die Retina einen atlasartigen Glanz, welcher sich allmählich verliert, und die Retina wird dann ganz durchsichtig, bleibt so eine Viertelstunde lang oder auch noch länger und wird allmählich trübe. Der Sitz dieser Färbung ist nur in den Aussengliedern der Stäbchen. Boll hat diese Purpurfärbung ausser bei den Amphibien gefunden bei vielen Knorpel- und Knochenfischen und bei Säugethieren — ferner bei der Taube, dagegen nicht bei den Reptilien. Er bemerkt, dass Krohn schon 1842 die Purpurfärbung bei den mächtigen Stäbchen der Cephalopoden gefunden habe, dass dieselbe bekannt sei von den Stäbchen der Heteropoden, der Krebse, Schmetterlinge und Käfer, Boll hat sie bei Cephalopoden und Krebsen intensiver und haltbarer gefunden. Er glaubt, dass sie eine ganz allgemeine Eigenschaft der Stäbchen sei. Spectroskopisch verhält sie sich ganz anders als Hämoglobin, und erscheint als eine zusammengesetzte Farbe. — Ausserdem beobachtete Boll eine Minderheit (etwa 10 %) grünlich-blaue Stäbchen. — Er stellt weitere Beobachtungen in Aussicht über die Frage, ob die Farbe der Substanz der Plättchen inhärire, oder nur ein optischer Effect ihrer Structur sei. — Boll stellt ferner folgende Sätze auf: 1) Die rothe Farbe des Augenhintergrundes im ophthalmoskopischen Bilde beruht auf der purpurnen Eigenfarbe der Netzhaut. 2) Diese Farbe ist nur innerhalb des Lebens vorhanden, und überdauert den Tod des Thieres nur wenige Augenblicke. 3) Die Eigenfarbe der Netzhaut wird intra vitam beständig durch das in das Auge fallende Licht verzehrt. Diffuses Tageslicht macht die Purpurfarbe der Netzhaut erblassen — längere Einwirkung des Sonnenlichtes entfärbt die Netzhaut vollständig — in der Dunkelheit stellt sich die intensive Purpurfarbe alsbald wieder her. Diese objective Veränderung der Aussenglieder durch die Lichtstrahlen bildet unstreitig einen Theil des Sehactes. —

Gesichtswahrnehmungen und binoculares Sehen.

1) Liebmann, O., Zur Analysis der Wirklichkeit. Strassburg bei Trübner 619 Seiten. (Daraus p. 36—69. Ueber die Phänomenalität des Raumes. p. 128—169, zur Theorie des Sehens hieher gehörig.)
2) Classen, A., Physiologie des Gesichtssinnes zum ersten Mal begründet auf Kant's Theorie der Erfahrung. Braunschweig. F. Vieweg u. S. 202 pp.
3) —, Zur Physiologie des Gesichtssinns. Sammlg. physiolog. Abhdlg. herausgegeben von W. Preyer. I. 4. Heft. 52 S. Jena. H. Dufft.
4) Ueberhorst, Carl, Die Entstehung der Gesichtswahrnehmung. Versuch der Auflösung eines Problems der physiologischen Psychologie. 171 pp. Göttingen.
5) Goltz, F., Ueber die Verrichtungen des Grosshirns. Pflüger's Archiv f. d. Physiologie. Bd. XIII. p. 1—44 und Bd. XIV. p. 412—433. — Daraus XIII. p. 15—27 und XIV. p. 417—420: Ueber die Störungen des Sehvermögens nach Verstümmelungen des Grosshirns.
6) Vierordt, C., Die Bewegungsempfindung. Zeitschrift für Biologie. Bd. XII. p. 226—240.
7) Fubini, S., Ueber den Einfluss des Auges auf einige Lebenserscheinungen. Moleschott's Untersuchungen zur Naturlehre des Menschen etc. Bd. XI. Heft 6. p. 578—601. (Der Aufsatz bezieht sich hauptsächlich auf die Bewegungen geblendeter Frösche und die Veränderung der Chromatophoren und Blutgefässe der Schleimhaut bei heftigen, zerstörend wirkenden Reizungen des Auges und der Netzhaut.)
8) Hirschberg, J., Notiz zur Theorie des Sehens. Arch. f. Ophth. XXII. 4. p. 118—125.
9) —, Historical notice concerning the doctrine of the smallest visual angle. Ophth. Hosp. Rep. IX. p. 16—21.
10) —, Optische Notizen. I. Binoculare Verschmelzung von zwei identischen Netzhautbildern. Archiv für Anatomie u. Physiologie. p. 622—625.
11) Dreher, E., Zur Theorie des Sehens. 2. Abhandlung. Archiv f. Anat., Physiol. u. wiss. Medicin. p. 630—635.
12) Dönhoff, Beiträge zur Physiologie. III. Instinctmässiges Tiefensehen. Reichert u. Dubois Archiv. p. 238—240. IV. Ueber oscillirende Gesichtsempfindungen. Ibid. p. 459 u. 460.
13) Dufour, M., Guérison d'un aveugle-né. Observation pour servir à l'étude des théories de la vision. Extrait du Bulletin de la Société médicale de la Suisse romande. Lausanne, Imprimérie L. Cobraz. (Im Buchhandel zu haben.) Mit Anhang:
14) Recordon, Beobachtung eines ähnlichen Falles. 26 Seiten.
15) Schön, W., Zur Lehre vom binocularen indirecten Sehen. Mit 2 Tafeln. Arch. f. Ophth. XXII. 4. p. 31—62.

Liebmann (1) kommt zu dem Resultate, dass der gesehene Raum nichts absolut Reales extra mentem, sondern ein Phänomen innerhalb unseres sinnlichen Bewusstseins ist (p. 51), und dass wir nicht wissen, ob die transscendentale Anordnung der absolut-realen Welt, welche ausserhalb unseres Bewusstseins liegt, mit unserer Raum-

anschauung übereinstimmt, ob sie ihr commensurabel oder incommensurabel ist — wir müssen aber die uns unbekannte, absolut-reale Weltordnung gerade so anschauen, wie es in jeder uns homogenen Intelligenz geschieht. Die empirische Welt ist ein Phaenomenonbene fundatum (p. 68). — Die Capitel »zur Theorie des Sehens« enthalten eine Besprechung der Müller-Ueberweg'schen Theorie und der Nagel'schen Projectionstheorie, welcher letzteren sich Liebmann anschliesst. Jedoch stimmt er Hering in Bezug auf die Lage des Projectionscentrums bei, indem er eine Vereinigung der entgegenstehenden beiden Theorieen in Beziehung auf das Cardinalproblem für möglich hält, und meint, »dass der Verstand die Lage beider Augen und die Verschiedenheit ihrer Sehrichtungen von einem mittleren neutralen Punkt aus beurtheilt« (p. 165). Er fasst seine Ansicht endlich in dem Satze zusammen: »Der Wahrnehmungs- und Anschauungsprocess besteht in einer Localisation oder Projection des qualitativen Empfindungsinhaltes von einem Centrum im Gehirn aus nach bestimmten Richtungen und Distanzen.« —

Den Angelpunkt der Classen'schen (2, 3) Auseinandersetzungen bildet das Problem des Idealismus, oder die Frage, ob unser geistiges und sinnliches Erkenntnissvermögen uns zur Erkenntniss des Wirklichen in der Welt befähige, oder ob wir die wirklichen Dinge nur in so weit erkennen, als es die Functionen unserer Seele und unserer Sinne gestatten. Er sucht nun nachzuweisen, dass Kant missverstanden worden sei, und dass Johannes Müller den Cartesianischen Idealismus, nicht den transcendentalen Idealismus Kants vertreten habe; dass eine wirkliche Welt besteht »deren Erkenntniss allein unter den Bedingungen aller Erfahrung in uns ermöglicht werden kann«.

Der erste Abschnitt giebt einen Abriss der Erkenntnisstheorie Kant's [auf Grund der von Kant im ersten Drittel seiner Kritik der reinen Vernunft entwickelten Lehre von den Verstandesbegriffen. Ref.] Wenn Classen im zweiten Abschnitt gegen die Behauptung auftritt, Joh. Müller habe die Kant'schen Gedanken auf die Physiologie angewandt, so scheint dem Ref. die Polemik Classen's auf einem Missverständnisse zu beruhen: Joh. Müller ist nach der Auffassung Aller der Methode Kant's gefolgt, und ist zu Resultaten in der Physiologie gelangt, welche den Resultaten Kant's auf metaphysischem Gebiete vergleichbar sind. Ob er zu gleichen Resultaten in Bezug auf den Idealismus gekommen ist, in wie weit er die philosophischen Lehren Kant's vertritt, ist dagegen eine Frage, die weder Rosenkranz, noch Helm-

holtz u. A. sich gestellt haben. — Indem nun Classen die Physiologie des Gesichtssinnes auf die Lehren Kant's zu basiren sucht, kommt er etwa zu folgenden Hauptresultaten: 1) Eine Abgrenzung der Empfindungen gegen psychische Thätigkeit ist vollkommen unmöglich (p. 77); 2) die specifischen Sinnesqualitäten sind mit den physikalischen Bewegungen unvergleichbar; die Psychophysik kann daher keine Resultate liefern (p. 95); 3) nicht die Netzhaut oder das Gehirn empfinden, sondern das Ich (p. 77); 4) die Irradiation beruht auf der Miterregung benachbarter Netzhautelemente (p. 113); in (3) heisst es sogar: »viel Licht verbindet sich stets mit viel Raum in der Wahrnehmung« (p. 24); 5) alle Grössenbestimmungen gehen aus Vergleichungen hervor, die wir mittelst unserer Denkfunctionen ausführen (p. 117); 6) die Farbenempfindung beruht auf electrischen Strömen, welche in der Körnerschicht der Netzhaut gewisse Richtungen erhalten (p. 136); 7) die Raumanschauung kommt dadurch zu Stande, dass unsere Verstandesfunctionen den Reiz nur im Raume erfassen und gestalten können; da die Gesetze des Raumes die Gesetze der Mathematik sind, so müssen unsere Gesichtsempfindungen sich den Gesetzen der Mathematik fügen (p. 153); 8) durch Verbindung von Raum und Zeit entsteht der Begriff der Bewegung; Innervation und das Gefühl geleisteter Muskelarbeit lässt uns die Bewegungen unseres eigenen Körpers und unserer eigenen Organe von den Bewegungen der Objecte unterscheiden (p. 161). Die Theorie der Doppelbilder führt Classen auf folgende Grundsätze zurück (p. 177. Nr. 1—5): »Das mathematische Sehen ist die Vorbedingung für alles Erkennen der Objecte, und besteht in der Auffassung der subjectiven (scheinbaren) Grösse, Form und Anordnung aller gesehenen Bilder im Sehfeld jedes Auges nach den Gesetzen der Linearperspective. — Das Erkennen der Objecte ihrem Dasein nach geschieht durch das Streben, die Beziehungen derselben unter einander und auf unseren eigenen Standpunkt zu erfassen. Dies ist nur möglich durch einen festen Ausgangspunkt der Orientirung, wesshalb das Streben zum Erkennen die Bewegung der Fixation der Objecte erzeugt. Durch die Wahl eines Ausgangspunktes der Orientirung ist die geometrische Anordnung aller anderen Bilder im subjectiven Sehfeld bestimmt, da von ihm allein abhängt, ob ein Ding rechts, links, oben oder unten von ihm erscheint. Da die Fixation durch Muskelbewegung zu Stande kommt, so haben wir auch ein Gefühl der Fixation, welches wir durch den Effect in der Veränderung der gesehenen Bilder controlliren können. — Da nun die beiden Sehaxen bei der Fixation aller nicht gar zu fern gelegenen Objecte convergent sein müssen, so sind

die beiden Räume, welche von den beiden Augen aus gesehen werden, nämlich die subjectiven Sehfelder beider Augen, nicht zusammenfallend, sondern so durcheinander geschoben, dass die Lage der Bilder im einen Sehfelde in Beziehung auf den fixirten Punkt nicht überall zusammenfällt mit der Lage der Bilder im Sehfelde des anderen Auges. Namentlich findet das innerhalb des parallactischen Winkels statt, in welchem das, was im einen Sehfelde rechts liegt, für das andere links vom Fixirpunkte liegt. — Das mathematische Sehen bestimmt also den Abstand der Doppelbilder von einander, welcher in normalen Augen immer proportional dem Abstande der entsprechenden Netzhautbilder von der Fovea centralis ist. Das dynamische Sehen ist aber ebenso nothwendig zur Entstehung von Doppelbildern, denn erst durch die Fixation kommt ein fester Ausgangspunkt zu Stande, von dem aus die Beziehungen der mathematisch geordneten Bilder auf einen bestimmten Punkt beurtheilt werden können. — Weil die Wahl des Fixirpunktes aber nicht absolut zwingend durch unsere Organisation vorgeschrieben ist, so kann es Ausnahmen von der Regel geben, welche durch besondere Verhältnisse in den Muskeln hervorgerufen werden. Es kann z. B. ein schielendes Auge, trotz seiner Unfähigkeit, normal zu fixiren, dennoch mit benutzt werden zum Erkennen der Gegenstände oder dynamischen Sehen, und kann der normale Fixirpunkt des anderen Auges zum Ausgangspunkt der Orientirung im Sehfeld des schielenden Auges gemacht werden. Dadurch kann sich ein vicariirendes Sehfeldcentrum im schielenden Auge ausbilden, dessen Wirkungen nach der Operation besonders auffallend hervortreten, in der bisher sogenannten perversen Projection der Netzhautbilder. Ihr Abstand ist proportional dem Abstand des Netzhautbildes im schielenden Auge von dem vicariirenden Netzhautcentrum.« —

Ueberhorst (4) stellt sich die Aufgabe, in der Seele den Factor aufzusuchen, aus welchem die räumliche Anschauung sich entwickelt, und findet denselben in einer Selbstthätigkeit des Geistes, welche er als »Ortsetzen« bezeichnet, und welche zugleich das erzeugende Princip der angeschauten Räumlichkeit sein soll. Als die Motive der ortsetzenden Thätigkeit werden die »Innervationsempfindungen« angesehen. Ferner wird angenommen, dass schon »die Verschiedenheit des Ortes des in Erregung versetzten Nerven eine Verschiedenheit der Beziehung dieses Nerven zur Seele enthält«, und dass eine Association der »lokalen Unterschiede« der Lichtempfindungen (Ueb. sagt dafür stets »Farbenempfindungen. Ref.) mit bestimmten Innervationsempfindungen zu Stande kommt. Die Entstehung dieser Association denkt sich Ueb. so, dass beim Uebergange

der Aufmerksamkeit von dem Centralpunkte der Netzhaut auf einen peripherischen Punkt ein Widerstreit stattfindet. »Aus diesem Kampfe um die Aufmerksamkeit entsteht in der Seele ein gewisses Gefühl der Unlust, ein solches, wie man es wohl als eine innere Unruhe zu bezeichnen pflegt. Der Ausgang des letzteren Gefühls aber ist, dass es durch einen Impuls auf die motorischen Nerven des Auges — einen Willensact, oder besser, da derselbe unbewusst ist, eine Stre- - in eine äussere Bewegung umgesetzt wird. Die letztere ist erdings ganz ziel- und zwecklos, sie wird aber nicht eher zur ommen, als bis endlich die Erregung des seitlichen Punktes ihrt ist auf den Mittelpunkt des gelben Fleckes. Hat sich artige Bewegung alsdann häufiger wiederholt, so muss all- derjenige Willensimpuls herausgefunden werden, welcher die hrung auf die leichteste Weise bewerkstelligt. Die Folge ist, dass sich zwischen dem letzteren Willensimpuls und der lung des seitlichen Punktes eine psychische (durch das un- e Denken vermittelte und dem Vorbewusstsein angehörige) ion ausbildet, welche bewirkt, dass an die letztere die erstere n jetzt ab unmittelbar anschliesst, und dass hiermit die Be- des Auges zu einer zweckmässigen sich erhebt.«

n inneren Zusammenhang zwischen Innervationsempfindung setzender Thätigkeit zu ergründen, überlässt Ueb. der Meta- da er über das Leistungsvermögen empirischer Wissenschaft eht. — Nachdem Ueb. an der Hand dieser Theorie eine An- n Problemen und Beobachtungen der physiologischen Optik hrt hat, giebt er eine Kritik der früheren Theorieen, welche eilt in 1) sensualistische (J. Müller, Ueberweg, Panum, g, Stumpf), 2) logische (George, Schopenhauer, asner, Wundt, Helmholtz, Fick), 3) ästhetische l, Schleiden, Herbart, Cornelius, Waitz,). —

ltz (5) hat bei seinen Untersuchungen über die Zerstörung erstümmelung der Grosshirnhemisphären mittelst Ausspülung irnmasse durch einen Wasserstrahl beobachtet, dass gleich ersten Tage nach der Operation völlige Erblindung des rechten intritt, wenn ein grösseres Stück der linken Gehirnhemisphäre llt worden ist, dass aber nach mehreren Tagen wieder mehr niger Sehvermögen sich herstellt; Thiere, denen dann das (linke) Auge exstirpirt wird, können sich im Zimmer zu- den und sind auch fähig, Bewegungen wahrzunehmen — sind cht im Stande, ein Stück Fleisch oder bekannte ansprechende

oder widerwärtige Gegenstände oder Personen mittelst des Gesichtes zu erkennen. — Indem wir hier auf die Einzelnheiten der interessanten Versuche einzugehen uns versagen müssen, führen wir nur das von Goltz gezogene Resumé seiner Schlüsse hier an: er macht die Annahme, dass der Farbensinn ausserordentlich verringert und auch der Ortssinn der Netzhaut sehr verschlechtert ist, dass das verstümmelte Thier alles Grau in Grau, verwaschen, wie in Nebel gehüllt sieht. Die Gegenstände gleichen nicht entfernt denen, welche es in der Erinnerung aufbewahrt hat — die Bewegungen von Objecten aber nimmt es wahr, weil es sich der Wanderung des verwaschenen Anschauungsbildes bewusst wird. — Wie weit sich diese Störungen des Sehvermögens mit der Zeit wieder zurückbilden können, lässt Goltz dahingestellt. —

Anknüpfend an Exner's Unterscheidung der Wahrnehmung und der directen Empfindung von Bewegungen (cf. Bericht f. 1875. p. 115) sucht Vierordt (6) den Beweis zu liefern, dass die Raumsinnsorgane uns von den bewegten Objecten immer nur Bewegungsempfindungen verschaffen. Für die Analyse, was bei den sinnlichen Vorgängen der Empfindung als solcher, und was der Auslegung angehört, adoptirt Vierordt den Satz von Helmholtz, dass das, was durch Erfahrungsmomente überwunden werden kann, als das Product der Erfahrung und Einübung zu betrachten sei, und stellt ferner den Satz auf, »dass das Zustandekommen der normalen objectiven Empfindungen an bestimmte Bedingungen, namentlich an die im Organisationsplan vorgesehene Erregung der peripheren Enden der Sinnesnerven durch die zutreffenden Reize gebunden sei« (p. 230). — Verschiedene sogenannte Sinnestäuschungen im Gebiete der Bewegungsempfindung d. h. Vorgänge, in welchen wir trotz besseren Wissens die Empfindung nicht bemeistern können, dass ein wirklich ruhendes Object sich bewegt und umgekehrt, bestimmen Vierordt zu der Annahme, dass diesen Täuschungen eine Bewegungsempfindung, nicht eine Bewegungswahrnehmung, zu welcher wir durch Schlüsse gekommen sind, zu Grunde liegt, und dass diese Bewegungsempfindungen die ursprüngliche Grundlage der dem Raumsinnsgebiete angehörenden Empfindungen bilden. Denn alle Bewegung, die zu unserem Bewusstsein kommt, wird ursprünglich nur empfunden; das bewegte Aussending veranlasst bei ruhendem eigenen Körper in uns Bewegungsempfindung, ebenso wie unser bewegter Körper bei ruhendem Aussendinge Bewegung empfindet. Was man in diesem Gebiete Täuschung nennt, ist also nach Vierordt vielmehr »das Residuum unseres ursprünglichen Empfindungszustandes«. Mit diesen

Erörterungen stellt sich Vierordt auf den Standpunkt der nativistischen Theorie und will daher auch das Gebiet der Bewegungsempfindung aus dem Banne der Psychologie wieder für die physiologische Forschung erwerben d. h. Erfahrungsmomente und Urtheilsacte erst dann zur Erklärung der Erscheinungen benützen, wenn der reine Empfindungsvorgang sicher erforscht und begränzt ist. —

Hirschberg (8) theilt einen Passus der Rede von Dubois-Reymond, »Leibnitz'sche Gedanken in der neueren Naturwissenschaft, Berlin 1870«, sowie einen Brief desselben mit, woraus hervorgeht, dass Dubois die seitdem auch von Donders befürwortete Vermittelung zwischen der nativistischen und empiristischen Theorie vorgeschlagen habe — ferner auf diesen vermittelnden Standpunkt bezügliche Sätze von Donders und von Helmholtz. Hirschberg schliesst daran die Mittheilung eines Falles von Operation eines 5jährigen in frühster Lebenszeit blindgewordenen Knaben, welcher sich dem früher von H. operirten Knaben sehr ähnlich benommen habe. (Bericht für 1875. p. 110. Donders hat übrigens auf die oben angeführte Stelle aus Dubois Rede aufmerksam gemacht in Arch. f. Ophthalm. XVII, 2. 1871. p. 34. Ref.) —

Hirschberg (9) findet, dass, wenn man eine grössere Photographie durch zwei zwiefach spiegelnde Glasparallelepipede, wie sie an dem binocularen Augenspiegel von Giraud-Teulon angebracht sind, betrachtet, die beiden Bilder leicht zu einem überraschend plastischen Ganzbilde vereinigt werden können — während bekanntlich ein körperliches Object durch den Apparat betrachtet platter erscheint, als bei freier Betrachtung. Indem durch den Apparat eine Verkleinerung der Augendistanz (Grundlinie) bis auf etwa $^1/_4$ bewirkt wird, erscheint ein Körper mehr einem ebenen Gemälde ähnlich — die beiden Doppelbilder der Photographie aber erscheinen in ähnlicher Weise körperlich, wie zwei identische Photographieen, welche wir mit Hülfe eines gewöhnlichen Stereoskopes (bei Abschluss des Seitenlichtes und bei Scheinvergrösserung) zu einem Sammelbilde vereinigen. (Cf. Snellen und Landolt in Graefe und Saemisch Handbuch III, 1. p. 158. Ref.) —

Dreher (10) findet, dass stereoskopische Photographieen von körperlichen Objecten nur dann die Tiefenausdehnung richtig wiedergeben können, wenn die Linsenaxen der photographischen Apparate denselben Winkel an dem Objecte bilden, welchen die Augenaxen des Beobachters zu demselben haben, während eine grössere Parallaxe eine zu starke Vertiefung, eine kleinere Parallaxe eine Verflachung des Objectes im stereoskopischen Sammelbilde bewirke. Daher seien

die durch das Helmholtz'sche Telestereoskop hervorgerufenen Erscheinungen nur Zerrbilder (zu stark vertiefte Bilder) der Originale, desgleichen die nach Wheatstone's Methode angefertigten stereoskopischen Mondbilder, welche den Mond als einen eiförmigen Körper, dessen grosse Axe nach der Erde gerichtet ist, erscheinen lassen. Die für einen Erwachsenen richtig die Tiefendimension eines Körpers wiedergebenden Stereoskopbilder müssten daher für ein Kind zu starke Vertiefung des Körpers geben und umgekehrt. — Die Erklärung für diese Entstellungen findet Dreher auf Grund seiner Theorie von den unbewussten psychischen Constructionen darin, dass die Psyche, der Erfahrung Rechnung tragend sich aus den ihr zur Deckung zugeführten Bildern einen Körper zurecht coustruirt, welcher auf die entsprechenden Netzhäute Bilder werfen würde, die den bei unrichtiger Parallaxe gewonnenen Bildern gleich sein würden. — So sähe denn jedes Wesen die Gegenstände nur für seine eigene Augendistanz naturgetreu — eine künstliche Erweiterung derselben sei eine Unmöglichkeit. —

Dönhoff (12) hat Versuche und Beobachtungen an eben ausgekrochenen Hühnchen, Bienenschnepperjungen und Bienen gemacht, aus denen hervorgeht, dass diesen Thieren Tiefenwahrnehmung angeboren sein müsse, da sie, ebenso wie junge Eichhörnchen mit der grössten Sicherheit Entfernungen richtig abschätzen, über die sie noch keine Erfahrungen gemacht haben können.

Dönhoff hat beobachtet, dass, wenn er sich achtmal schnell um seine Axe drehte und dann stillstand, die Gegenstände in einer oscillirenden Bewegung von rechts nach links und von links nach rechts begriffen scheinen. D. zählte 35 Oscillationen, die 20 Secunden anhielten, allmählich an Weite und Dauer abnehmend — bei fünfmaligem Umdrehen waren die Oscillationen geringer. Die Bewegung war dieselbe, wenn er sich rechts als wenn er sich links herumdrehte. Er glaubt, dass von den Autoren, welche nach Rechtsumdrehung eine Drehung der Objecte nur nach rechts beobachtet zu haben glauben, die Rückschwingung nach links übersehen worden sei. In Berücksichtigung der Bewegungen flüssiger und fester Objecte an einem gedrehten Eimer meint D., zur Erklärung der von ihm beobachteten Oscillationen könne man sich denken, dass beim Herumdrehen Moleküle der Gehirnmasse nach aussen geschleudert würden, beim Stillestehen durch die Elasticität der Gehirnmasse zurückgingen über ihre Gleichgewichtslage hinaus und hin und her oscillirten — oder die Flüssigkeit im Gehirn in der Kreisbewegung fortfahre und dadurch die Gehirnsubstanz in Schwingungen versetze.' Bei geschlossenen Augen beob-

achtete D. keine Oscillationen eines räumlichen Gegenstandes, den er sich vorstellte. —

Der von Dufour (13) beobachtete Fall betrifft einen jungen nicht sehr intelligenten und wenig geweckten Mann von 20 Jahren mit angeborenen Cataracten auf beiden Augen, welche ihm nur die Wahrnehmung von Hell und Dunkel und von lebhaften Farben gestatteten; aber nicht die Wahrnehmung einer Form. Nachdem die an dem einen Auge gemachte Operation gut geheilt war, ergab die erste Prüfung, dass er nicht im Stande war, irgend ein Object mit dem Auge zu erkennen, auch nicht einmal die Bewegung eines Objectes — erst in der zweiten Sitzung erkannte er die Bewegung eines Objectes (einer schaukelnden Uhr), aber konnte zwei Stücken Papier, von denen das eine 10, das andere 20 Cent. lang war, mittelst des Auges nicht unterscheiden, ebensowenig ein rundes und ein viereckiges Stück Papier, erkannte sie aber sofort richtig beim Berühren. Am anderen Tage erkannte er einen goldenen Ring sofort als rund, es zeigte sich, dass er auf ein gesehenes Object (die Thürklinke) seine Schritte richtig dirigirte, aber die Entfernung zu klein schätzte. Indem wir bezüglich der allmählichen Fortschritte auf das Original verweisen, bemerken wir, dass der Sehendgewordene ganz ähnlich seine Augenempfindungen verwerthen lernte, wie der von Hirschberg operirte Knabe (s. Jahresber. 1875. p. 110. p. 111). —

Zum Schluss wird ein von Dr. Recordon (14) in demselben Hospital operirter Fall aus dem Berichte über das Krankenhaus vom Jahre 1855 von dem Director Hirzel mitgetheilt: dem Kranken mussten die Dinge, die er sah, immer erst genannt werden, sonst konnte er sich aus derselben nicht vernehmen (ausser, wenn er sie anfassen konnte). über Entfernungen hatte er kein Urtheil. Gefragt, was er bei einem Ausgange in die Stadt gesehen hätte, erwiederte er, er hätte viele schöne Sachen gesehen — er konnte aber nicht sagen, was für welche, weil sein Führer ihm dieselben nicht genannt hätte. Bei diesem Kranken, der einige Zeit nachher wieder erblindete, war es auffallend, wie das Vermögen zu sehen, seine Intelligenz und seine geistige Lebendigkeit aufgeweckt hatte, welche nach seiner Wiedererblindung auch wieder sehr abnahmen. — Dufour findet in diesen Beobachtungen Stützen für die empiristische Theorie. —

Schön (15) hat im Verfolg der Theorie Hering's von dem mittleren cyclopischen Auge und im Anschluss an den Versuch von Helmholtz, die mittlere Sehrichtung mittelst Hinzeigens mit dem Zeigefinger nach einem monocular gesehenen Objecte nachzuweisen, Versuche darüber angestellt, ob die entsprechenden Projectionen auch

beim indirecten Sehen gemacht werden. Bei geradeaus gerichtetem Gesicht und parallelen Gesichtslinien wurde eine weisse Kerze seitlich in verschiedenen Entfernungen angebracht, so dass sie gekreuzte Doppelbilder lieferte — nach längerem Sehen in die Ferne wurden die Augen geschlossen und gleichzeitig der Zeigefinger in die Richtung gebracht, nach welcher die Kerze projicirt wurde. An der Spitze des Zeigefingers war ein Faden befestigt, welcher an der Kerze über eine Rolle lief, und durch ein Gewicht gespannt war. Auf einem halbkreisförmigen Streifen Papier wurde dann die Richtung der Verbindungslinie zwischen Kerze und Finger durch einen Strich bemerkt. Im Kreuzungspunkte dieser Striche liegt dann das Projectionscentrum. Schön giebt Abbildungen dieser Striche, die er in Versuchsreihen erhalten hat: sie haben ihren Kreuzungspunkt nicht in dem Mittelpunkte der Grundlinien; Schön findet, dass sie nach dem Centrum desjenigen Auges gerichtet sind, auf dessen Seite sich die weisse Kerze befunden hat. Aus diesen und ähnlichen Versuchs-Resultaten bei Convergenzstellung der Gesichtslinien folgert Schön, dass die Doppelbilder nicht nach den Richtungslinien eines cyclopischen Auges gesehen werden, sondern nach denen des betreffenden Auges. (Die Versuche dürften zu diesem Schlusse kaum berechtigen, denn 1) sagt schon Helmholtz, Ph. O. p. 612: der Versuch misslingt aber auch oft (in Folge von Aufmerksamkeitseinfluss), 2) hat Schön Versuche mit directem Sehen nicht angestellt, wenigstens keine Resultate darüber mitgetheilt, 3) sind die gemachten Striche nicht die Richtungen der Axe des Zeigefingers, sondern eines zwischen der Spitze des Zeigefingers und dem Objecte ausgespannten Fadens, 4) sind die meisten Linien der Figuren, die Schön giebt, nicht nach dem Centrum desjenigen Auges gerichtet, auf dessen Seite sich die Kerze befunden hat. Ref.)

Schön schliesst weiter aus diesen Versuchen, dass zur Orientirung nur das Bild des gleichseitigen Auges benutzt wird, und dass das andere gar nicht zur Perception kommt. Den Grund davon sieht er darin, dass das eine Bild des gleichseitigen Auges auf eine centralere Netzhautstelle fällt, als das des andern Auges, und daher einen intensiveren Eindruck hervorbringt. Schön weist nämlich im Folgenden nach, dass 1) die Erregbarkeit vom Centrum nach der Peripherie abnimmt und 2) dass die Erregbarkeit eines auf der nasalen Netzhaut gelegenen Punktes höher ist, als die eines gleichweit von der Macula auf der temporalen Netzhauthälfte gelegenen. Die von correspondirenden Punkten beider Augen gelieferten Eindrücke sind also nicht gleichwerthig: derjenige, welcher auf der inneren

Netzhaut des gleichseitigen Auges liegt, wird intensiver empfunden.

Zum Nachweise des Satzes 2) hat Schön verschiedene Vorrichtungen construirt und Versuche mit denselben angestellt, von denen wir die vollkommenste kurz beschreiben: ein Auge befindet sich vor einem undurchsichtigen Schirme, in welchem zu den Seiten des Fixationspunktes symmetrisch zwei Oeffnungen angebracht sind; durch diese Oeffnungen fällt auf periphérische, von der Macula lutea gleich weit entfernte Netzhautstellen Licht, welches von gleich stark beleuchteten Papierflächen hinter dem Schirme zurückstrahlt. Die Helligkeit dieser Papierflächen ist abhängig von dem Winkel, welchen sie mit dem Einfallslothe der beiden constanten Lichtquellen (Petroleumlampen) bilden; dieser Winkel kann beliebig variirt und an einem auf einer Kreistheilung einstellbaren Index abgelesen werden; die Helligkeiten verhalten sich wie die Cosinus der Winkel, welche die Papierflächen mit dem Einfallslothe bilden. Bei den Versuchen wird die Helligkeit so regulirt, dass beide Papierflächen durch die Löcher des Schirmes, mit einem Auge gesehen, gleich hell erscheinen. Schön fand nun, dass wenn die Helligkeit der nasalen Netzhautstelle = 1 gesetzt wird, die für die symmetrische temporale Stelle erforderliche Helligkeit, wenn beide gleich scheinen sollen, grösser sein muss, und zwar in 4^0 Entfernung von der Fovea = 1,036, in 5^0 = 1,147 in 8^0 = 1,25 in 10^0 = 1,29 in 20^0 = 1,455 in 25^0 = 1,50 u. s. w. Im Ganzen sind von Schön nach dieser Methode 188 Einzelbestimmungen gemacht worden.

In Bezug auf die Projection der Doppelbilder deducirt nun Schön aus der grösseren Erregbarkeit der inneren (nasalen) Netzhauthälfte folgenden Satz: dem Doppelbilde des gleichseitigen Auges als dem viel intensiveren gegenüber wird das des anderen Auges in der Regel vernachlässigt und zwar aus dem Grunde, weil die excentrische Sehschärfe und die Erregbarkeit in denselben Graden auf der inneren Retina, auf welcher sich das erstere abbildet, bedeutend höher ist, als in den entsprechenden Graden der äusseren Retina des anderen Auges, auf welche das letztere fällt.

Endlich schliesst Schön aus diesem ungleichen Verhalten der inneren und äusseren Retina, dass es dadurch möglich wird, zu unterscheiden, ob die eine oder die andere perspectivische Ansicht oder stereoskopische Zeichnung dem einen oder dem andern Auge angehört — und weiter, dass dadurch die Möglichkeit gegeben sei, dass noch bei ruhendem Blick ohne Augenbewegung die stereoskopischen Sammelbilder in Bezug auf das Näher und Ferner der verschmolzenen Linien beurtheilt werden können, eine Frage, die bekanntlich von

Hering und von Donders ventilirt worden ist (cf. Donders Arch. f. Ophthalm. XIII, 1. p. 28). —

Augenbewegungen.

1) Prengrueber, Physiologie des muscles de l'oeil et leurs paralysies. Thèse pour le doctorat. Paris.

2) Nicati, W., Ueber das Tropometer. Corresp.-Bl. f. Schweizer Aerzte. VI. Nr. 15. S. 458.

3) Mauthner, Vorlesungen über die optischen Fehler des Auges. p. 634—648.

4) Küster, F., Die Directionskreise des Blickfeldes. — Onderzoekingen in het physiologisch Laboratorium te Utrecht. Derde Reeks IV. Afl. I. p. 144—180; und v. Graefe, Arch. f. Ophthalm. XXII, 1. p. 149—210.

5) Donders, Versuch einer genetischen Erklärung der Augenbewegungen. Pflügers Archiv für Physiologie. XIII. p. 373—421. — Holländisch in Onderzoekingen in het Physiol. Laborat. te Utrecht, Derde Reeks IV. Afl. I. p. 31—94 und in XVII. Verslag van het Nederlansch Gasthuis for ooglíders. p. 73—136. — Französisch in Annales d'Oculistique. T. 76. p. 213-237.

6) Ritzmann, Ueber die Verwendung von Kopfbewegungen bei gewöhnlichen Blickbewegungen. Onderzoekingen in het Physiologisch Laboratorium te Utrecht, Derde Reeks IV, 1. p. 95—113. (Referirt im Jahresberichte 1875. p. 125)

7) Schneller, Ergänzung zu den Studien über das Blickfeld. Archiv f. Ophthalm. XXII, 4. p. 147 ff.

8) Schiaparelli, G. V., Di alcune questioni concernenti il movimento degli occhi. Annali di Ottalm. V. p. 243—262.

9) Holmes, E. L., Ueber die Stellung der Augäpfel bei geschlossenen Lidern. Arch. f. Augen- u. Ohrenheilk. V. 2. p. 374.

10) Cyon, E., Rapports physiologiques entre le nerf acoustique et l'appareil moteur de l'oeil. Acad. des Sciences. 10. Avril. Recueil d'Ophth. p. 175. Ann. d'Ocul. T. 75. p. 171.

11) Donders, Korte Beschrijving van eenige Werktuigen en Toestellen tot de Collectic van het Physiologisch Laboratorium en het Nederlansch Gasthins roor Ooglijders behoorende. — Onderzoekingen in het Physiolog. Laborat. te Utrecht. Derde Reeks. IV, 1. p. 1—30. (Gezicht p. 11—26.) (Die hier von Donders aufgeführten Apparate sind in früheren Abhandlungen beschrieben und in den früheren und diesem Jahresbericht besprochen.)

12) Priestley Smith, Bilateral deviations of the eyes. Ophth. Hosp. Rep. IX. p. 22-34.

[Mauthner (3) hat die Lage des Augendrehpunktes genauer als Donders zu bestimmen gesucht, indem er an Stelle der von D. benutzten schematischen Werthe gemessene und für den speciellen Fall berechnete setzte. Die Entfernung der Hornhautbasis vom Scheitel ermittelte er durch Messung der halben Horn-

hautsehne und des Hornhautradius in der Gesichtslinie. Die Länge der Augenaxe berechnete er unter der Voraussetzung, dass der Werth der Linse für die Brechung nur wenig schwankt, aus dem Radius der Hornhaut in der Gesichtslinie.

Die von Mauthner gefundenen Mittelzahlen für die Lage des Drehpunktes bei verschiedenen Refractionszuständen sind folgende:

Abstand des Drehpunktes.

	Von der Hornhautmitte nach		Von der Mitte der bis zur Netzhaut reichenden Axe.	Von der Mitte der totalen Augenaxe.	
	Donders.	Mauthner.	Mauthner.	Donders.	Mauthner.
H	13.22	13.01	2.12	2.17	1.47
E	13.45	13.73	1.89	1.77	1.24
M	14.52	15.44	2.26	1.75	1.82
M bis 6.5		14.30	2.04		1.46
M. > 6.5		16.42	2.45		2.14

Der wichtigste Unterschied beider Bestimmungen bezieht sich auf die Lage des Drehpunktes im myopischen Auge. Donders fand ihn am wenigsten weit, M. am weitesten hinter der Mitte der Augenaxe liegend. Nach Letzterem bildet die von ihm gefundene günstige Lage eine theilweise Ausgleichung der durch die Grösse der Axenlänge erschwerten Beweglichkeit. — Nagel.]

Küster (4) hat unter Donders' Leitung im physiologischen Laboratorium zu Utrecht die Untersuchungen von Helmholtz über die Frage, unter welchen Umständen gerade Linien des Raumes bei unbewegtem Auge und bei Bewegungen des Auges gekrümmt erscheinen einer erneuten Prüfung mit vervollkommneter Beobachtungsmethode unterworfen. Unter der Annahme, dass wir uns das Blickfeld als eine Hohlkugel, welche vom Drehpunkte unseres Auges aus mit einem unendlichen Radius beschrieben ist, und ebenso das Sehfeld des ruhend gedachten Auges als eine Kugelfläche vorstellen, hatte Helmholtz die Bedingungen untersucht, unter welchen drei am Nachthimmel in einer geraden Linie erscheinende Sterne eine concave Linie zu bilden scheinen, und ferner die Bedingungen, unter welchen gerade Linien terrestrischer Objecte gekrümmt erscheinen. (S. Helmholtz, Physiol. Optik p. 432, p. 493 und p. 545 u. f.) Unter denselben Annahmen hat nun Küster die Bedingungen für das Geradeerscheinen von Linien in Versuchen geprüft, bei welchen man gar nichts anderes sieht, als eine Anzahl in einer Reihe gelegener Lichtfunken. Der dazu dienende Apparat — Cycloskop genannt — hat folgende Construction: an einem Halbkreise befindet

sich eine Anzahl verschiebbarer Rähmchen mit Spitzen, zwischen welchen Inductionsfunken überspringen; genau in der Mitte dieses Inductionsfunkenbogens befindet sich das Auge des Beobachters. Der Halbkreis kann 1) durch ein Charniergelenk um eine ideale, durch den Mittelpunkt des Auges (γ) gehende Queraxe (a a′) gedreht, also gehoben und gesenkt werden; 2) desgleichen um eine durch den Occipitalpunkt (β) gehende Queraxe (b b′); 3) um einen Zapfen (c), dessen ideale Axe durch den Drehpunkt des Auges und die Mitte des Halbkreises geht (c α), gedreht und 4) mittelst Verschiebung an einem Träger in einer vertikal durch den Drehpunkt des Auges gehenden Axe höher und niedriger, als der Drehpunkt des Auges gelegen ist, eingestellt werden. Demgemäss stellt die Funkenreihe grösste Kreise mit querer Axe (1), mit senkrechter oder diagonaler Axe (3), oder Directionskreise (2) mit senkrechter, diagonaler oder horizontaler Axe durch den Occipitalpunkt gehend, oder endlich Parallelkreise (4) des Seh- oder Blickfeldes vor. — Die Beobachtungen werden im übrigens finsteren Raume angestellt, so dass nur die Funkenreihe sichtbar ist und ausser ihr zur Fixation eines oberhalb der Funkenreihe gelegenen Punktes ein mit Phosphor bestrichenes Papierstückchen. Dadurch wird jede Vorstellung von der Entfernung der Funken ausgeschlossen. Der Kopf des Beobachters ist mittelst des Hering'schen Kopfhalters fixirt. Der Beobachter kann das Uebersprungen der Funken sehr leicht nach Belieben unterbrechen und wieder hervorrufen.

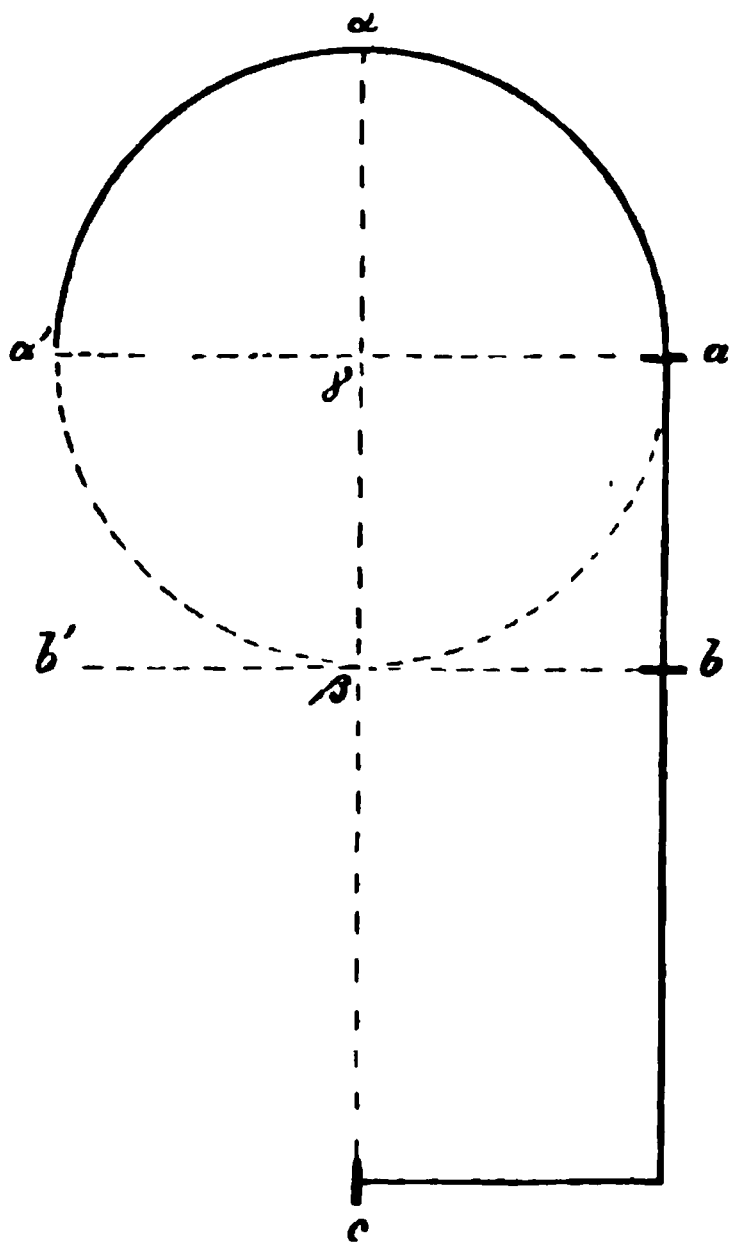

Bei den Beobachtungen am Cycloskop ist nun Küster, und in vollkommener Uebereinstimmung mit ihm Donders zu folgenden Resultaten gekommen: die Funkenreihe erscheint als eine gerade Linie, 1) wenn sie in einem Meridiane des Blickfeldes liegt, mag ihre Mitte fixirt werden oder der Blick über sie hingleiten; 2) wenn sie in einem grössten Kreise des Blickfeldes liegt und ihre Mitte

fixirt wird; 3) a) wenn sie in einem Directionskreise des Blickfeldes liegt und der Blick über sie hin bewegt wird; b) wenn sie bei Primärstellung des Auges indirect gesehen wird; 4) wenn sie in einem Parallelkreise liegt und das Auge einen Punkt fixirt, welcher um etwa dieselbe Anzahl von Graden unter bezw. über dem horizontalen Meridiane gelegen ist, als die Funkenreihe über bezw. unter dem horizontalen Meridiane liegt. — Unter allen anderen Bedingungen erscheint die Funkenreihe gekrümmt, also bei meridionaler Lage und bei der Lage in grössten Kreisen in Secundärstellungen des Auges concav gegen den jeweiligen Fixationspunkt — ferner in Directionskreisen gelegen bei Fixation des mittelsten Funkens (ausser in der Primärstellung des Auges) convex gegen die Mitte des Blickfeldes — endlich in Parallelkreisen gelegen erscheint sie immer (mit Ausnahme der Bedingung 4) convex nach der Mitte des Blickfeldes.

Küster fasst nun das Ergebniss seiner Beobachtungen dahin zusammen: wenn wir bei der Entscheidung darüber, ob wir eine gerade oder eine gekrümmte Linie sehen, nur unser subjectives Urtheil allein berücksichtigen, so urtheilen wir nur dann richtig, wenn die fraglichen Linien durch den Hauptblickpunkt gehen — wir irren dagegen und halten gerade Linien für gekrümmt, wenn die Blickbahn nicht durch die Primärstellung hindurchgeht, und wenn wir sie mit ruhendem Auge indirect sehen — gekrümmte Linien dagegen halten wir unter den oben angeführten Bedingungen für gerade. Bestimmend für unser Urtheil sind an erster Stelle die Wahrnehmungen mittelst des bewegten Auges; diesen ordnen wir die Wahrnehmungen des ruhenden Auges unter; wir bevorzugen aber die Bewegungen durch die Primärstellung im praktischen Leben ganz besonders und kommen dann zu richtigen Urtheilen. Da sich hierbei das Auge um eine feste Axe dreht, so übertragen wir diese Erfahrung (? Ref.) »eben weil sie in der weit überwiegenden Mehrzahl der Fälle wiederkehrt, auf alle Linien, denen wir unter Drehung des Augapfels um eine feste Axe folgen können, d. h. auf alle Directionskreise«. Eine solche Bewegung ist nämlich ausgezeichnet durch zwei besondere Empfindungen: erstens erscheint die Linie bei diesen Bewegungen fortdauernd in unverändertem Netzhautbilde (Helmholtz) — zweitens ist die Inanspruchnahme der Muskeln und damit die Innervationsempfindung vom Beginn bis zur Vollendung der Bewegung um eine feste Axe constant qualitativ die nämliche. Auf dieses zweite Moment legt Küster desswegen besonderen Werth, weil bei den Bewegungen des Auges in verschiedenen Directionskreisen, welche eine gemeinsame Tangente im Occipitalpunkt haben, die auf der

Netzhaut entworfenen Bilder keineswegs alle gleich sind — wohl aber wird die Innervation der Muskeln für eine Bewegung um eine feste Axe stets die nämliche sein, unabhängig von der Stellung des Auges vor der Bewegung. —

Donders (5) stellt sich die Aufgabe, den Ursprung der Augenbewegungen zu erklären, namentlich die Frage zu beantworten, warum die Bewegungen der Augen dem Listing'schen und Donders'schen Gesetze folgen. Er giebt dabei zugleich immer im Hinblick auf diese Fragen eine Uebersicht über die wichtigsten Beobachtungen und Theorieen in diesem Gebiete. Gegen die Erklärung der Gesetze für die Augenbewegungen durch Helmholtz aus dem Princip der leichtesten Orientirung macht er geltend, dass die Raddrehung auch eine ganz andere sein könnte, ohne die Orientirung zu erschweren, es käme nur darauf an, dass sie constant wäre, denn wir hätten die Fähigheit, alle constanten Factoren unbewusst compensirend für unser Sehen zu verwerthen. Das Princip der leichtesten Orientirung fordert also nicht gerade das Listing-Donders'sche Gesetz. — Ferner fehle der Helmholtz'schen Erklärung der causale Nachweis, wie das Streben des Individuums (oder des Phylons) dahin führen könne, einen Typus der günstigsten Vertheilung der Fehler zu schaffen. Die von andern Forschern aufgestellten Erklärungsprincipe verwirft Donders als rein teleologische, oder zu weit oder zu eng gefasste — jedenfalls nicht genetische.

Indem Donders als das Ideal einer genetischen Erklärung bezeichnet »die Bewegungen in ihrer Beziehung zu der Entwickelung des Sehorgans durch die verschiedenen Entwickelungsphasen des Phylon zu verfolgen« und den Satz aufstellt, die Bewegungsorgane seien durch die Bewegungen zur Ausbildung und Form gebracht worden — denkt er sich die Sehsubstanz entstanden durch die Wirkung der Lichtwellen auf die sich organisirende lebende Materie — ferner durch die Bewegungen des Gesichtsorganes zu Stande gekommen die »der Sehsubstanz inhärenten Lokalzeichen«, welche, einmal entwickelt, wiederum ihrerseits die Bewegungen beeinflussen mussten — ferner einen bestimmten Theil der Sehsubstanz zur Kernstelle (im Sinne Hering's) erhoben, womit zugleich die Neigung gegeben war, die Kernstelle nach demjenigen Theile des peripherischen Gesichtsfeldes hin zu wenden, wo ein besonderer Eindruck entstanden war — ferner ein Zurückkehren des Organes in seine primitive Stellung, den Zustand relativer Ruhe. »Aber kein Umweg und keinerlei Drehungsrichtung hatte die Oberhand, und die mittlere, zu der Uebung leiten

musste, war sonach der kürzeste Weg, mit Ausschluss der Drehung um die Blicklinie«.

Mit der Regelmässigkeit der Bewegung musste die Schärfe der Lokalzeichen zunehmen und umgekehrt. »So war der Weg aus der Primärstellung a nach einer Secundärstellung b gefunden. Die erste Grundlage für das Gesetz von Listing war gelegt: bei der Bewegung aus der Primärstellung a nach b und vice versa Drehung der Blicklinie um eine bestimmte Axe, ohne Drehung um sich selbst.« Um das Gesetz mit allen seinen Consequenzen zu verwirklichen, war noch das Gesetz von Donders nöthig, dessen Entstehung sich Donders in folgender Weise denkt: das Auge bewegte sich zuerst immer nur aus der Primärstellung a nach der Secundärstellung b und wieder zurück, und machte diese Bewegung unendlich oft; gelegentlich wurde es veranlasst, sich aus der Lage b nach einem Punkte β′ zu wenden und die Lage b′ anzunehmen. Dies konnte geschehen, indem das Auge erst von b nach a zurückkehrte und von a aus sich auf β′ richtete. War das Streben, unmittelbar von b nach b′ zu kommen, erregt, so konnte zweierlei geschehen: 1) war aus Erfahrung die Innervation bekannt, durch welche das Auge aus a nach b′ gebracht wird — um aus b nach b′ zu kommen, wird absolut dieselbe Innervation gefordert. Wird dies vollkommen erfüllt, dann hat auch das Auge in allen Theilen die Stellung eingenommen, als ob es von a aus auf β′ gerichtet worden wäre, entsprechend dem Gesetze von Donders. Beim Uebergange von b nach b′ musste das Auge zugleich um eine Axe gedreht sein, welche die Blicklinie einen Directionskreis durchlaufen liess; 2) ward aber die Augenstellung b′ aus b tastend gefunden, so würde die geforderte Innervation sich sich geltend gemacht haben bei der Rückkehr von b′ nach a.

Mit der Bewegung aus a nach b war die Vorstellung der geraden Linie gewonnen, sie blieb bei der Bewegung von b nach b′, welche in einem Directionskreise durch Drehung um eine feste Axe erfolgt und unter dem Einflusse einer Innervation, welche absolut die nämliche, wie bei der Bewegung aus der Lage a nach der Lage b′ ist. — Dass das Listing'sche Gesetz bei parallelen Gesichtslinien nicht in strengem Sinne gilt, hat auch Donders mittelst des Isoskops bestätigt (s. Bericht f. 1874. p. 136 u. 1875. p. 123 ff.). Ist diese Abweichung eine Unvollkommenheit, oder steht sie mit den Convergenzbewegungen im Zusammenhange? Die bei Convergenz stattfindende Drehung um die Blicklinie, oder Rollbewegung, ist individuell sehr verschieden aber stets positiv gefunden worden. Sowohl mit dem Isoskop, als auch mit einem ähnlichen einfacheren Apparate,

welchen Donders Horopteroskop nennt, welcher gleichfalls auf der Methode der Halbbilder beruht, hat derselbe nun nachgewiesen, dass es auch für symmetrische Convergenzstellung eine Art von Primärstellung giebt, in welcher die Bewegungen in der Blickebene ohne Raddrehung erfolgen und für welche es eine Ebene giebt, worin sowohl horizontale als verticale Linien binocular einfach gesehen werden. Diese Ebene nennt Donders »Horopterebene«. [Donders hatte diese Primärstellung bei Convergenz schon früher in einer besonderen Abhandlung (s. Bericht f. 1874. p. 136) erörtert und die Primärstellung bei parallelen Gesichtslinien mit A, die bei Convergenz mit B bezeichnet, nennt aber jetzt die erstere Primärstellung P, die letztere Primärstellung C. Ref.] Bei dieser Primärstellung in Convergenz C ist die Blickebene etwa 20° bis 40° gesenkt (die Senkung ist individuell, zu verschiedenen Zeiten und nach dem Grade der Convergenz verschieden) und die Horopterebene ist nicht senkrecht zur Blickebene, sondern nach hinten geneigt; (diese Neigung ist um so grösser, je grösser die Incongruenz der Netzhäute in der Primärstelstellung P, um so kleiner je stärker die Convergenz ist.)

In Erwägung nun, 1) dass die Bewegungen und deren Innervations- und Contractionsorgan sich den Interessen des binocularen Einfachsehens gemäss entwickeln mussten, 2) dass für nahe gelegene, uns interessirende Gegenstände, welche zugleich niedriger gelegen sind als unsere Augen (z. B. Arme und Hände), sich der Convergenztypus bei abwärts gerichteter, gesenkter Blickebene entwickeln musste, 3) dass ferner Convergenz und Divergenz ausschliesslich in der Blickebene geschehen, und dass wir darnach streben, horizontale Linien sich bei der Bewegung in sich selbst verschieben zu lassen — die Drehung also um eine auf der Blickebene senkrechte Axe erfolgen musste, 4) dass endlich die Convergenzbewegung ihre besondere Innervation hat, welche sich mit jeder Stellung der Blickebene combiniren kann — hält es Donders für nothwendig, dass ausserhalb der Primärstellung C Rollbewegung stattfindet bei Hebung und Senkung der Blickebene, weil Senkung mit Convergenzinnervation sich associirt hat. Die Genese der Rollbewegung bei parallelen Gesichtslinien ist also zu erklären aus der Theilnahme der Innervationen zu Convergenz und Divergenz bei Hebung und Senkung der Blickebene.

Die Neigung der Horopterebene gegen die Blickebene sieht nun Donders als den genetischen Grund für die Incongruenz der Netzhäute, für die Winkel V und H an; bei der Beschäftigung mit nahen Gegenständen musste die Tendenz herrschen, in einer Ebene zu ar-

beiten, in welcher die Halbbilder der Objecte auf correspondirende Punkte fielen: dies ist der Fall, wenn die Ebene gegen eine auf der Blickebene senkrechte Ebene geneigt ist und zwar nach der horizontalen Ebene hin — hieraus würde sich also die Differenz zwischen der Grösse der Winkel V und H erklären. Die Horopterebene ist aber nach Donders von grosser Wichtigkeit für die Interessen des stereoskopischen Sehens, da wir um so genauer über die körperlichen Verhältnisse der Objecte unterrichtet sein werden, je mehr sie in der Horopterebene liegen.

Für die parallelen Rollbewegungen bei seitlicher Neigung des Kopfes (cf. Bericht f. 1874. p. 141) findet Donders die Erklärung in der Tendenz, behufs unverrückten Festhaltens des fixirten Punktes die Bewegungen des Kopfes und Körpers durch Augenbewegungen zu compensiren (Nagel, Mulder). Dass diese Compensation eine unvollkommene ist, erklärt Donders »aus dem weniger starken Zwange, um Meridianlinien, als um fixirte Punkte festzuhalten«. —

Schneller (7) hatte bei seinen Bestimmungen über die Grenzen des Blickfeldes (s. Bericht f. 1875. p. 122) den Mittelpunkt der Grundlinie in den Mittelpunkt des Perimeters gebracht und die Umrechnung in Zahlen, welche dem Drehpunkte eines jeden Auges entsprechen, in Aussicht gestellt. Er giebt nun die Entwickelung der betreffenden Formeln und die Umrechnung für den horizontalen Meridian, wodurch die wahren Grenzen des Blickfeldes erhalten werden. Wegen der Formeln und Werthe verweisen wir auf das Original. —

Schiaparelli (8) giebt eine Darstellung des mathematischen Problemes der Raddrehungen des Auges, worin er nachweist, dass ein Widerspruch zwischen Helmholtz und Listing, sowie Donders nicht existire. Sch. ist in Folge des Aufsatzes von Giraud-Teulon (cf. Bericht f. 1875. p. 118) von dem Herausgeber der Annali di Ottalmologia, Quaglino zu dieser Auseinandersetzung bestimmt worden, welche der jetzt allgemein geltenden Auffassung entspricht. —

Holmes (9) hat beobachtet, dass er beim raschen Oeffnen der Augen, nachdem er vor dem Schliessen seine Augen auf einen kleinen Gegenstand gerichtet hatte, diesen in übereinander stehenden Doppelbildern sieht, welche sich rasch wieder vereinigen. Das Bild des linken Auges ist das höher stehende. — Diese Erscheinung hat Holmes bei dreien von 11 Freunden auch gefunden. Er glaubt, dass die Mm. inf. und sup. bei geschlossenen Lidern ungleich gespannt werden. —

Cyon (10) giebt eine kurze Uebersicht der Resultate, welche ihm neuere Untersuchungen über Zerstörung der Bogengänge und der Gehörsnerven, zum Theil im Widerspruche mit seinen und Goltz' früheren Versuchen ergeben haben: Frösche, Tauben und Kaninchen zeigen nicht die gleichen Störungen; die zu beobachtenden Augenbewegungen sind nicht compensatorische, sondern direct durch die Verletzung hervorgerufen. Reizung des horizontalen Canals beim Kaninchen bewirkt Drehung des Auges derselben Seite nach hinten und unten, die des vertikalen hinteren Canales nach vorn und etwas nach oben, die des vertikalen vorderen Canales nach hinten und unten. Reizung eines Canals bewirkt immer Bewegungen beider Augen, aber einander entgegengesetzte; die Pupille zieht sich auf der gleichnamigen Seite zusammen, erweitert sich auf der entgegengesetzten; die erfolgende Muskelzusammenziehung ist anfangs tetanisch, dann folgen oscillatorische Bewegungen; diese oscillatorischen Bewegungen verschwinden, wenn man den Gehörsnerven der entgegengesetzten Seite durchschneidet. Reizung eines Gehörsnerven ruft heftige Drehungen beider Augäpfel hervor, und Bewegung des Auges derselben Seite nach unten, des andern Auges aber nach oben — diese Ablenkung verschwindet nach der Durchschneidung des andern Gehörsnerven. — Nach Durchschneidung beider Gehörsnerven in der Schädelhöhle kann das Thier am Leben bleiben, seine Bewegungen sind aber unsicher. — Cyon stellt eine genauere Publication seiner Versuche in Aussicht — seine Methode, die halbcirkelförmigen Canäle ohne Blutung freizulegen und zu zerstören hat er beschrieben in seiner Methodik der physiologischen Experimente und Vivisectionen, Giessen u. Petersburg 1876. p. 541 u. f. —

[Priestley Smith (12) stellt einige eigene Beobachtungen pathologischer Fälle zusammen, welche auf die physiologische Association der inneren und äusseren Augenbewegungen Licht werfen. Seine Schlüsse sind folgende. 1) Während die associirten Seitenbewegungen beider Augen aufgehoben sind, können die accommodativen Convergenzbewegungen erhalten sein. 2) Während die letzteren aufgehoben resp. vermindert sind, können die ersteren erhalten sein. 3) Es giebt also zwei getrennte Hirncentren für die associirten Parallelbewegungen und für die accommodativen Convergenzbewegungungen. 4) Die Divergenzbewegung scheint durch gleiche Innervation verbunden mit der Aufwärtsbewegung, die Convergenzbewegung mit der Abwärtsbewegung. 5) Die Accommodations- und Convergenzbewegungen werden durch dasselbe Centrum beherrscht, doch können sie nicht fest verbunden sein, weil die einen

ohne die anderen aufgehoben sein können. 6) Der Wechsel in den Beziehungen zwischen Accommodation und Convergenz ist dadurch möglich, dass zu dem normalen beiderseitigen Impulse ein zweiter correctiver einseitiger hinzutritt. — Näheres s. im Referat für Motilitätsstörungen. — Nagel.]

Irisbewegung *).

1) Albini, G., Rapporti tra i movimenti dell' iride e la funzione visiva. Il Morgagni. Gennajo. p. 21–26. (Bekanntes über Pupillen-Reaction zur Verwerthung bei Simulation von Amaurose. Schmidt-Rimpler.)
2) Edgren, J. G., Naagra undersökningar öfver iris' rörelsemeckanism hos grodan. Med. 8 taflor. Upsala läkareförenings förhandlingar. Bd. XI. S. 185.
3) Holmgren, F, Betraktelser i anledning af J. G. Edgrens arbeta öfver iris' rörelsemekanism hos grodan. Upsala läkareförenings förhandlingar. Bd. XI. S. 222.
4) Holmgren, F., Genomskärning af synnerven hos kaninen. Upsala läkarefór. förh. Bd. XI. S. 231.
5) — Undersökning af iris' rörelser, kort meddelande. Upsala läkarefor. förh. Bd. XI. S. 476.
6) Drouin, Alph., De la pupille; anatomie, physiologie, séméiologie. Thèse de Paris (s. das Referat über Iriskrankheiten).
7) — Note pour démontrer qu'il n'y a pas de rapport direct entre l'état d'accommodation de l'œil et le diamètre de la pupille. Gaz. méd. de Paris. Nr. 28.
8) Coursserant (Sichel), Anomalie d'innervation de l'iris etc. Gaz. des hôp. p. 347.
9) Hempel, Ueber die Spinalmyosis. Archiv f. Ophth. XXII. 1. p. 1—28.
10) Hirschberg, Ueber den Einfluss der Chloroformnarcose auf die Pupille. Berliner klin. Wochenschr. p. 652.
11) Winslow, W. H., Chloroform and the pupil. Philadelphia medical Times. Vol. VI. S. 270–7.
12) Leblanc, Essai sur les modifications de la pupille, produites par les agents thérapeutiques. 8. Paris (s. Iriskrankheiten).
13) Krenchel, V., Om Wirkningen af Muskarin på Pupillen og Akkommodation s. oben p. 120.

Ueber die citirten Arbeiten von Edgren und Holmgren (2 bis 5) erstattet Panum in Virchow-Hirsch's, sowie Hofmann und Schwalbe's Jahresbericht die nachfolgende Inhaltsangabe.

[Bei der auf F. Holmgren's Veranlassung und unter seiner Leitung ausgeführten Untersuchung Edgren's (2) wurde das aus-

---

*) Von hier an referirt wieder Prof. Nagel.

geschnittene Froschauge benutzt, welches, wie Holmgren früher hervorgehoben hat (Upsala läkareför. förh. B. I. u. B. IV.), stundenlang die Fähigkeit bewahrt, die Pupille bei Einwirkung des Lichtes zu contrahiren und im Dunkeln wieder zu dilatiren. Verf. sucht zunächst in einer Versuchsreihe den Verlauf und die Dauer der Contraction und Dilatation der Pupille bei abwechselnder Lichtreizung und Ruhe festzustellen und die Wirkung zu bestimmen, welche durch viele nach einander folgende Lichtreize von gleicher Dauer und von gleich grossen Intervallen auf die Pupille hervorgebracht wird. Hierbei konnte der Zutritt und Abschluss des Lichtes zu jeder beliebigen Zeit durch einen einfachen Mechanismus regulirt werden, und die Veränderungen der Pupille wurden nach der von Holmgren angegebenen Methode mittels Helmholtz's Ophthalmometer gemessen und in übersichtlicher Weise durch die beigegebenen graphischen Tabellen demonstrirt. Die Resultate dieser Versuchsreihe waren folgende: Die durch den Lichtreiz bewirkte Contraction der Pupille erfolgt gleichmässig und verhältnissmässig schnell, in weniger als einer Minute, die Dilatation erfolgt nur anfangs ziemlich schnell, dann aber immer langsamer und scheint erst nach 5—10 Minuten einigermassen beendigt zu sein. Mehrere mit Intervallen nach einander folgende Lichtreize hatten anfangs immer (trotz aller Verschiedenheiten der Dauer der Intervalle) die constante Wirkung, dass jede nachfolgende Contraction schwächer war als die vorhergehende, während umgekehrt jede nachfolgende Dilatation die nachfolgende übertraf. Nach Verlauf einer gewissen Zeit veränderte sich aber dieses Verhalten und wurde gerade umgekehrt, sodass die Contraction der Pupille nach dem Absterben des Präparates der ersten energischen Contraction einigermassen entsprach, wohingegen die Dilatation auf Null reducirt war. — Das gleiche Verhalten zeigte sich bei der folgenden Versuchsreihe, in welcher das Licht theils continuirlich einwirkte, theils möglichst ausgeschlossen war. Im ersteren Falle contrahirte sich die Pupille anfangs stark, erschlaffte darauf nach und nach (wie ein belasteter tetanisirter Muskel bei seiner Ermüdung) und erweiterte sich auf ein Maximum, worauf eine neue Contraction eintrat, welche bis zum Tode des Präparates zunahm. Zur Ausführung der Versuche bei möglichst vollständigem Ausschlusse des Lichtes wurden die Versuche in einem Raume ausgeführt, in welchem das Licht so schwach war als es die nöthige ophthalmometrische Beobachtung erlaubte, und so schwach, dass eine Wirkung desselben auf die Weite der Pupille kaum merklich war. In diesem Falle erfolgte anfangs eine fortschreitende Dilatation der Pupille, darauf eine

Verengerung, dann eine continuirliche und lange anhaltende Dilatation und schliesslich eine immer mehr zunehmende Verengerung der Pupille. Es wurde durch besondere Versuche, bei welchen der intraoculäre Druck constant erhalten wurde, noch nachgewiesen, dass die angeführten Phänomene nicht von einer Verdampfung der Augenflüssigkeit abhängig waren. — In einer folgenden Versuchsreihe suchte der Verf. die Function der Retina theils durch mechanische Zerstörung, theils durch Injection von starkem Alkohol in den Bulbus aufzuheben, und er fand dabei, dass alsdann jeder Effect der Lichtreizung ausbleibt und dass die Pupille dadurch gegen die Wirkung des Lichtes ganz unbeweglich wird, obgleich die Iris noch auf elektrische Irritation reagirte. Durch diese erfolgte dann immer eine Dilatation, einerlei ob der elektrische Strom direkt durch den Bulbus geleitet wurde oder mittels der Doppelelektroden Bernsteins kreisförmig um die Pupille ging und einerlei ob der Versuch bei gleichzeitiger Einwirkung des Lichtes oder im Dunkeln ausgeführt wurde. Der Verf. hat in allen seinen Versuchen den Bulbus möglichst sorgfältig und rein präparirt, um aber vollkommen sicher zu sein, dass alle Veränderungen der Grösse der Pupille auf Mechanismen bezogen werden müssen, welche sich innerhalb des Bulbus befinden, suchte er mittels Lapis oder mit kaustischem Kali alles, was sich auf der Aussenseite der Sclera befand, zu zerstören, ohne dass hiedurch eine Veränderung der beobachteten Resultate eintrat. — Schliesslich hat der Verf. noch die Wirkung gewisser Gifte auf die Pupille des Frosches studirt, indem er die Giftlösung durch eine feine Canüle in den Augapfel einführte. Hierbei wurden immer beide Augen eines Frosches ausgeschnitten, aber nur das eine vergiftet, während doch beide zur Controle der Wirkung beobachtet wurden. Der Verf. fand, dass Curare und Atropin die Pupille des Froschauges constant und bedeutend dilatiren, und dass Muscarin, wenn es auch nicht eine Contraction der Pupille bewirkt, doch die Dilatation derselben im Dunkeln hemmt, Alles in Uebereinstimmung mit dem, was man früher bei höheren Thieren gefunden hat. Dahingegen fand der Verf., dass Calabar eigenthümlicher Weise eine enorme Erweiterung der Pupille des Froschauges veranlasst. Der Verf. bemerkt jedoch, dass diese Versuche mit verschiedenen Giften sehr unvollständig waren, und er lässt sich nicht auf eine Erklärung der beobachteten Phänomene ein. — Als Endresultat seiner Untersuchungen meint der Verf., dass es nicht wohl bezweifelt werden kann, dass die Contraction der Pupille des Frosches von einem besonderen Muskel, einem Sphincter pupillae abhängt, er ist aber geneigt (in Uebereinstimmung mit Grünhagen)

die Existenz eines besonderen Dilatators der Pupille zu leugnen und die Dilatation als eine Wirkung elastischer Kräfte des Irisgewebes zu erklären, wobei er jedoch diejenige Dilatation der Pupille, welche durch elektrische Reizung der Iris hervorgebracht wird, auf eine Contraction der Gefässmuskeln der Iris bezieht. Diejenigen Bewegungen der Pupille, welche durch den Lichtreiz veranlasst werden, müssen als Reflexbewegungen aufgefasst werden, die Glieder der Kette dieser Reflexwirkung müssen sich aber innerhalb des Augapfels befinden, und der eine Endapparat derselben ist die Retina, der andere der Sphincter pupillae. —

Holmgren (3) vergleicht den durch Edgren's Untersuchungen aufgeklärten Bewegungsmechanismus der Iris mit dem entsprechenden Mechanismus der Herzbewegungen und macht auf mehrere principiell wichtige Analogieen zwischen beiden aufmerksam. Er hebt dann besonders hervor, dass die experimentellen Facta zur Annahme einer durch Nervensubstanz vermittelten Verbindung zwischen der Retina und Iris zwingen, dass aber der direkte Nachweis des Verbindungsapparates noch fehlt. —

Mit Bezug auf die in Edgren's Arbeit mitgetheilten Beobachtungen wollte Holmgren (4) untersuchen, ob der im ausgeschnittenen Froschauge vorhandene Reflexmechanismus zwischen der Retina und der Iris auch im Kaninchenauge vorhanden sei. Hierfür war es nöthig, den N. opticus in seiner natürlichen Lage zu durchschneiden, ohne dass der normale Blutkreislauf im Auge gestört wurde, weil die Iris des ausgeschnittenen Säugethierauges allzu schnell in Folge der Unterbrechung des Kreislaufs ihre Reizbarkeit einbüsst. Da die früher angewandten Methoden dem Zwecke nicht entsprachen, führte H. die Durchschneidung des N. opticus am lebenden Kaninchen nach einer neuen Methode aus, welche sich als zweckmässig erwies. Dem durch einen modificirten Cermak'schen Kopfhalter in der Bauchlage fixirten Kaninchen wurde der Schädel durch Trepaniren in der Mitte zwischen beiden Augen geöffnet und die Durchschneidung des Nerven wurde mittels eines besonders für den Zweck construirten Opticotoms ausgeführt. Bezüglich der hierbei nöthigen specielleren Manipulationen muss auf das Original verwiesen werden. Der Nerv wird dicht hinter dem Foramen opticum durchschnitten. Die Operation ist sicher und in weniger als zehn Minuten ausführbar. Die Thiere bleiben nach der Operation so munter, als ob keine Operation an ihnen ausgeführt wäre, und sie waren zum Theil noch nach zehn Monaten am Leben. Die Wunde war bei diesen Thieren vollkommen geheilt, so dass nicht einmal die Narbe zu entdecken war. Nur die ungewöhnliche Weite

und Unbeweglichkeit der Pupille zeigte, dass die Thiere operirt waren. —

Zur Untersuchung über die Veränderung der Grösse der Pupille beim Kaninchen und beim Menschen benutzt Holmgren (5) das Ophthalmometer in Verbindung mit einem Apparate zur Erleuchtung des Augenhintergrundes nach dem Princip des Augenspiegels. Bei Anwendung dieser Methode zur Untersuchung des Verhaltens des Kaninchenauges nach der Durchschneidung des N. opticus mittels der vom Verf. in einer anderen Abhandlung besprochenen Methode erfolgte sonderbarer Weise beim Einfallen des Lichtes in das Auge keine Verengerung, sondern eine Dilatation der Pupille. Die nähere Untersuchung ergab jedoch, dass diese Wirkung nicht vom Lichte abhing, sondern von dem Geräusche, welches hervorgebracht wurde, wenn der Schirm entfernt wurde, durch welchen das Auge gegen die Wirkung des Lichtes beschützt wurde. Hierdurch aufmerksam gemacht, fand H. durch fortgesetzte Untersuchungen, dass eine jede Erregung des Sensorium commune des Thieres eine Dilatation der Pupille hervorruft, einerlei wodurch diese Erregung des Sensoriums veranlasst wird. Während des durch Chloral hervorgerufenen Schlafes bleibt sie aus, nicht aber bei Curarevergiftung. Es zeigte sich ferner, dass dieselbe Dilatation der Pupille auch beim Menschen durch entsprechende Erregung des Bewusstseins hervorgerufen wird, während der Chloroformnarkose aber ausbleibt. Ein Scherz, eine Drohung, ein lautes Geräusch, ein Knall u. s. w. bewirken eine Dilatation der Pupille und H., welcher die Erscheinung bei der Versammlung der skandinavischen Aerzte in Göteborg zeigte, machte darauf aufmerksam, dass dieselbe vielleicht zur Entdeckung der Simulation unter Umständen anwendbar sein dürfte. Er hebt die Analogie der Erscheinung mit den von Mosso durch seine pletysmographischen Untersuchungen beobachteten Erscheinungen hervor. Verf. verspricht weitere Mittheilungen über diesen Gegenstand. — P. L. Panum.]

Drouin (7) hat gefunden, dass der bisher allgemein angenommene directe Zusammenhang zwischen der Accommodation und der Pupillenweite nicht bestehe, dass vielmehr die Zusammenziehung der Pupille, welche die Accommodation für die Nähe in der Regel begleitet, von Aenderungen in der Beleuchtung herrühre. Verf. argumentirt nämlich so: Wenn das Lichtquantum, welches, von einem hellen Objecte ausgehend, auf eine 1 Quadratcentimeter grosse Fläche im Abstande von 1 Meter fällt. gleich 1 gesetzt wird, so ist das Lichtquantum, welches von demselben Objecte kommend, dieselbe Fläche im Abstande von 2 Meter

trifft, gleich 1/4. Bei der Annäherung eines Objectes fällt von demselben also mehr Licht ins Auge, reizt eine grössere Zahl von Elementen und deshalb verengt sich die Pupille. (Es fällt ja aber beim gewöhnlichen Sehen von vielen nicht fixirten Objecten Licht ins Auge, die Summe des gesammten ins Auge fallenden Lichtes kann beim Nahe- und Fernsehen gleich sein und doch verengt sich die Pupille beim Nahesehen. Der Nachweis, dass sich die Weite der Pupille etwa nach dem das Centrum der Netzhaut treffenden Lichte richtet, fehlt. Uebrigens aber verengt sich die Pupille auch bei Accommodation auf dunkle Objecte bei gleichem Lichteinfall von seitlich gelegenen Objecten. Diese nahe liegenden Einwürfe sind nicht berücksichtigt. Ref.)

Drouin führt Messungen der Pupillenweite aus in verschiedenen Accommodationszuständen bei constanter Stellung der Sehlinien, constanter Beleuchtung und constantem Gesichtswinkel in einem dunkeln Raume, der nur durch kleine, zur Fixation benutzte Oeffnungen im Fensterladen beleuchtet war. Drouin fand die Pupillenweite bei 5 Meter bis 1/2 Meter Abstand unverändert. Man begreift aber nicht, wie er bei der beschriebenen Beleuchtung Messungen oder vielmehr Schätzungen der Pupillenweite (Vergleich mit ausgeschnittenen Löchern) ausführen konnte. Uebrigens sind die Entfernungen auch viel zu gross gewesen. Während eine normale jugendliche Accommodationsbreite einen dioptrischen Werth bis zu 15 Meterlinsen hat, hat D. nur bis zu 2 Meterlinsen untersucht.

Beiläufig erwähnt Verf. gefunden zu haben, dass auch der Einfluss der Convergenz auf die Pupillenweite sehr klein sei oder ganz fehle. — (S. auch das Referat über Iriskrankheiten.)

Ueber einen von Sichel (8) beobachteten Fall von Innervation des Irissphincters und des Accommodationsmuskels durch den Nervus abducens s. Motilitätsstörungen. —

Aus Nagel's Klinik berichtet Weiss in der im vorjährigen Bericht pag. 117 citirten Arbeit (p. 178) über einen Fall, in welchem eine deutliche Contraction der Pupille constant sich mit der Bewegung des Auges nach aussen verband, daher eine abnorme Innervation vom Nerv. abducens her anzunehmen war. Weiss citirt ähnliche Beobachtungen v. Graefe's. —

Die vielfach wiederholte Beobachtung, dass bei Spinalleiden die verengte Pupille sich auf Lichteinfall gar nicht weiter, wohl aber gleichzeitig mit der Accommodation contrahirt, erklärt Hempel (9), wie schon Andere vor ihm, durch eine centrale Leitungsunterbrechung

zwischen Opticus und Oculomotorius. Näheres im Referat über Iriskrankheiten. —

In der Berliner medicinisch-psychologischen Gesellschaft wurde von Westphal über Schift's Arbeit »die Pupille als Aesthesiometer« (s. Bericht 1874 p. 149 und f. 1875 p. 131) referirt und dabei auf die Verschiedenheit der Angaben über das Verhalten in der Chloroformnarkose hingewiesen. Eine Discussion schloss sich daran. Hirschberg (10) warnt davor, die Resultate der Experimente an den Hunden auf den Menschen zu übertragen, da bei Hunden bekanntlich die Pupille sich beim Nahesehen erweitert, beim Fernsehen verengt. Beim Menschen werde Verengerung der Pupille in der Chloroformnarkose wahrgenommen, die H. wiederholt durch Messung nachwies, die terminale Erweiterung sei als Zeichen höchster Lebensgefahr anzusehen. Senator meint, die Erweiterung der Pupille, welche während der Narkose auf sensible Reize und Hineinschreien ins Ohr eintrete, sei vielleicht durch Druckschwankungen resp. vorübergehende Anämie zu erklären, jedoch sollen nicht die Schwankungen des Blutdruckes an sich diesen Einfluss üben, sondern Vermittelung durch die Nerven stattfinden, wie in den Versuchen von Kussmaul und Tenner. Sander sah gewöhnlich im Anfange der Chloroformeinathmung Erweiterung (bei voller Beleuchtung), dann bei stärkerer Narkose Verengung, welche mit der Narkose zugleich verschwindet. Derselbe beobachtete ferner auch bei natürlich schlafenden Personen auf lautes Anrufen, ohne dass Erwachen erfolgte, Erweiterung der Pupille. Er nimmt an, dass der mehr oder weniger wache Zustand des Gehirns Einfluss auf die Weite der Pupille habe. Wernicke erinnert an ein von ihm ausgeführtes Experiment, das im Bericht f. 1872 p. 298 angeführt (und dort vom Ref. als nicht stichhaltig bezeichnet) wurde. —

Winslow (11) untersuchte den Einfluss des Chloroforms auf die Pupille an Hunden und gelangte zu dem Resultate, dass ein bestimmter Zusammenhang zwischen der Pupillenweite und dem Grade und Stadium der Narkose nicht bestehe. Näheres s. Virchow-Hirsch's Jahresbericht I p. 413. (Das Original ist dem Ref. nicht zugänglich.) —

Der Pupillenverengenden Wirkung des Jaborandi ist bereits im vorjährigen Berichte p. 132—134 gedacht worden; dieselbe wird von verschiedenen Seiten bestätigt, auch für das aus den Jaborandiblättern gewonnene Pilocarpin. S. das Referat über Therapie.

Intraocularer Druck.

1) Schliephake, H., Zur Kenntniss der vasomotorischen und secretorischen Neurosen des Auges. Arch. f. Augen- und Ohrenheilk. V. 2. p. 286–303.
2) Heimann, A., Weitere Beiträge zur Kenntniss der vasomotorischen und secretorischen Neurosen des Auges. Arch. f. Augen- u. Ohrenheilk. V. 2. p. 303—310.
3) Laqueur, Ueber eine neue therapeutische Verwendung des Physostigmin. Vorläufige Mittheilung. Centralbl. f. d. medic. Wissa. Nr. 24. p. 421.
4) Lucius, F., Ueber die druckvermindernde Wirkung des Extractum fabae Calabarensis. Centralbl. f. d. med. Wiss. p. 581.
5) Weber, A., Ueber Calabar und seine therapeutische Verwendung. Archiv f. Ophth. XXII. 4. p. 215—232.
6) Classen, Ueber den Einfluss von Extr. Calabar auf Verminderung des intraocularen Druckes bei Glaucom. Tageblatt der 49. Versammlung deutscher Aerzte und Naurforscher. Nr. 8.

Schliephake (1) und Heimann (2) berichten über die in Bezug auf Herabsetzung des intraocularen Druckes bei Erkrankungen des Sympathicus und bei verschiedenen Erkrankungen der Conjunctiva und Cornea (Innervationshypotonie) in des Referenten Klinik gemachten Erfahrungen in Ergänzung zu den früher (s. Bericht f. 1873 p. 132) hierüber gemachten Mittheilungen. Näheres s. im Referat über Cornealkrankheiten.

Ueber den hochwichtigen Einfluss der Calabarpräparate auf Herabsetzung des pathologisch gesteigerten intraocularen Druckes (3 bis 6) s. das Referat über Glaukom. —

Intraoculare Circulation.

1) Shaw, J. C., The intracranial and intraocular circulation. The Journal of nervous and mental disease. April. p. 207.
2) Panas, Leçons sur les kératites, précédées d'une étude sur la circulation, l'innervation et la nutrition de l'œil, et des divers moyens de traitement employés contre les ophthalmies en général, redigées par L. Buzot. 180 pp. Paris, A. Delahaye.
3) Jacobi, J., Studien über die Circulation im Auge. I. Die Netzhautpulse. Archiv f. Ophthalm. XXII. 1. p. 111—134.
4) v. Basch, Die volumetrische Bestimmung des Blutdrucks am Menschen. Medic. Jahrb. d. k. k. Ges. der Aerzte in Wien. p. 431.
5) Brugsch, Ueber die Resorption von der vorderen Augenkammer. S. oben p. 92.
6) Calori, L., Storia dei risultamenti ottenuti injettando i canali di Fontana e di Petit e la camera anteriore dell' occhio umano e dei mammiferi domestici. S. oben p. 94.

Jacobi (3) eröffnet »Studien über die Circulation im Auge« mit einer Erörterung der Netzhautpulse. Die bisherigen Erklärungen der Venenpulsation in der Netzhaut hält er für unzureichend und entwickelt eine, wie er glaubt, neue Anschauungsweise, die sich indessen von der Donders'schen (Compression der Venen an der Stelle des geringsten inneren Druckes) kaum unterscheidet, vielmehr nur als eine weitere Ausführung derselben betrachtet werden kann.

Gegen Coccius' Annahme einer rhythmischen Beschleunigung des Blutstromes an der Austrittsstelle der Centralvene führt Jacobi an, dass im Froschauge bei leichter Compression Verlangsamung des Blutstromes unter verminderter Füllung der Hyaloideagefässe gesehen wird«. Ueberschreitet der Druck eine gewisse Grenze, so sieht man sehr bald Stillstand der Blutbewegung und selbst Rückfluss in der Arterie nach dem Herzen hin eintreten. Auch die zuweilen deutliche Stauung in der Vene spreche gegen Coccius' Annahme.

Donders' Deutung, sagt Verfasser, leidet an dem Fehler, dass sie die Hypothese einführt, die Choroidealvenen seien in besonderer Weise anatomisch so disponirt, dass das Blut leichter ausfliessen könne. (Dieser Einwurf ist um so weniger zu verstehen, da Jacobi's eigene Erklärung lediglich auf der besonderen anatomischen Disposition der Netzhautvenen beruht. Ref.)

Jacobi's eigene Erklärung beruht auf der Annahme, dass die Eintrittsstelle des Sehnerven nachgiebiger ist als der übrige Theil der Augenkapsel und der leichtesten Erhöhung des Glaskörperdrucks nachgiebt. Bei jeder Diastole der Arterien wird die Oberfläche der Papille ein wenig excavirt; dabei werden als den geringsten Widerstand leistend die Venen comprimirt und erleiden besonders an der Stelle der Umbiegung in die Axenrichtung des Sehnerven eine starke Verengerung ihres Lumens. Von der Knickungsstelle an muss dann das centrale Ende der Vene collabiren. Gleich nach der Diastole der Arterien stellt die Elasticität des Sehnerven den früheren Zustand wieder her.

Von der rhythmischen Compression des Venenendes in der Sehnervenpapille zu unterscheiden ist die wirkliche durch Fortschreiten der Pulswelle bedingte Pulsation der Netzhautvenen, wie sie nur in wenigen Fällen bisher beobachtet worden ist (cf. Ber. f. 1872 p. 144 und f. 1874 p. 406).

Bezüglich der Erklärung des Arterienpulses kommt Jacobi zu gleichen Resultaten wie Donders und O. Becker und theilt einige erwähnenswerthe Beobachtungen mit. Am weissen Kaninchen konnte J. durch Druck ausser Pulsation der Netzhautarterien

fast constant auch Pulsation der hinteren Ciliararterien hervorrufen, »ein auf eine kurze Strecke ausgedehntes rhythmisches schnellendes Bewegungsphänomen, das man, da die »Gefässe zu wenig isolirt sind, nicht genauer zu analysiren vermag.« Auch beim Menschen sah J. in einem Falle von Chorioiditis areolaris innerhalb eines weissen atrophischen Bezirkes die Ciliararterien auf Druck pulsiren.

Bezüglich des Vorkommens von spontanem Arterienpuls bei Insufficienz der Aortenklappen stimmen Jocobi's Erfahrungen mehr mit denen von Quincke als denen Becker's überein; er sah ihn nur in einzelnen exquisiten Fällen und auch bei demselben Individuum nicht constant. Allerdings nahm er auch nicht, wie Becker, vor der Untersuchung eine künstliche Steigerung der Herzaction vor. Bei einem 16jährigen Knaben mit ausgesprochenster Insufficienz der Aortenklappen sah J. »sehr starken spontanen Puls der Centralarterien bis zu den feinsten Verzweigungen, welcher auf der Papille aussah wie eine Druck-Pulsation mit vollständigem und lange andauerndem Verblassen und sonst in der Retina theils Locomotionen, theils systolische Verbreiterungen der gleichmässig roth bleibenden Aeste«. Auch der Capillarpuls auf der Papille war eine Zeitlang deutlich sichtbar. Nachdem der Kranke sich beim Gebrauche von Digitalis erholt hatte, verschwanden die spontanen Pulsphänomene in der Netzhaut, wie auch der Capillarpuls in den Nagelbetten. Mit der besseren Ernährung und der vollkommeneren Compensation des Herzfehlers war der Blutgehalt der peripheren Arterien ein grösserer geworden.

J. führt ferner aus, dass die Sehstörung bei Glaukom nicht als ischämische Netzhautparalyse in Folge des intermittirenden Einströmens des Blutes betrachtet werden dürfe und noch weniger dürfen entzündliche Erscheinungen beim Glaukom auf periodische Unterbrechung des arteriellen Blutstromes zurückgeführt werden. —

In v. Basch's den Blutdruck betreffender Arbeit (4) wird als Bestätigung dafür, dass Druck auf die gespannten Bauchdecken die untere Hohlvene und die Pfortader verengen und daher durch veränderten Blutzufluss zum Herzen die Aortenspannung vermindern muss, eine ophthalmoskopische Beobachtung von Hock angeführt. Derselbe sah, wenn ein starker continuirlicher Druck oberhalb des Nabels auf den Unterleib ausgeübt wurde, die vorher gefüllten centralen Venenstämme der Netzhaut zusammenfallen, sich entleeren und mit Aufhören des Druckes sich wieder anfüllen. —

Innervation des Auges.

1) Poincaré, Le système nerveux périphérique au point de vue normal et pathologique. Leçons de physiologie professées à Nancy. Paris, Baillière et fils.
2) Decker, Charles, Contribution à l'étude de la kératite névroparalytique. S. oben p. 51.
3) Feuer, N., Untersuchungen über die Ursache der Keratitis nach Trigeminusdurchschneidung. S. oben p. 51.
4) Balogh, Sphärobacterien in der entzündeten Hornhaut (nach Durchschneidung des Ganglion Gasseri). S. oben p. 51.
5) Treitel, Neuroparalytische Keratitis. Arch. f. Ophth. XXII. 2. p. 239 s. Krankh. der Cornea.
6) Adler, Keratitis neuroparalytica bei Herpes zoster ophthalmicus. Dritter Bericht cet. p. 22 s. Krankh. d. Cornea.
7) Coursserant, Paralysie complète et douloureuse du trijumeau: troubles trophiques graves et périodiques. S. Krankh. d. Cornea.
8) Dupuy, Eugene, Note on inherited effects of lesions of the sympathetic nerve and corpora restiformia on the eye. Report of the fifth internat. ophth. Congress p. 252—255.

Poincaré (1) behandelt in seinen Vorlesungen über die normale und pathologische Physiologie des Nervensystems auch die Innervation des Auges in den wichtigsten Punkten. Literaturangaben fehlen. —

Ueber die die Keratitis neuroparalytica betreffenden Arbeiten (2—4) s. oben pag. 105. — Bezüglich eines merkwürdigen von Coursserant und Decaisne (5) mitgetheilten Falles von completer schmerzhafter Lähmung des Trigeminus mit periodisch wiederkehrenden Ernährungsstörungen in der Cornea und Hypotonie des Bulbus s. unter Hornhautkrankheiten. —

Bezüglich des Einflusses des Sympathicus auf das Auge sind zu vergleichen die casuistischen Mittheilungen von Schliephake, Heimann, Seligmüller, Schwabach, Nothnagel, Zunker, de Giovanni, Morselli, Domanski (s. unten die Referate über Cornea- und Iriskrankheiten und ferner Virchow-Hirsch's Jahresbericht Bd. II. pag. 125, 126). —

Dupuy (8) macht Mittheilung über interessante Versuche, welche von Brown-Séquard und ihm selbst über die Vererbung gewisser Nervenstörungen am Auge angestellt worden sind. Wurde einem Paare von Meerschweinchen der Sympathicus am Halse durchschnitten oder das obere Halsganglion exstirpirt, so zeigten sämmtliche Jungen ganz ähnliche Störungen, als wenn ihnen der Halssympathicus durchschnitten wäre. Die Lider waren halb geschlossen, die Pupillen sehr eng, der Bulbus etwas kleiner als nor-

mal, die Ohren grösser, dicker und stärker behaart, dagegen zeigte die Membrana nictitans keine Abweichung, auch bestand keine abnorme Thränenabsonderung und Temperaturerhöhung. Zuweilen bestand Hornhauttrübung oder Cataract. War das männliche Thier auf der einen, das weibliche auf der andern Seite operirt worden, so zeigten die Jungen beiderseitige Störung; dies war auch der Fall wenn bei beiden Eltern die Operation auf der rechten Seite, nicht jedoch wenn sie auf der linken Seite vorgenommen war; im letzteren Falle zeigten die Jungen bald einseitige, bald beiderseitige Störung. Die Fortdauer der Störung konnte durch 5 Generationen verfolgt werden.

Wenn durch Verletzung eines Corpus restiforme Protrusion der Augen hervorgerufen war, zeigten die Jungen gleichfalls Protrusion und zwar beider Augen, wenn bei den Eltern auch nur einseitige Protrusion stattgefunden hatte. Während der Exophthalmos bei den operirten Thieren theils durch Hyperämie der weichen Orbitalgewebe, theils durch active Vortreibung bedingt war, bestand bei den Abkömmlingen keine Hyperämie oder Hypertrophie, sondern die Augäpfel selbst waren, besonders in der Längsaxe, vergrössert.

In fast allen Fällen konnte durch die Section festgestellt werden, dass bei den mit der Störung geborenen Thieren keine sichtbare Störung im Sympathicus oder den Corpora restiformia bestand. Nach Sympathicusdurchschneidung wurden einige Male deutliche Zeichen von Atrophie der betreffenden Hirnhälfte vorgefunden.

Zur Erklärung dieser Thatsachen führt Verf. die Erfahrung Brown-Séquard's an, dass ein krankhafter Zustand des Nervensystems leicht erblich übertragen wird. Die krankhaften Veränderungen in den durchschnittenen sympathischen Nerven und Corpora restiformia scheinen krankhafte Vorgänge in den entsprechenden Theilen der jungen Thiere in utero oder bald nach der Geburt zur Folge gehabt zu haben und es ist sehr bemerkenswerth, dass bei vergleichsweise niedrig stehenden Thieren »die Tendenz beinahe sicher zur Wirklichkeit wird.« —

Thränenabsonderung.

1. Goldzieher, W., Zur Physiologie der Thränenabsonderung. Beobachtung eines gänzlichen Sistirens derselben bei completer Facialislähmung. Pester medic. chirurg. Presse. Nr. 34.

Durch Reich (s. Bericht f. 1873 p. 136) ist festgestellt worden, dass die dem Nervus lacrymalis angehörenden Secretionsfasern der Thränendrüse nicht der Trigeminuswurzel entstammen, sondern einer andern Quelle, wahrscheinlich, wie Reich annimmt, dem Sympa-

thicus. Goldzieher (1) theilt eine Beobachtung mit, welche von Neuem auffordert, den Ursprung jener secretorischen Fasern im Facialis zu suchen, der ja auch einem Trigeminuszweige die Absonderungsnerven der Submaxillardrüse zuführt. Eine Frau, welche an Episcleritis und Iritis des rechten Auges und daneben an linksseitiger completer Facialislähmung litt, weinte während der Dauer der letzteren Affection nur mit dem rechten Auge, das linke blieb trocken. Mit dem Verschwinden der Lähmung verschwand auch die Trockenheit. Die andern Nerven der linken Gesichtshälfte waren normal.

Die Erfahrung, dass bei Lagophthalmos paralyticus Epiphora bestehe, die übrigens meist nicht bedeutend sei, dürfte nach Goldzieher durch Conjunctivalabsonderung erklärt werden können. —

Nachtrag zu „Dioptrik des Auges“ (pag. 101).

[Hirschberg, J., Dioptrik kugliger Flächen, Archiv f. Anat.-Physiol. v. Du Bois-Reymond und Reichert p. 588—621. Auf ganz elementarem Wege, mit Benutzung des Satzes vom Aussenwinkel eines Dreiecks, werden die Relationen für die Brennweiten, conjugirten Vereinigungsweiten, Bildgrössen, Divergenzwinkel für die Brechung homocentrischer paraxialer Strahlenbündel an einer Kugelfläche gewonnen.

Dieselben Relationen gelten bei einem centrirten System an Kugelflächen für jede einzelne Brechung. Einem solchen System kommt ein erster und ein zweiter Hauptbrennpunkt (B und B′) zu, die einfach empirisch zu ermitteln sind. (Zu diesem Behufe müssen Teleskope in ihre beiden Hälften zerlegt werden.) Befindet sich in B das Object $\beta = 1$ so wird die Relation der Divergenzwinkel

$$\frac{\beta}{\beta'} = \left(\frac{n'}{n} \cdot \frac{1}{\alpha}\right)\alpha' = 0, \text{ da } \alpha' = 0$$

folglich $\frac{\beta}{\beta'} = 0$, wenn die von B ab gerechnete Objectdistanz $\varphi = 0$. Da bei gegebenem System und gegebenem β die Grösse von β' lediglich von der Objectdistanz φ abhängt und eindeutig dadurch bestimmt ist, so kann die Gleichung, welche das Verhältniss $\frac{\beta}{\beta'}$ zu φ regelt, nur eine lineare sein, also von der Form $\frac{\beta}{\beta'} = C\varphi + C'$, wo C und C′ Constanten bedeuten. Da für $\varphi = 0$ auch $\frac{\beta}{\beta'} = 0$, so muss $C' = 0$ sein.

Hat φ einen bestimmten Werth, so bedeutet das directe Bildgrössenverhältniss $\frac{\beta}{\beta'}$ eine bestimmte Zahl v. Jetzt verschieben wir

(nach Töpler), dem Gange der einfallenden Lichtstrahlen entsprechend, so dass φ abnimmt, β auf der Hauptachse um eine so grosse Strecke, dass v um die Einheit angewachsen ist, b′ sei dann die Grösse des definitiven Bildes

$$\frac{\beta}{b'} = v + 1 = C(\varphi - F)$$

$$\frac{\beta}{\beta'} = v = C\varphi$$

$$1 = -CF \text{ oder } C = -\frac{1}{F}$$

woraus

$$\frac{\beta}{\beta'} = -\frac{\varphi}{F}$$

F ist eine Constante von endlichem Werth, die wir als die erste Hauptbrennweite des Systems definiren.

Analog erhalten wir für die von B′ gerechnete Objectdistanz $\varphi' = 0$ und $\frac{\beta'}{\beta} = 0$.

Wir setzen $\frac{\beta'}{\beta} = D\varphi' = w$

$$\frac{\beta'}{b} = D(\varphi' - F') = w + 1$$

$$1 = -DF \text{ oder } D = -\frac{1}{F'}$$

$$\frac{\beta'}{\beta} = -\frac{\varphi'}{F'}$$

F′ ist eine Constante, die wir als 2te Hauptbrennweite des Systems definiren. Somit folgt

$$\frac{\beta}{\beta'} = -\frac{\varphi}{F} = -\frac{F'}{\varphi'}$$

Die Bedingung $\frac{\beta}{\beta'} = +1$ giebt die Hauptpunkte,

$\frac{\alpha}{\alpha'} = +1$ die Knotenpunkte des Systems, sowie ihre charakteristischen Eigenschaften. Für 2 centrirte Systeme von brechenden Kugelflächen auf derselben Axe gelten die Relationen

1. $\frac{\beta_1}{\beta_2} = -\frac{\varphi_1'}{F_1'} = \frac{F_1''}{\varphi_1''}$ für das erste System

2. $\frac{\beta_2}{\beta_3} = -\frac{\varphi_2'}{F_2'} = -\frac{F_2''}{\varphi_2''}$ für das zweite System

und 3. $d = \varphi_1'' + \varphi_2''$, wo d die Distanz zwischen dem 2ten

Brennpunkt des ersten und dem ersten Brennpunkt des 2ten Systems. Aus 1 und 2 folgt

$$\frac{\beta_1}{\beta_2} = \frac{\varphi_1'\varphi_2'}{F_1'F_2'} = \frac{F_1''F_2''}{\varphi_1''\varphi_2''}$$

Hieraus lassen sich Brenn- Haupt- und Knotenpunkte des aus den beiden Systemen zusammengesetzten Systemes leicht berechnen. Denn $\varphi_1' = +\infty$ giebt durch das entsprechende φ_2'' den 2ten Brennpunkt der Combination; $\frac{\beta_1}{\beta_2} = 1$ die Hauptpunkte u. s. f.

H.]

Pathologie und Therapie der Augenkrankheiten.

Allgemeiner Theil.

Ophthalmologische Journale und sonstige periodische Publicationen.

1) Albrecht von Graefe's Archiv für Ophthalmologie, herausgegeben von F. Arlt, F. C. Donders und Th. Leber. XXII. Bd. Abth. 1. 294 pp. u. 6 Tafeln. Abth. 2. 294 pp. u. 5 Tafeln. Abth. 3. 323 pp. u. 5 Tafeln. Abth. 4. 252 pp. u. 6 Tafeln. Berlin, H. Peters.

Enthält Originalarbeiten von Hempel, Raehlmann (2), Hirschberg (6), Böttcher, Mannhardt, Reich, Jacobi, Küster, v. Reuss, Riccò, Sattler, Stromeyer, Magnus, Baumgarten (2), Treitel, Ritter (2), Pagenstecher, Weiss, Matthiessen (2), Knies, v. Becker, Manz, Schweigger, Merkel, Schön, Pflüger, Schneller, Klein, v. Wecker, Weber; endlich die Zuerkennung des v. Graefe'schen Preises.

2) Klinische Monatsblätter für Augenheilkunde, herausgegeben von W. Zehender. XIV. Jahrgang. Mit 3 Beilageheften. Stuttgart, Ferd. Enke.

Enthält Originalarbeiten von Adler, v. Hasner, Hjort, Landolt, Magnus, Manz, v. Oettingen, Raab, v. Reuss, Schmidt-Rimpler, Snellen, Walzberg, v. Wecker; ferner klinische Beobachtungen von Brunhuber, Waldhauer (2), Block, Pflüger (3), Imre (4), Reich (2), Lilienfeld, v. Wecker, Fuchs, Klein, v. Laskiewicz-Friedensfeld, Magnus, sodann Referate und offene Correspondenz; den Nekrolog des Dr. Delgado Jugo und die Zuerkennung des v. Graefe'schen Preises.

Ausserordentliche Beilageheft e enthalten
das Namen- und Sachregister der klin. Monatsblätter für Augenheilkunde 1863—1874.

Sigmund Fries, Beiträge zur Kenntniss der Amblyopieen und Amaurosen nach Blutverlust. Inauguraldissertation. Tübingen.

J. Stilling, Beiträge zur Lehre von den Farbenempfindungen Heft III und IV.

Hermann Dietlen, Casuistische Beiträge zur Syphilidologie des Auges. Inaug.-Dissertation. Erlangen.

3) Archiv für Augen- und Ohrenheilkunde, herausgegeben in deutscher und englischer Sprache von H. Knapp, S. Moos und L. Mauthner. V. Bd. 1. Abth. 249 pp. Mit 8 Tafeln und 12 Holzschnitten. 2 Abth. Mit 7 Tafeln und 6 Holzschnitten. Wiesbaden. C. W. Kreidel's Verlag.

Enthält ausser einigen ohrenärztlichen Arbeiten ophthalmologische Originalartikel von Stricker, Posch, Schnabel, Hock, Hirschberg (2), Plenk, Strawbridge, Holmes, Kipp, Pflüger, Kipp (4), Würzburg, Grüning, Schliephake, Heimann, Schwarzbach, Landesberg, Pooley (2) Holmes, Hotz, Barkan, Pufahl, Webster, Emmert, Schott.

resbericht über die Leistungen und Fortschritte im Gebiete der halmologie; herausgegeben im Verein mit mehreren Fachgenossen redigirt von Albr. Nagel. 5. Jahrg. Bericht für das 1874. Tüm, Laupp'sche Buchhandlung.

thält Referate von Thoma, Manz, Nagel, Aubert, Cohn, Schmidt-Rimpler, Laqueur, Mauthner, O. Becker, Rothmund, Berlin.

ales d'Oculistique, fondées par le docteur Florent Cunier, nuées par MM. Hairion et Warlomont. Tome LXXV et LXXVI elles.

thält Originalarbeiten von Badal (4), Reich (2), Savary (2), Coppez, Drognat-Landré, Finlay, Warlomont et Duwez (2), Critchett, v. Wecker, Brière, Hendricks, Nuël, Martin, Sous, Masselon, Landolt, Poncet, Gayet, Robertson, Dobrowolski (2), Gaine, Donders, Teillais; ausserdem Uebersetzungen, Excerpte, bibliographische Anzeigen, Mittheilungen verschiedener Art, Correspondenz, Necrologe.

ueil d'Ophthalmologie, paraissant quatre fois par an sous rection de Xavier Galezowski avec le concours de MM. Richet, Cuignet, nço. 2e Série. Paris, P. Asselin. 376 pp.

thält Originalartikel von Cuignet (2), Vieusse (2), Richet (2), Baudon, Chronis (2), Galezowski (4), Boggs (3), Ali (2), Martini, Dagueuet, Yvert (2), Poncet, Grasset, Ball, Letulle, Fieuzal, Martin, Le Fort; ausserdem bibliographische Anzeigen und Necrologe.

ali di Ottalmologia, diretti dal professore A. Quaglino. V. Fasc. I—III. 561 pp.

thält Originalartikel von Guaita (2), Pierd'houy, Riccò (2), Quaglino (4), Schiaparelli, Pereyra, Mazzuchelli, Saltini, Gosetti, Landolt; ausserdem Uebersetzungen und Auszüge.

Royal London Ophthalmic Hospital Reports and rnal of ophthalmic medicine and surgery. Edited by tchinson. Vol. VIII. Part. III. pag. 393—658 u. Vol. IX. Part. I. 1—110. London J. and A. Churchill.

hält Originalaufsätze von Streatfeild, Robertson, Buller, Fitzgerald, Bader, Hughlings, Jackson (2), J. Hutchinson (3), Nettleship (2), Brailey (2), Landolt, Hirschberg, Pr. Smith, F. Mason, Stanford Morton (2); ausserdem Referate aus der ophth. Literatur, Title, Contents and Index to Vol. VIII.

rónica oftalmologica. Anno VI. Cadix.

neszet (Ophthalmologie, ungarisch). Zweimonatlich in Pest erschei-

nende Beilage zum Orvosi Hetilap (Medicinische Wochenschrift), herausgegeben von Ignaz Hirschler.

---

11) Manz, W., Artikel: Augenkrankheiten im Jahresbericht der gesammten Medicin von Virchow und Hirsch. II. p. 464—501.
12) Geissler, Referate über ophth. Arbeiten in Schmidt's Jahrbüchern der gesammten Medicin.
13) Abadie, Ferrier, cet. Referate über ophth. Arbeiten in Hayem's Revue des Sciences médicales en France et à l'étranger. Revue trimestrielle.
14) Ophthalmologische Sectionssitzungen bei Gelegenheit der 49. Versammlung deutscher Naturforscher in Hamburg. Tageblatt der Versammlung.
15) Report of the fifth international ophthalmological Congress, held in New-York Sept. 1876. Published by a committee composed of Herrmann Knapp, Henry D. Noyes, Charles S. Bull, and Richard H. Derby. New-York, D. Appleton & Co. 1877.

Zusammenfassende ophthalmologische Werke und Handbücher, Arbeiten allgemeinen Inhalts.

1) A. Graefe und Theodor Saemisch. Handbuch der gesammten Augenheilkunde. Herausgegeben von 22 Autoren, redigirt von den Genannten. Bd. II, 2te Hälfte enthaltend Aubert, Physiologische Optik. Bd. IV, 2te Hälfte v. Wecker, Erkrankungen des Uvealtractus und des Glaskörpers. Bd. VII. Erste Hälfte Schirmer, Erkrankung der Thränenorgane u. Förster, Beziehungen der Allgemeinleiden und Organerkrankungen zu Veränderungen und Krankheiten des Sehorgans. Leipzig, W. Engelmann.
2) Zehender, W., Handbuch der gesammten Augenheilkunde. Für Aerzte und Studirende. II. Band. Dritte, gänzlich neugestaltete Auflage. Stuttgart, F. Enke.
3) Angell, A, Treatise on the diseases of the eye. For the use of students and general practitioners. New-York.
4) Macnamara, C., A manual of the diseases of the eye. 3 rd. ed. London.
5) Abadie, Ch., Traité des maladies des yeux. Vol. I. Paris, Octave Doin. (Eine ausführliche Besprechung findet sich in den Annales d'Oculist. T. 77. p. 305.)
6) Galezowski, Traité iconographique d'ophthalmoscopie, comprenant la description des différents ophthalmoscopes, l'exploration des membranes internes de l'œil et le diagnostic des affections cérébrales et constitutionelles. 4°. p. 281, avec atlas de 20 planches chromolithographiées. Paris. J. B. Baillière.
7) Bouchut, E., Atlas d'ophthalmoscopie et de cérébroscopie. S. Krankh. der Netzhaut.
8) Manché, Sur l'ophthalmologie dans l'île de Malte. Compte rendu du Congrès périodique international des sciences médicales. 4. Session. Bruxelles. p. 617.
9) Carter, Brudenell, Ophthalmology in its relation to general surgery. Med. Press and Circular. June 28.

10) Dohnberg, Herm., Die Temperatur am Auge unter physiologischen und pathologischen Verhältnissen. 36 pp. mit 1 Tafel. Inaug.-Diss. Dorpat
11) Adler, Hans, Beobachtungen und Bemerkungen über das Sehen der Taubstummen. Klin. Monatsbl. f. Augenh. p. 65—96.
12) Pablasek, Die Blinden-Bildungsanstalten, deren Bau, Einrichtung und Thätigkeit. Wien. (Statistischen und pädagogischen Inhalts. Schoen.)
13) Singer, C., Das Geistesleben der Blinden. Ein Vortrag. 24 S. Wien, Hölder. (Psychologisches, Schoen.)
14) Hirschberg, J., Beiträge zur praktischen Augenheilkunde. Mit 6 Holzschnitten. 59 pp. Berlin, H. Peters.
15) Guaita, L., La clinica oculistica della R. Universita di Pavia nell' anno scolastico 1874—75. Annali di Ottalm. V. p. 3—53, 303—324.
16) Adamük, Ophthalmologische Beobachtungen. (Russisch.) Kasan.
17) Berger, A. M., Mittheilungen aus der augenärztlichen Praxis. (Privat-Augenheilanstalt.) 24 pp. München.
18) Hutchinson, Jon., Miscellaneous cases and Observations II. Ophth. Hosp. Rep. VIII. p. 488—506.
19) Nettleship, Edw., Pathological and clinical notes. Ophth. Hosp. Rep. VIII. p. 507—520.
20) Masselon, Fragments d'ophthalmologie. Ann. d'ocul. T. 75. p. 124—150.
21) Hirschberg, J., Die Pariser Augenkliniken. Berliner klin. Wochenschr. p. 652.
22) Hüter, Die febrilen Störungen des Blutkreislaufs mikroskopisch beobachtet an der Palpebra tertia septisch und pyämisch inficirter Warmblüter. Vorläufige Mittheilung. Centralbl. f. d. med. Wiss. p. 505.
23) Degeorge, J., Essai sur les neuralgies de l'œil et de ses annexes. Thèse pour le doctorat. Paris.

Das vortreffliche von Graefe und Saemisch herausgegebene Handbuch der gesammten Augenheilkunde (1) ist im verflossenen Jahre stark vor- und der Vollendung nahegerückt. Die einzelnen neu hinzugekommenen Werke werden an geeigneter Stelle zur Besprechung gelangen. —

Die dritte Auflage von Macnamara's Handbuch (4) ist durch einen kurzen Abschnitt über angeborne Krankheiten und Missbildungen vermehrt worden. —

Galezowski's (6) Traité iconographique d'Ophthalmoscopie enthält 1) eine Beschreibung der verschiedenen Augenspiegel und ihrer Anwendung, 2) eine »Exploration« der verschiedenen Membranen des Auges, worunter auch Prüfung der Sehschärfe, des Sehfeldes, des Farbensinnes, Untersuchung sämmtlicher Theile des Augapfels einbegriffen ist. Ausser dem ophthalmoskopischen Befunde im Augengrunde ist vielfach auch die anderweitige Symptomatologie eingehend besprochen. 3) Ein besonderes Capitel behandelt »die Beziehungen zwischen den Veränderungen der Augen und den allgemeinen und cerebralen Erkrankungen«. Von Allgemeinleiden sind behandelt

Diphtherie, Syphilis, Glycosurie, Albuminurie, Menstruationsstörungen, Gicht, Typhoidfieber, Sumpffieber, Alkoholismus, Tabak- und Bleivergiftung, Hysterie, Herzleiden, Gastrische Störungen, chronische Diarrhoen. Die meisten dieser Gegenstände sind von dem äusserst fruchtbaren Schriftsteller in besonderen Arbeiten behandelt und grossentheils auch schon über dieselben referirt worden (cf. auch das diesjährige Referat über Netzhaut und Sehnervenleiden).

Die bildlichen Darstellungen der Augenspiegelbefunde nehmen 20 Tafeln mit 113 chromolithographischen Abbildungen ein, grösstentheils, wie Verf. sagt, nach eignen in den verschiedenen Pariser Hospitälern gemachten Beobachtungen. Manche Abbildung ist von Interesse und Werth, doch darf man die Beobachtungen nicht auf die Goldwage legen, da viel Phantasie und Schematismus vorkommt. Die technische Ausführung ist erheblich besser als in manchen französischen Bildwerken der letzten Zeit. Neben manchen primitiven Produkten können einzelne Abbildungen als wohlgelungen bezeichnet werden, wenn sie auch einen Vergleich mit den meisterhaften und naturgetreuen Bildern von Ed. Jaeger und Liebreich nicht aushalten. —

[Als Hunterian Professor of Surgery and Pathology im Royal College of Surgeons plaidirt Carter (9) für einen mehr verbreiteten Unterricht der Ophthalmologie. — Swanzy.]

[Dohnberg (10) stellte seine Temperaturbeobachtungen am Auge (in der Petersburger Augenheilanstalt) mit Thermometern an, welche statt der Kugeln 2 cm. lange, 4 mm. hohe, 3 mm. dicke, dem Bulbus sich anschmiegende Platten hatten. Dieselben wurden in den Conjunctivalsak eingeführt. Messungsdauer 12 Minuten. Die Durchschnittstemperatur im gesunden Conjunctivalsack (aus 94 Messungen) betrug 36,40 (zwischen 35,8—37,0), während die Durchschnittstemperatur der Achselhöhle war = 37,91 (aus 64 Mess.) die Durchschnittsdifferenz der Temperaturen in der Achselhöhle und im Conjunctivalsack war = 0,58 (zwischen 0,1—1,1). Die Temperaturdifferenzen zwischen gesundem und krankem Auge ergeben sich aus folgender Tabelle.

Bei entzündlichen Affectionen der	Betrag in Fällen	Die Temperatur im Conjunctivalsack des gesunden A.	kranken A.	Differenz.	Schwankungen im Conjunctivalsack des kranken Auges.
Conjunctiva	51	36,54	37,07	0,52	36,4—37,7
Cornea	42	36,49	36,95	0,46	36,2—37,2
Iris	73	36,25	36,99	0,77	36,4—38,0
Retina, Choroidea	19	36,32	36,34	—	—
Glaucom	30	36,39	36,97	0,58	36,4—37,4.

Eine Steigerung der allgemeinen Körperwärme über die normale hinaus war niemals vorhanden. Ueber den Einfluss von Blutentziehungen auf die Temperatur des kranken Auges ist nur eine Beobachtung mitgetheilt. (Blennorrhoea acut. 8 Blutegel an der Schläfe); eine Temperaturerniedrigung am kranken Auge trat nicht ein. —

Adler (11) untersuchte 100 taubstumme Kinder. Er glaubt, dass das Gesichtsfeld derselben grösser sei. Farbenblindheit kam nicht vor. Die Sehschärfe verhielt sich wie bei Vollsinnigen.

eint, dass die Kurzsichtigkeit bei Taubstummen seltener
r, weil sie die Nahearbeit häufig unterbrechen müssen,
nehmung etwaiger Veränderungen in ihrer Umgebung.
nz der Taubstummen stehe im direkten Verhältniss zu
ärfe. Verfasser beobachtete bei 23 Zöglingen Hemeral-
nmt als veranlassendes Moment die Vorliebe der Taub-
grelle Beleuchtung an. Bezüglich anderer Erkrankungen
ichts Charakteristisches. — Schoen.]

hberg's Beiträge (14) bilden die Fortsetzung seiner »klinischen Beobachtungen« (1874). Die Beobachtungen, Theil schon an andern Orten mitgetheilt sind, erstrecken 5 in den Jahren 1873 bis 1875 behandelten Patienten erationen. In den speciellen Abschnitten wird über sie den. —

i (15) berichtet in ausführlicher Weise statistisch, ca- in zusammenfassender Weise über die von Quaglino genklinik der Universität Pavia. Die bisherigen Ab- effen Thränenleiden, Lider, Conjunctiva, Cornea, Sclera, Glaukom, Linse (s. d. betr. Referate). —

hberg's (21) kurzer Bericht über die Pariser Augen- nert von Neuem daran, dass Paris keine Universitäts- sondern nur Privatkliniken für Augenkranke besitzt. es noch an einem selbstständigen ordentlichen Lehrstuhle nheilkunde. Ganz treffend setzt Hirschberg den An- an medicinische Allwissenheit den Satz entgegen: »Wenn rançais ein Schauspieler neben der Rolle des ersten Lieb- die des Intriguanten auf sich laden wollte, so würden dieses Mustertheaters darin keinen Beweis von Genie gkeit erblicken, sondern gegen ein solches »forcer la na- bittersten Tadel aussprechen«. —

Biographisches.

Delgado Jugo, Nekrolog. Klin. Monatsbl. f. Augenh. p. 57—64 († 1875).

Carreras y Arago, Notice biographique sur le Docteur Delgado Jugo. Ann. d'ocul. 175. p. 202—204.

Pétrequin, J. E., Nécrologie. Ann. d'ocul. 76. p. 104—110.

Im Jahre 1876 erfolgte der Tod folgender Augenärzte und sonst die Ophthalmologie verdienter Männer:

William Wilde geb. 1815 † April 1876 in Dublin

Pétrequin geb. 1809 † 2. Juni 1876

Stromeyer geb. 6. März 1804 † 15. Juni 1876.

Ophthalmologische Statistik.

Von Prof. Dr. **Hermann Cohn** in **Breslau.**

H. Cohn, Fragebogen, betreffend die Augenheilanstalten im Jahre 1876. Unter Kreuzband wurde derselbe vom Referenten an alle Augenärzte, die in dem Verzeichniss der Heidelberger ophthalmol. Gesellschaft und in dem Compte rendu des letzten internationalen Congresses aufgeführt sind, gesendet; in Zehender's Monatsbl. wurden ausserdem alle Collegen, deren Adresse dem Ref. unbekannt war, und welche Interesse an vergleichbarer Anstaltsstatistik hatten, ersucht, diesen Fragebogen von demselben gratis zu beziehen. Im Ganzen wurden 504 Exemlare versendet; 42 kamen wegen unzureichender Adresse zurück. Es sind 63 Antworten eingelaufen und zwar 33 aus Deutschland und 30 aus ausserdeutschen Anstalten. Die Beantwortungen kamen von Dr. Schauber aus Augsburg, Dr. Reuter aus Bayreuth, Dr. Casper, Dr. Hirschberg, Dr. Schöler aus Berlin, Dr. Steinheim aus Bielefeld, Dr. Burchard, Dr. Markusy, Prof. H. Cohn aus Breslau, Dr. Betke aus Bremen, Dr. Emil Maier aus Carlsruhe, Dr. Samelsohn aus Köln, Dr. Tscheppe aus Constanz, Dr. Schneller aus Danzig, Prof. Michel aus Erlangen, Dr. Mayhöfer aus Görlitz, Prof. Schirmer aus Greifswald, Prof. Alfred Graefe aus Halle, Dr. Ad. Meyer aus Hamburg, Dr. Dürr aus Hannover, Prof. Völter aus Kiel, Dr. Leder aus Lauban, Dr. Schröter aus Leipzig, Dr. Schorer aus Lübeck, Dr. v. Höring aus Ludwigsburg, Prof. v. Rothmund aus München, Dr. Kraitmaier aus Nürnberg, Dr. Zwicke aus Saarbrücken, Dr. Schleich aus Stettin, Prof. Berlin aus Stuttgart, Dr. Röder aus Strassburg, Dr. Bäuerlein aus Würzburg, Dr. Just aus Zittau. — Aus dem Auslande kamen Antworten von Prof. Mauthner aus Innsbruck, Prof. Rydel aus Krakau, Prof. Schulek

aus Pesth (Univers.Klinik und Spital), Dr. Kanka aus Pres
Hock aus Wien, Dr. Gulstad aus Adense, Dr. de Haas aus
Dr. Dastot aus Mons, Dr. Macnaughton aus Cork, Dr.
Glasgow, Dr. Power aus London, Dr. Mannhardt aus Flor
Secondi aus Genua, Dr. Ponti aus Parma, Prof. Reymond
Prof. Carreras aus Barcelona, Prof. Cervera aus Madrid, P
ger aus Bern, Prof. Hjort aus Christiania, Prof. Hirschmann
kow (Univers.Klinik und Privatanstalt), Prof. v. Oettingen a
Prof. Braun aus Moskau, Dr. Bonwetsch u. Schmemann
toff, Prof. Szokalski aus Warschau, Dr. Reuling aus Balti
Coggin aus Salem, Dr. Hutchinson aus Utica (N.Amerika).

Aus den Antworten dieser Collegen sind die folgenden Tabe
III, IV componirt und noch aus 10 gedruckten Berichten (sieh
gende Literatur) vervollständigt, so dass vergleichende Daten au
stalten in den Tabellen enthalten sind.

2) Jahresbericht des Mariahilfer Ambulatoriums in Wien für 1876.
lung von Dr. Deutsch. Wien, 1877. Verlag des Mariahilfer Ambul
3) Resoconto del secondo semestre 1875 e dell' anno 1876, comp
Emilio Pereyra. Firenze (Mannhardt's Klinik), 1877.
4) Clinique ophthalmologique du Dr. de Wecker à Paris. Relevé s
par le Dr. Masselon des opérations pratiquées pendant l'année 187
Delahaye, 1877.
5) Seventh annual report of the New-York Ophthalmic and aural i
For the year ending Decemb. 31 1876. (Knapp's Klinik.)
York, 1877.
6) Vierter Bericht über die Behandlung der Augenkranken (1. Jan. —
1875) im K. K. Krankenhause Wieden und im St. Josef-Kinderspit
Dr. Hans Adler. Wien, 1877. Selbstverlag des Herausgebers.
7) 5. Jahresbericht der poliklinischen Sektion des vaterländischen
hilfsvereins zu Hamburg für 1876. Mai 1877. (Direktor Dr. A. M
8) Jahresbericht der unter Leitung des Prof. Dr. A. v. Rothmund
den Augenheilanstalt in München für 1876. München, 1877.
9) Jahresbericht der Privat-Augenheilanstalt von Dr. A. M. Berger i
chen für 1876. München, 1877.
10) Fondation Rothschild. Hôpital ophthalmique à Genève. Rapport
Dr. Aug. Barde. 1. Jan. — 31. Dec. 76. 2me année. Genève, 1877.
11) Augenheilanstalt in Basel. 13. Jahresbericht (vom 1. Jan. 76 — 1. Ja
veröffentlicht von Prof. Dr. Schiess-Gemuseus. Basel, 1877.
12) Dreizehnter Rechenschaftsbericht der Wittwe Reimers'schen Augenh
stalt für Unbemittelte zu Riga für 1876. (Direktor Dr. Waldha
Sep.Abdr. aus Nr. 151 der Rigaer Zeitung, 1877.
13) 21. Jahresbericht der Augenheilanstalt für Arme zu Wiesbaden.
(Direktor Hofrath Pagenstecher.)
14) Vereeniging tot oprichting en instandhouding eener inrichting voor
lijders te Amsterdam. Vierde Verslag. Maart 1877. (Direktor Dr.
ning.)
15) Eye and ear departement of the Philadelphia dispensary. Report fo
year ending Nov. 30. 1877. (Direktor Dr. Strawbridge).

Ta

	30.	31.	32.	33.	34.	35.	
Ref[illegible]n.	Stettin.	Stuttgart.	Strassburg i/E.	Wiesbaden.	Würzburg.	Zittau.	Summe.
U[illegible] Au[illegible]eil-t.	Augenheil-anstalt.	Augenheil-anstalt.	Augen-klinik.	Augenheil-anstalt.	Augenheil-anstalt.	Augenheil-anstalt.	
[illegible]	1863.	1861.	1862 [19]).	1855.	1869.	1860 [21]).	
Un[illegible].	Priv. mit Provinz.-beitrag.	Priv. mit freiw. Beitr.	Priv. mit freiw. Beitr.	Vereins-beiträge.	Privat.	Priv. mit Stiftung.	
Pr[illegible] Mi[illegible] ke.	Dr. Schleich.	Prof. Dr. Berlin.	Dr. Röder.	Hofrath Dr. Pagen-stecher.	Dr. Bäuer-lein.	Dr. Just.	
[illegible]	1	1	0	2	0	0	
[illegible]	18	22	35	?	16	30	
[illegible]	2	0	0	110000 M.	unbe-stimmt.	nach Be-darf.	
[illegible]	0	0	0	?	0	32800 M.	
139[illegible]	1650 M. [18])	0	0	6385 M. [24])	432 M. [20])	0	
[illegible]	0	c. 6000 M.	c. 1600 M.	c. 4000 M.	0	150—200 M.	
1 M 2,5 4 M	5 M. 3 M. 1,75 M.	?	3 M. 2 M. 1,5 M.	?	2,5 M. 1,4 M.	4 M. 1,50 M. 1,50 M. [22])	
1	1	1	3	?	3	1	
1[illegible]	80	98	85	?	44	20	
18[illegible]	1878	2282	1629	3103	1462	3125	**70256.**
262	?	?	1963	3103	1679	3772	
130[illegible]	1664	1997	1305	2500	1413	2806	
53[illegible]	214	285	324	613	266	319	**8828.**
10[illegible]	27	136	178	?	24	176	
34[illegible]	99	185	367	361	91	170	**6802.**

12) A[illegible]
13) D[illegible] 900 M. von der Provinz, 1750 M. von der Stadt.
Henriet[illegible] In Heidelberg.
14) A[illegible] Aus Kreismitteln.
[illegible]ten im [illegible] Erweitert 1869.
[illegible]bl. Kra[illegible] Mit Gratisbehandlung.
[illegible] giebt [illegible] Im Jahre 1875 und 1876.
[illegible] Stadtkasse, Communalkasse, Ertrag der Kurtaxe.

Tabelle II. 38 Aussèrdeutsche Augenheilansta

l.	Italien.					Spanien.		Schw	
	49.	50.	51.	52.	53.	54.	55.	56.	5
l.	London.	Florenz.	Genua.	Parma.	Turin.	Barcolona.	Madrid.	Basel.	B
ow	St. Bartholomeus Hospital.	Istituto oftalmico Ambulatorio.	Clinica Oculistica.	Linali Ponti.	Augenkranken u. Kinderkrankenhaus.	Clinica oftalmologica.	Service de consultation gratuite.	Augenheilanstalt.	U Au kli
16).	1870.	?	1860.	1853.	1860.	1862.	1857.	1864.	18
l-	Hospitalabtheilung.	?	Univers.	Priv.	öffentl. Wohlthätigkeit.	Privat.	privat [12]) u. freiwillige Beiträge.	Vereinsbeiträge.	Univ
d.	Dr. Henry Power.	Dr. Mannhardt.	Prof. Dr. Riccardo Secondi.	Dr. Ponti.	Prof. Dr. Carl Reymond.	Prof. Lr. Carreras y Arago.	Prof. Dr. Cervera [14]).	Prof. Dr. Schiess-Gemuseus.	Pro Pf ge
	1	1	1	1	3	2	2	2	
	25	?	24	6	200	2 [10])	10	30	
	25	?	?	2	45	0	10	?	unbe für Ka bü
	?	?	?	0	0	0	0	?	
	?	?	?	500 Lire.	0	0	0	0	
1 £	0	?	?	1000 Lire.	verschieden.	0	?	1640 fr.	
1	0	?	?	2, 3, —6 Lire.	0,5 Lire— 3,0 für Kinder; 2, 3, 5, 7 f. Erwachsene	?	0	?	2,5(
1	17 od. 18	?	?	1	1	7 [11])	2 [13])	?	
1	3000	?	?	44	223	237	367	?	
I.									
	[17]) ?	1461 [9])	950	349	3576	2925	2311	1384	9
	2 ?	?	1380	511	?	5449	?	1384	9
	4 ?	?	800	311	2498	?	1047	1055	5
	3 ?	?	150	38	1078	?	117	329	3
	?	?	140	12	?	etwa die Hälfte.	117	9	2
	5 179	78	110	34	596	222	207	239	1

de miséricorde de St.
vornehme Damen und
ıte.
existirt noch das In-
par la Reine Donna
72 und früher geleitet
. Cervera hat so-

eben erst die Direktion auch dieses in völliger Renovation befindlichen Instituts erhalten.

14) Früher bis Sept. Prof. Dor, der dann nach Lyon übersiedelte.

15) Ausserdem 24 Betten im Sommer-Pavillon.

16) 2 Häuser u. Inventar.

17) Ausserdem 1 Privatanstalt.

	Norwegen.	Russland.							
58.	59.	60.	61.	62.	63.	64.	65.	66.	
Genf.	Christiania.	Charkow.		Dorpat.	Moskau.	Riga.	Saratoff.	Warschau.	
Hopital ophthalmique.	Augen-Abth. des Reichshospit.	Ophthalm. Univ. Klin.	Prof. Hirschmanns Privatambulatorium.	Opthalm. Univ. Aug.Klinik.	Augenhospital.	Wwe Reimers Aug. heilanst. f. Unbemitt.	Augenheilanstalt.	Ophthalmiatrische Ins	
1875.	1873.	1872.	1866.	1868.	1826.	1864.	1872.	182	
Fondation Rothschild.	Universität u. Staat.	Univ.	Priv.	Univ.	Vereine u. Univ.	Stiftung.	Priv.	städ	
Dr. Aug. Barde.	Prof. Dr. Hjort.	Prof. Dr. Hirschmann.	Prof. Dr. Hirschmann.	Prof. Dr. G. v. Oettingen.	Prof. Dr. G. Braun.	Dr. Waldhauer.	Dr. Bouwetsch und Schmemann.	Dr. ka	
1	3	1	1	1	3	1	0		
20	c. 40	10	0	24	103 [15])	70	7		
20	?	10	0	24	31	13	0		
?	?	0	0	Haus, Inv. Garten der Univ. gehör.	133000 Rbl. [16])	Haus und 70000 rbl.	0	30 Mar Gel	
0	?	1496 R.	0	4000 R.	286 R.	0	0		
0	?	0	0	0	circa 3250 R.	1000 rbl. Ritterschaft	0		
0	?	8 rubel monatlich f. Vermögende	—	0	34 Kop.	1,5 rbl.; 1 rbl. 45 kop.	½—2 R.	1, 4½	
2	2	2	2	1	1 [17])	1	1 [19])		
46	80	100	100	22	612	38	100		
1049	1229	3208	2614	1719	11065 [18])	2884	1117	37	
1049	1369	4609	2869	2789	?	2461	1672	41	
788	1068	3085	2164	1579	10263	2461	1068	31	
261	161	123	0	140	802	423	49		
261	?	107	0	140	244	?	?		
200	55	336	118	153	702	136	95	2	

18) Zahl der Visiten: 36, 171.
19) Ausserdem eine Augenabtheilung im Stadtkenhaus.
20) Stiftung vom Fürsten Lubomirski.
21) Dr. Narkiewicz-Jodko.
22) Noch 2 Abtheilungen in den Hospitälern, mit 20 Betten.
23) Die mir mitgetheilten Z... Preise beziehen sich offenbar au... nicht auf die Augenabtheilung.
24) Ausserdem noch 1397 P...
25) Dazu noch 69 grössere Privatpraxis.
26) Es sind eigentlich 2 Ar...

1 [27])	2	?	?	3	?	1	1	
300	380	?	?	1000	?	26	32	
730	2894	5754	1284	3873	1687	236	104	77186.
93	3371	5795	1284	3873	1687	236	144	
81	2561	?	?	3547	?	239	55	
49	333	?	?	326	?	4	49	8110.
43	94	?	?	39	?	1	17	
236	110	309	104	394	126	14	51	6766.

ahlen der Betten und
f das ganze Hospital,

rivatkranke.

erationen in der

en, die eine in

der Berkeley Street, die andere in der Charlotte Street in Glasgow, doch unter demselben Arzte.

27) Gemeinsam mit den aus dem Vorjahre übergekommenen Kranken: 6924.

28) Ausserdem die Dr. Dr. Hasket Derby, Shaw, Spragne u. Willard.

29) Von der Stadt New-York.

anstalten

	19. Hamburg. Dr. Ad. Meyer.
	13
	1
	2
	6
	4
	0
	0
	0
	0
	0
	0
	0
	?
	?
	?
	?
	24
	4
	5
	3
	88

ie des Anta

traction des
irschberg
Mooren.
irte Extra

37. Krakau. Prof. Dr. Rydel.	38. Pesth. Prof. Dr. Schulek. Univ.	39. Pesth. Prof. Dr. Schulek. Priv.	40. Pesth. Dr. v. Siklósy.	41. Pressburg. Dr. Kanka.	42. Wien. Dr. Hock.	43. Wien. Dr. Adler.	44. Odense. Dr. Gulstad.	45. Rotterdam. Dr. de Haas.	46. Mons. Dr. Dastot.	47. Cork. Dr. Macnaughton.	48. Glasgow. Dr. Reid.	49. London. Dr. Power.
55	122	29	92	46	4	11	17	49	?	22	45	69
4	2	0	0	0	1	0	0	0	?	0	0	0
1	8	0	0	0	0	3	0	4	?	0	0	0
2	4	0	0	0	0	0	0	1	?	10	2	16
48	106	29	92	46	3	8	16	42	?	11	0	47
0	1	0	0	0	0	0	0	3	?	1	0	0
0	0	0	0	0	0	0	0	0	?	0	0	2
0	0	0	0	0	0	0	1	0	?	0	1	0
0	0	0	0	0	0	0	0	0	?	0	0	0
0	0	0	0	0	0	0	0	0	?	0	0	0
0	0	0	0	0	0	0	0	0	?	0	0	0
0	0	0	0	0	0	0	0	0	?	0	42 [13])	0
0	7 [14])	0	0	0	0	0	0	0	?	0	0	4 [15])
43	106	29	87	46	?	?	17	39	?	?	?	34
9	13	0	3	0	?	?	0	2	?	?	?	9
0	0	0	0	0	?	?	0	0	?	0	0	10
3	3	0	2	0	?	?	0	8	?	10	4	10
66	97	0	149	11	10	87	14	54	?	50	85	48
22	26	0	29	7	6	?	8	5	?	8	3	15 [5])
1	5	0	12	0	1	3	0	1	?	0	2	0
2	5	0	8	0	0	20	3	10	?	15	26	22 [6])
5	9	0	26	0	12	34	1	42	?	2	44	23

…en: Mit der von
…e wird die Iris
…inse durch diesen
…folg.
…m 15.
…com.

5) 2 nach oben, 3 nach unten.
6) Dabei Lappenschnitt nach Sperino.
7) Davon 8 nach unten.
8) Prof. Dor hat sämmtliche Krankengesch. in Lyon, so dass Prof. Pflüger diese Details nicht mittheilen konnte.
9) modificirt durch periphere Cornealincision.

51.	52.	53.	54.	55.	56.	57.	58.	59.	60.	61.	62.	63.	64.
Prof. Dr. Boccondi.	Parma. Dr. Ponti.	Turin. Prof. Dr. Reymond.	Barcelona. Dr. Carreras.	Madrid. Dr. Cervera.	Basel. Prof. Dr. Schloss.	Bern. Prof. Dr. Pflüger (Dor).	Genf. Dr. Barde.	Christiania. Prof. Dr. Hjort.	Charkow. Prof. Dr. Hirschmann. Univ.	Priv.	Dorpat. Prof. Dr. v. Oettingen.	Moskau. Prof. Dr. G. Braun.	Riga. Dr. Waldhauer.
0	11	134	36	156	71	9	27	27	31	82	18	170 [19]	34
0	5 [5]	5	22	140 [7]	0	0	?	0	0	0	0	0	3
1	1	14	0	2	6	0	?	0	1	0	0	0	0
2	2	0	0	0	0	0	?	0	3	0	0	0	0
4 [5]	2	34	0	0	65	9	?	6	22	68	18	166	31
3	1	4 [6]	1	9	0	0	?	0	5	14	0	0	0
0	0	0	0	0	0	0	?	0	0	0	0	1 [10]	0
0	0	11	0	1 [11]	0	0	?	21	0	0	0	1	0
0	0	7 [12]	0	0	0	0	?	0	0	0	0	0	0
0	0	0	0	0	0	0	?	0	0	0	0	1	0
0	0	50	0	0	0	0	?	0	0	0	0	0	0
0	0	0	11	2	0	0	?	0	0	0	0	0	0
0	0	8 [16]	2 [17]	0	0	0	2 [20]	0	0	0	0	1 [18]	0
52	7	120	25	119	?	? [8]	?	22	19	73	12	162	?
1	4	8	6	37	?	?	?	4	9	9	2	3	?
0	0	2	2	0	?	?	?	0	1	0	4	0	?
2	1	4	3	2	?	2	?	1	2	0	0	3	?
30	9	222	61	11	46	51	80	13	158	25	29	266	30
5	6	27	11	5	?	?	11	2	10	8	9	101	13
2	3	4	0	0	3	4	2	0	2	0	2	12	0
1	0	18	4	3	7	14	5	6	5	2	1	17	12
10	0	10	6	0	37	14	12	4	11	5	6	15	8

) ohne Iridectomie mit Eserin.
) mit Iridectomie.
) mit Lappenschnitt.
) Davon 19 mit präparativer Iridectomie.
) nach Weber 1, nach Jaeger 6.
) Suction.

16) unregelmässige Extractionen.
17) halbe Keratotomie.
18) nach Jacobson.
19) Gesammtzahl der Staar- und rationen seit den 50 Jahren des Best stalt siehe weiter unten im Text.

65. Dr. Bonwetsch.	66. Warschau. Dr. Szokalski.	67. Baltimore. Dr. Beuling.	68. Boston. Dr. Joy Jeffries.	69. Newark. Dr. Kipp.	70. New-York. Prof. Dr. Knapp.	71. Philadelphia. Dr. Stawbridge.	72. Salem. Dr. Coggin.	73. Utica. Dr. Hutchinson.	74. Paris. Prof. Dr. v. Wecker.	Summe: (ausser Nr. 74.)
54	61	97	75	2	47	13	4	4	(260)	**1855.**
0	0	0	0	0	2 [21])	9 [23])	0	0	(0)	**193.**
0	3	17	6	1	0	0	0	0	(4)	**69.**
0	4	12	0	0	0	0	0	0	0	**59.**
54	53	42	54	1	47	4	3	4	(109)	**1234.**
0	1	26	9	0	0	0	0	0	0	**69.**
0	0	0	0	0	0	0	1	0	(109)	**3.**
0	0	0	0	0	0	0	0	0	0	**36.**
0	0	0	0	0	0	0	0	0	0	**7.**
0	0	0	0	0	0	0	0	0	0	**1.**
0	0	0	0	0	0	0	0	0	0	**50.**
0	0	0	0	0	0	0	0	0	0	**55.**
0	0	0	12 [22])	2 [24])	0	0	0	0	0	**39.**
51	48	72	?	?	36	?	3	4	(222)	
3	7	13	?	?	5	?	0	0	15	
0	3	4	2	?	0	?	0	0	1	
0	3	8	2	?	4	?	1	0	4	
7	68	147	37	11	47	15	2	10	(174)	**2125.**
1	26	60	2	0	25	4	2	2	(47)	**475.**
0	4	7	0	0	0	0	0	0	(47)	**83.**
1	3	54	47	3	17	6	2	9	(10)	**345.**
8	15	98	72	18	111	26	6	4	(150)	**706.**

20) Extraction du cristallin transparent.
21) Flap extraction of dislocated catarat.
22) durch Suction.
23) modified flap.
24) Removal of dislocated lens.

ıderen Ope-
ens der An-

16) The fifty-third annual report of the Glasgow eye infirmary. Glasgow, 17. January 1877. (Direktor Dr. Reid.)
17) Second Report of the Salem Hospital. Salem. Massachusetts, 1877. (Direktor Dr. Coggin.)
18) Vereeniging tot het verleenen van hulp aan minvermogende ooglijders voor Zuid-Holland gevestigd te Rotterdam. Elfde Verslag, loopende over het jaar 1876. Met Bijlagen. (Direktor Dr. de Haas.)
19) Annual Report of the directors and medical board of St. Michael's Hospital. Newark, N.J. January 1. 1877. (Direktor Dr. Kipp.)
20) Report of the eye and ear departement of the Philadelphia dispensary. (Für 1870—75.) 1876.
21) 7. Bericht über die Augenheilanstalt zu Zittau für das Jahr 1876. Erstattet von Dr. Otto Just.
22) Cork Ophthalmic and Aural Hospital. Report for the year 1876. (Direktor Dr. Macnaughton.)
23) Fifty-first annual report of the Massachussets charitable eye and ear infirmary for the year 1876. Boston, 1876.

I. Statistik der Augenheilanstalten.

Im grossen Ganzen bedürfen die beifolgenden Tabellen I, II, III, IV keines Commentars. Sie betreffen 73 Augenheilanstalten, in denen im Jahre 1876: 147,442 Personen behandelt wurden. Nur 16,938 wurden in den Anstalten stationär verpflegt = circa 10 % aller Augenkranken, die Hilfe suchten. Man sieht hieraus, welch falsches Bild die Statistik entwerfen muss, wenn sie, wie in neuester Zeit im deutschen Reich, sich officiell nur auf die stabilen Augenkranken beschränkt. —

Es wurden im Ganzen 13,568 grössere Operationen vorgenommen Da wohl nur ausnahmsweise an einem Individuum mehrere Operationen ausgeführt wurden, so dürfte etwa 9% aller Augenkranken operirt worden sein.

Von diesen grösseren Operationen sind 3456 Staarextractionen = 25 %, 3748 Iridectomieen = 27 %, 1724 Tenotomieen = 12 % und 638 Enucleationen = 4 %. Alle übrigen grössern Operationen zusammen betragen nur 32 %. Die vierte grössere Operation ist also eine Extraction oder eine Iridectomie. Wenn auch nur 4 % Enucleationen gemacht wurden, so sind doch immerhin 638 in einem Jahre enucleirte Augen eine beträchtliche Zahl, die der Pathologie gewiss mehr Nutzen brächten, wenn sie alle genauer anatomisch untersucht und die Befunde veröffentlicht würden.

Von den 3456 Staarextractionen sind 219 Lappen-Operationen = 6 %, 114 Linearextractionen = 3 %, 153 Linearextractionen mit Iri-

dectomie = 4 %, 119 Extractionen in der Kapsel = 3 %, hingegen 2528 v. Graefesche Extractionen = 75 % der Staarextractionen vollführt worden; 9 % zersplittern sich auf diverse Methoden.

Im Ganzen wurden 778 Glaukom-Iridectomien verzeichnet = 6% der grossen Operationen und 20 % der Iridectomieen. Iridotomieen fand ich 203 = 1 % der grossen Operationen.

Einige in den Tabellen nicht berücksichtigte Daten mögen hier folgen:

In Philadelphia (20) wurden in den 6 Jahren von 1870—75 von Strawbridge 5351 Augenkrankheiten behandelt, von denen trafen die Conjunctiva 28 %, die Cornea 17 %, Iris und Choroidea 10, Lider und Orbita 10, Refraction und Accommodation 10, Retina 7, Linse 6, Muskel und Nerven 5, Thränenapparat 4, Augapfel 1, Glaskörper 0,3 %. In diesen 6 Jahren wurden 917 Operationen gemacht: 50 Extractionen nach v. Graefe, 6 nach Liebreich, Glaukomiridectomieen 55, sonstige Iridectomieen 42, Enucleationen 11, Schieloperationen 88. —

In dem Mariahilfer Ambulatorium in Wien (2) wurden von Dr. Deutsch 1080 Augenkranke behandelt, 510 Männer und 562 Weiber. 3 Iridectomieen, 2 Enucleationen. —

Gunning in Amsterdam (14) behandelte 3294 Personen; er machte 41 Cataract-Operationen, 52 Iridectomieen, 81 Schieloperationen, 15 Enucleationen. Stabile Kranke waren 222. —

Adler (6) behandelte im St. Joseph-Kinderhospitale in Wien 475 Augenkranke, 412 ambulant, 63 im Spital, 16 grössere Operationen. —

Eine interessante Statistik der Thätigkeit im Moskauer Augenhospital während 50 Jahren fügte Dr. Logetschnikow der Beantwortung des Fragebogens bei. Vom Jahre 1826—76 wurden dort ambulant behandelt 323,714 Personen, bei welchen 865,063 Besuche notirt wurden. Stationäre Kranke 26,910, davon 19,210 unentgeldlich behandelt. 37,582 Operationen, unter denen 5,872 Staaroperationen, 541 Discisionen, 3904 Coremorphosen und 134 Enucleationen.

II. Statistik der Erfolge der Staaroperationen.

Im Ganzen sind über die Erfolge der Staaroperationen aus 57 Anstalten Berichte eingegangen; nur Schauber, Graefe,

Zwicke, Dastot, Mannhardt und Pflüger schweigen gänzlich über dieselben; der letztere aus dem Grunde, weil die Krankengeschichten seines Amtsvorgängers Dor, dem er erst im Oct. folgte, von diesem nach Lyon mitgenommen worden.

Aus 50 Anstalten sind Resultate über v. Graefe's Extraction mitgetheilt (s. Tab. V u. VI, p. 180 u. 181). Ausdrücklich muss hier betont werden, dass sich die Zahlen nach meiner Fragestellung nur auf spontane, nicht complicirte Cataracten beziehen sollten. Freilich ist mit Recht von einigen Collegen, besonders von Braun und Logetschnikow in Petersburg die Frage aufgeworfen worden: Was soll als Complication gerechnet werden? Gewiss muss hierüber eine Verständigung unter den Fachgenossen erzielt werden, wenn die Operations-Statistik wirklich beweisend werden soll. Schöler führt einen Fall, der verloren ging, als mit Dacryocystoblennorrhoe verbunden auf. Dies ist zweiffellos eine schwere Complication. Schröter erwähnt eine vorher nicht zu diagnosticirende Sublatio retinae; dieser Fall ist zweifelhaft; die Ablösung kann vielleicht bei oder nach der Extraction entstanden sein; war die Perception und Projection vor der Operation, ganz frei, so gilt die Cataract natürlich als nicht complicirt; war sie nicht ganz correct, so muss der Fall von der Erfolgstatistik ausgeschlossen werden. De Haas führt einen Fall von halbweicher Cataract mit kleinem Kern, dünner Sclera und atrophischer Iris auf; das ist zweifellos eine Complication. Braun in Moskau nennt alle Staare nicht complicirt, bei denen Fixation und Perception gut ist; Conjunctivitis, Maculae, Synechiae posteriores, Marasmus senilis sind für ihn keine Complicationen. Nach meiner Ansicht sind die ersten 3 Leiden bedeutende Complicationen. Die Entzündungen der Bindehaut wirken auf den Heilverlauf erfahrungsgemäss ungünstig. Maculae müssen die S herabsetzen. Synechiae posteriores deuten auf eine anomale Iris; die Chancen werden jedenfalls durch sie verringert. Den Marasmus senilis würde ich nicht als Complication gelten lassen, wenn er nicht auf eine nachweisbare Diathese (Carcinose, Diabetes etc.) zurückzuführen ist, da der Begriff sonst zu dehnbar ist. — Für die Vergleichung über die Vorzüge dieser oder jener Operations-Methode dürfen meines Erachtens nur ganz reine Fälle herbeigezogen werden. Nur körperlich sonst gesunde Personen, nur sonst normale Augen und nur einfache Altersstaare sind zu verwerthen, damit nicht einer Methode zum Nachtheil gereicht, was von Complicationen des Falles verursacht wird. Natürlich schrumpft die Zahl dieser reinen, vergleichbaren Fälle dadurch ausserordentlich; aber diese kleine Zahl gestattet wichtigere Schlüsse.

Tabelle V.

Erfolge der Staaroperationen nach v. Graefe bei spontane nicht complicirten Cataracten.

Deutsche Anstalten.

Nr.	Anstalt in	Operateur.	Zahl der operirten nicht compl. Cataracten.	S₁ bis $\frac{1}{20}$	S $<\frac{1}{20}$ S $>\frac{1}{200}$	S $\frac{1}{\infty}$	S = 0	Panophthalmitis.	Irido-Choroiditis.	%-Verlust
1.	Bayreuth	Reuter	21	20	0	1	0	0	0	5
2.	Berlin	Casper	18	17	1	0	0	0	0	0
3.	Berlin	Hirschberg	20	19	1	0	0	0	0	0
4.	Berlin	Schöler	20	19	0	0	1 [1]	0	1	5
5.	Bielefeld	Steinheim	41	38	0	1	2	0	2	5
6.	Breslau	Burchard	36	31 [2]	2	0	3 [3]	1	2	8
7.	Breslau	Markusy	2	2	0	0	0	0	0	0
8.	Bremen	Betke	3	3	0	0	0	0	0	0
9.	Carlsruhe	E. Maier	21	19	1	0	1	0	1	5
10.	Cöln	Samelsohn	12	12	0	0	0	0	0	0
11.	Constanz	Tscheppe	35	35	0	0	0	0	0	0
12.	Danzig	Schneller	15	14	0	1	0	0	0	6
13.	Erlangen	Michel	59	53	4	1	1	0	1	3
14.	Görlitz	Mayhöfer	12	0	11	0	1	1	0	8
15.	Hamburg	A. Mayer	9 [4]	5	2	1	1	1(?)	0(?)	22
16.	Hannover	Dürr	20	16	4	0	0	0	0	0
17.	Kiel	Völckers	70 [8]	65	1	4	0	0	0	5
18.	Lauban	Leder	6	5	1	0	0	0	0	0
19.	Leipzig	Schroeter	11	9	0	2 [5]	0	0	1	22
20.	Lübeck	Schorer	8	7	0	0	1	1	0	12
21.	Ludwigsburg	v. Höring	11	5	5	0	1	1	0	9
22.	München	v. Rothmund	124	83	29	8 [6]	4	4	8 [6]	10
23.	München	Berger	26	24	0	3 [9]	0	1	2	11
24.	Nürnberg	Kreitmair	10	9	1	0	0	0	0	0
25.	Stettin	Schleich	36	24	11	0	1	1	0	3
26.	Stuttgart	Berlin	55 [7]	42	13	0	0	0	0	0
27.	Strassburg i. Elsass	Röder	43	39	2	1	1	?	?	5
28.	Würzburg	Bäuerlein	29	29	0	0	0	0	0	0
29.	Zittau	Just	49	35	13	1	0	0	0	2
			822	679	102	24	18	11	18	5.1
						42		29		

1) Thränensackleiden.
2) Bei 31 sah B. die Papille, bei 2 sah er sie nicht, aber Besserung war erzielt.
3) Davon ein Todesfall durch Delirium tremens.
4) Im Operations-Verzeichniss sind nur 4 nach v. Graefe angegeben und die complicirten u uncomplicirten Extractionen dort nicht getrennt; hier stehen aber 9 unter nicht compl. nach v. Gra
5) Ein Auge zeigte nach gelungener Extraction eine vorher nicht zu diagnosticirende Subl retinae.
6) Occlusio pupillae in Folge von Iritis und Iridochoroiditis, jedoch eine Nachoperation mögl
7) Siehe briefl. Mittheilung über Details p. 182.
8) Vgl. genauere Mittheilung p. 183.
9) 2 Fälle Pupillarverschluss. Iritis mit günstigen Aussichten auf Nachoperation. 1 Fall m völlig normaler Extract. Wunde durch Unruhe aufgerissen. Purulente Infiltration, nur ¼ der Cor umfassend. Pupillarverschluss.

Tabelle VI.

Erfolge der Staaroperationen nach v. Graefe bei spontanen, nicht complicirten Cataracten.

Ausserdeutsche Anstalten.

Nr.	Anstalt in	Operateur.	Anzahl der nicht compl. Cataracten.	S = 1 bis < $\frac{1}{10}$	S < $\frac{1}{10}$ S > $\frac{1}{200}$	S $\frac{1}{8}$	S = 0	Panophthalmitis.	Irido-Choroiditis.	%-Verlust S = $\frac{1}{8}$ + S = 0 circa
30.	Innsbruck	Mauthner	44	43	1	0	0	0		0
31.	Krakau	Rydel	42	[illegible]	0	0	0	0		0
32.	Pesth (Univ.)	Schulek	99	92	[illegible]	2	4	[illegible]		6
33.	Pesth (Spital)	Schulek	29	27	0	[illegible]	1	1		7
34.	Pesth	v. Sikloey	[illegible]	70	10	3	6	2		11
35.	Pressburg	Kanka	46	0	39	5	2	2		15
36.	Wien	Hock	3	2	0	[illegible]	0	0		0
37.	Adense	Gulstad	16	10	2	1	3	3		25
38.	Rotterdam	de Haas	39	37	0	1	1	1 [1])		5
39.	Genua	Secondi	54	48	4	0	2	2		4
40.	Parma	Ponti	2	0	1	0	1	0		50
41	Turin	Reymond	29	20	[illegible]	2	2	0		14
42.	Christiania (Univ.)	Hjort	[illegible]	1	2	1	0	0		25
43.	Charkow	Hirschmann	19	14	2	1	2	2		16
44.	Charkow (Priv.)	Hirschmann	59	40	16	2	1	1		[illegible]
45.	Dorpat	v. Oettingen	12	11	1	0	0	[illegible]		0
46.	Moskau	Braun	159	124	14	11	[illegible]	5		13 [2])
47.	Saratoff	Bonwetsch	51	42	6	[illegible]	1	1		6
48.	Warschau	Szokalski	47	45	0	1	1	1 [3])		[illegible]
49	Baltimore	Reuling	42	26	12	[illegible]	2	2		[illegible]
50.	Utica	Hutchinson	4	3	1	0	0	0		0
21	Ausserdeutsche Anstalten		889	677	117	36 | 39 = 75		27 | 30 = 57		8,4%
+ 29	deutsche Anstalten		822	679	102	24 | 18 = 42		11 | 18 = [illegible]		5,1%
50	Anstalten Summa:		1711	1376	[illegible]	60 | 57 = 117		38 | 48 = 86		7%

1) Nach ganz normaler Extraction von der Iris ausgehend. Halbweiche Cataract mit kleinem Kern, dünner Sclera und atrophischer Iris (also doch complicirte Cataract! Ref.).

2) Siehe unten im Text Näheres.

3) Bei Marasmus senilis.

Da ich über 1711 Operationen nach v. Graefe oben berichte, werden kleine Versehen in der vorhin besprochenen Classification unter den nicht complicirten Staaren im Ganzen weniger in Betracht kommen.

Die Zuverlässigkeit der mitgetheilten Zahlen wird noch dadurch erhöht, dass ausser dem Chef auch noch die Assistenzärzte in 32 Kliniken die Antworten unterzeichnet haben.

Das Endergebniss ist im Ganzen ähnlich, wie in früheren Jahren. In 29 deutschen Anstalten ist v. Graefe's Operation 822mal bei spontanen uncomplicirten Cataracten geübt worden, von denen 679 S $> \frac{1}{20}$, 102 S $> \frac{1}{200}$, 24 S $= \frac{1}{\infty}$ u. 18 S = 0 zur Folge hatten. Darunter waren 11 Panophthalmitides und 18 Verluste durch Iridochorioiditis. Fasst man S $= \frac{1}{\infty}$ u. S = o als ungenügend zusammen, so hat man 29 Verluste = 5 %; aber nur 1,3 % Panophth. und 2,2 % S = 0.

Etwas ungünstiger sind die Resultate in 22 ausserdeutschen Anstalten, in denen 889 Operationen mit 697, 117, 36 und 39 Erfolgen jener 4 Categorieen gemacht wurden. Die 75 Fälle von S $= \frac{1}{\infty}$ und S = 0 entsprechend 8,4 % Verlust. Es kamen 27 Panophth. und 30 Iridochorioid. vor; aber nur 3% Panophth. und 4,4 % S=0.

Durchschnittlich kommen also auf 1711 Extractionen nach

v. Graefe 1376 gute Resultate (S 1 bis $> \frac{1}{20}$),
219 mittlere — (S $< \frac{1}{20}$ u. $> \frac{1}{200}$)
117 schlechte — (S $\frac{1}{\infty}$ u. S = O)

2,2% gingen durch Panophthalmitis verloren; 3,3 % erhielten S = 0. Der durchschnittliche Verlust betrug 7 %, immerhin ein günstiges Resultat.

Speciellere Mittheilungen über ihre Extractionen sendeten mir die Herren Prof. Berlin und Prof. Völckers. Prof. Berlin schreibt: »Ich extrahire, wie aus den Tabellen zu ersehen, eigentlich nur noch nach v. Graefe, d. h. mit der einzigen Modification, dass ich keinen Lidhalter und keine Fixationspincette anwende; zuweilen ist es aber unmöglich, die Operation so zu Ende zu führen, und man muss schliesslich den Lidhalter oder die Pincette oder beides dennoch vornehmen. Im Ganzen habe ich es jetzt 44mal durchgeführt. Ich ging von der Idee aus, das Trauma möglichst zu vereinfachen. Bei ruhigen Patienten gelingt dies fast immer, aber zweimal habe ich nach meiner Ueberzeugung durch hartnäckige Verschmähung der Fixationsinstrumente Iritis provocirt.

jedoch kein Auge dabei verloren. . . . Besonders schwierig ist bei diesem Verfahren die Iridectomie. . . . Bis jetzt sind meine Erfahrungen so, dass sie mich ermuthigen, die begonnenen Versuche fortzusetzen. Fast die Hälfte der Patienten kann man ohne alle Fixation nach oben extrahiren, und diesen ist die Operation dann wesentlich erleichtert.« —

Prof. Völckers in Kiel schreibt mir: »Die 85 Extractionen wurden an 76 Pat. ausgeführt, 67mal nur an einem, 7mal an beiden Augen in einer Sitzung, 2mal zunächst an einem und 4 resp. 5 Wochen später am zweiten Auge. . . . Von den 85 Cataracten waren 70 nicht complicirt, 5 traumatisch, 10 complicirt. Die 70 nicht complicirten waren 66 senile, 3 angeborne und 1 diabetica (da sonst am Auge alles normal war, hieher gerechnet). . . . Die 70 nicht complicirten Fälle wurden sämmtlich ohne Narkose operirt, dieselben wurde niemals entbehrt. Der Operationsverlauf war: ohne besondere Störung 52mal, Prolapsus corporis vitrei 4mal, Corticalis wegen drohendem Prolapsus corporis vitrei nicht ganz entfernt 3mal, Schnitt für die sehr grosse Linse zu klein und mit der Scheere vergrössert 1mal, störende Blutung in der Vorderkammer 6mal, aussergewöhnlich zähe Corticalis 1mal, Kapsel mit der Pincette extrahirt 3mal (dabei einmal corpus vitreum ohne Schaden). — Der Heilungsverlauf war ohne Complication 37mal (darunter ein Fall, in welchem die bereits verklebte Wunde nur durch einen Stoss platzte und 2 Fälle, in denen heftiges Erbrechen kurz nach der Operation auftrat). An Complicationen im Heilungsverlauf sind zu verzeichnen: Reizung durch zurückgebliebene Corticalis, durch Eis beseitigt, später normal 3mal, Iritis resp. Irishyperaemie wenige Stunden nach der Operation auftretend 5mal, dieselben mit Blutungen 2mal, leichte Iritis am 3—5. Tage 17mal, dieselbe am 10.—14. Tage auftretend 2mal, dieselbe mit Blutungen 1mal, Iridochorioiditis 3mal. Von diesen 3 Pat. starb einer; einer, bei dem mässige Vereiterung der Cornealwunde auftrat, erhielt nach ausgeführter Iridotomie S = $^{20}/_{100}$. Das Endresultat bei diesen 70 Fällen, welches ohne Nachoperation 50mal, nach Discission 16mal, nach 2mal an demselben Auge ausgeführter Discission 2mal, nach Iridotomie 2mal gewonnen wurde, ist S $^{20}/_{20}$: 6mal, $< ^{20}/_{20} > ^{10}/_{200}$: 59mal, Finger zählen auf 2 Fuss 1mal, quantitative Lichtempfindung 3mal, gestorben 1. — Ueber die 5 letzteren Fälle ist noch folgendes zu bemerken: Der Todesfall wurde wahrscheinlich durch Blasenkrebs herbeigeführt. Pat. hatte vor der Operation nichts von einem bestehenden Leiden verlauten lassen. Zwei Tage nach derselben wurde profuse Hämaturie bemerkt, welche jeder Therapie

trotzte. Pat. war zu Zeiten unbesinnlich, riss sich den Verband ab, stand vom Bett auf etc. Eine Iridochorioiditis entwickelte sich, war indessen von so wenig perniciösem Charakter, dass, als Pat. trotz aller Vorstellungen am 18. Tage die Klinik moribund verliess, die entzündlichen Erscheinungen bereits soweit rückgängig waren, dass Ausgang in einfache Synizesis pupillae und ein befriedigendes Resultat durch Nachoperation zu erwarten gewesen wäre. Pat. starb auf dem Transporte in die Heimath.

Die 3 mit quantitativer Lichtempfindung entlassenen Fälle harren noch der Nachoperation. Bei allen besteht Synizesis pupillae in Folge exsudativer Iritis. Aussichten günstig.

Die mit Fingerzählen (auf 2 Fuss) entlassenen Pat. hatten an einer schleichenden Irido-Chorioiditis gelitten, als deren Folge bei der Entlassung ausser Catar. secund. intensive Glaskörpertrübungen bestanden. — Der Ausgang in Atrophie bulbi trat in keinem Falle ein.« —

Adler (6) berichtet über 58 v. Graefe'sche Extractionen, die er in 6 Jahren 1871—76 vorgenommen. In 51 Fällen $S < \frac{1}{20}$, also 88 %, in 6 Fällen $S < \frac{1}{20} = 10\,\%$, in 1 Falle $S = 0$, also nur fast 2 % Verlust. Unter diesen Fällen waren allerlei complicirte. A. macht breiten Conjunctivallappen, schneidet sehr genau die Iris bis in die Wundwinkel hinein aus, fixirt bei diesem Akte aber nicht den Bulbus und chloroformirt niemals. (A. berichtet beiläufig über einen Fall von Delirium potatorum, das 32 Stunden nach der Lappenoperation auftrat, wobei der Verband heruntergerissen wurde. Pat. wurde in die Zwangsjacke gelegt und am 12. Tage mit gutem Sehvermögen entlassen.) Bei 58 Linearextractionen kam Glaskörpervorfall 11mal; 2mal musste der Schnitt mit der Scheere erweitert, mehrmals mussten Tractions-Instrumente gebraucht werden. Nach der Operation 6mal Iritis simplex, 3mal Iridochorioiditis, 1mal Blutung in den Glaskörper. A. berichtet einen Fall von Ausbruch einer Geisteskrankheit (Monomania religiosa), durch Lichtabschluss nach der Staaroperation hervorgerufen, der völlig verschwand, als der Verband am 5. Tage fortgelassen wurde. —

Pagenstecher (13) hatte unter 76 modificirten Linearextractionen (über Complicationen ist nichts gesagt) 67 gute, 6 mittlere und 3 schlechte Erfolge. —

Schiess (11) notirt unter 65 Scleralextractionen (über Complicationen ist ebenfalls nichts angegeben) 53 gute, 6 theilweise und 6 schlechte Erfolge.

Barde (10) hatte unter 27 Extractionen 22 guéris, 7 améliorés

und 1 insuccés, also 3,7 % Verlust. Dieser eine Fall betraf einen 75jährigen sehr decrepiden tauben Mann mit Hemiplegie und überreifem Staar, bei dem purulente Iridochorioiditis eintrat. Die Fälle, die er als améliorés bezeichnet, waren durch nachfolgende Iritis im Endresultat getrübt. Bei 24 Fällen wurde eine präparative Iridectomie gemacht, die B. sehr empfiehlt; auch für die Chloroformirung ist er eingenommen, besonders bei Kindern. Einen Fall, der unter den Geheilten figurirt, sah B. bis zum 4. Tage ausgezeichnet verlaufen; dann trat räthselhafterweise mucopurulente Secretion ein und alle Zeichen einer »diphtheritischen Conjunctivitis«. Später zeigte sich, dass der Pat. in jener Nacht »pour activer sa guérison« den Verband sich abgenommen und das Auge mit seinem Urin gewaschen hatte, welcher sehr ammoniakalisch war und »répandait une odeur infecte«. Will man diesen Fall mitrechnen, so würde er allerdings nicht 3,7 %, sondern 7,4 % Verlust zu verzeichnen haben. —

Coppin (17) operirte bei Aetherisation 2 complicirte Staare und einen einfachen Staar nach v. Graefe, letzteren mit $S\frac{1}{2}$. —

Knapp (5) notirte unter 36 v. Graefeschen Extractionen bei reifen uncomplicirten Staaren 30 good, 2 moderate und 4 failure. —

In Boston führten Derby, Shaw, Sprague, Jeffries und Willard 50 v. Graefesche Extractionen aus und erhielten $S > \frac{1}{20}$ in 37, $> \frac{1}{200}$ in 3, $S = \frac{1}{\infty}$ in 3 und $S = 0$ in 1 Falle. 2 Fälle still under treatment und 4 not stated. Viele Fälle waren complicirt. —

v. Wecker (4) hatte unter 109 v. Graefeschen Extractionen einfache Cataracten 91 $S > \frac{1}{10}$; bei 11 Fällen wurden S noch nicht bestimmt. Bei 7 Kranken Occlusio pupillae, deren Mehrzahl jedoch schon durch Iritomie gebessert. Bei keinem Falle Suppuration. Nur 1mal ein wenig Glaskörperverlust.

Während, wie aus Tab. III und IV ersichtlich die v. Graefeschen Operationen mit 75 % unter allen Extractionsmethoden figurirt, also aller Orten fast dominirt, sind doch auch andere Methoden von einzelnen Operateuren bei nicht complicirten Cataracten angewendet worden, deren Resultate ich im Folgenden zusammenstelle.

Die klassische Lappenschnittmethode führte v. Rothmund 2mal, Carreras 18mal, Ponti 5mal, (2 nach oben, 3 nach unten), Reymond 9mal (6mal davon mit kleinem oberen Lappen) aus. S war $> \frac{1}{20}$ beidemal bei Rothmund, 12mal bei Carreras,

5mal bei Reymond; S war $< \frac{1}{20}$ und $> \frac{1}{200}$ 3 mal bei Carreras,. 5mal bei Reymond; S = $\frac{1}{\infty}$ 2mal bei Carreras, 1mal bei Reymond; S = 0 notirten 2mal Ponti, 1mal Carreras, 1mal Reymond. Iridochorioiditis folgte je 1mal bei Carreras, Ponti, Reymond; Panophthalmitis folgte 1mal bei Ponti, 1mal bei Reymond. —

Cervera in Madrid hat über 156 Extractionen zusammen berichtet, von denen allerdings 140 Lappenschnitte waren, die sich freilich auf einfache und complicirte Staare beziehen. Von diesen erhielten 9 S $> \frac{1}{20}$, 104 S $> \frac{1}{200}$, 28 S = $\frac{1}{\infty}$ und 15 S = 0, d. h. 27 % Verlust. 8mal ist Panophthalmitis, 6mal Iridochorioiditis angegeben. Nach v. Graefe operirte er niemals. Panophthalmitis ist 4mal zugleich unter 6 in einer Sitzung operirten Fällen ausgebrochen bei gesunden Individuen, einfachen Cataracten und normalen Operationen, so dass Cervera als Ursache ansehen muss »une constitution médicale maligne.« C. legt grosses Gewicht darauf, bei allen Staaroperationen vollkommen die ganze Masse der Linse zu entfernen; dennoch erschienen in 11 Fällen später leichte Exsudationen, die durch Nadel oder Extraction beseitigt wurden. —

Lappenschnitt mit Iridectomie übte Carreras 9mal; 6mal erhielt er S $> \frac{1}{20}$, 3mal $> \frac{1}{200}$, 2mal = $\frac{1}{\infty}$ und 1mal S = 0; hier trat Panophthalmitis ein. —

Nach Jacobson operirte Schirmer 11mal (davon 9mal S $> \frac{1}{20}$, 1mal S $> \frac{1}{200}$, 1 S = $\frac{1}{\infty}$) und Braun 1mal mit gutem Erfolge. —

Lappenschnitt mit präparativer Iridectomie machte 3mal Maier in Carlsruhe mit S $> \frac{1}{20}$ und Reid in Glasgow 23mal; letzterer verlor ein Auge durch Panophthalmitis. —

Scleralschnitt mit präparativer Iridectomie führte Rothmund 1mal aus; Erfolg S = $\frac{1}{\infty}$. —

Nach Weber operirte 5mal Hirschberg mit S $> \frac{1}{20}$, 1mal Berlin mit S $> \frac{1}{20}$ und 1mal Schulek mit S $> \frac{1}{20}$. —

Nach eigener Methode operirte Hirschberg 3 Staare mit Erfolg S $> \frac{1}{20}$. —

Nach Sperino operirte 3mal Reymond und erhielt 2mal S $> \frac{1}{20}$ und 1 S $> \frac{1}{200}$; keine Vereiterung und keine Iridochorioiditis. —

Nach Lebrun operirte 42mal Reymond; 23 S $> \frac{1}{20}$, 8 S $> \frac{1}{200}$, 7 S = $\frac{1}{\infty}$ und 4 S = 0. Darunter 2 Panophthalmitis. —

Nach Liebreich wurden 36 Operationen gemacht, von Rothmund 3 (2 S > $\frac{1}{20}$, 1 S = 0 Panophth.), von Berlin 1 (S = 0 Panophth.), von Gulstad 1 (S > $\frac{1}{10}$), von Reymond 11 (9 S > $\frac{1}{20}$, 1 S > $\frac{1}{200}$, 1 S = 0), von Hjort 19 (12 S > $\frac{1}{20}$, 1 S > $\frac{1}{200}$, 4 S = $\frac{1}{\infty}$, 2 S = 0 Panophth., von Braun 1 mit S > $\frac{1}{20}$. Hjort betont, dass Operation und Verlauf bei einem Liebreich'schen Falle normal bis zum 8. Tage war; dann trat Erysipelas faciei, blennorrhoische Conjunctivitis mit Keratitis suppurativa und Panophthalmitis ein; bei einem zweiten Falle war die Operation auch normal, am 3. Tage aber kam Conjunctivitis blennorrhoica durch Spitalinfection, Keratitis und Panophthalmitis. —

Nach Pagenstecher operirte 26mal Reuling in Baltimore (19mal S > $\frac{1}{20}$, 5mal S > $\frac{1}{200}$, 2mal S = 0 Panophth.), 1mal Carreras mit S > $\frac{1}{20}$, Pagenstecher selbst 30mal, davon 25 gute, 4 mittlere und 1 schlechten Erfolg.

Nach v. Wecker operirte Rothmund 3mal und erhielt 1 S > $\frac{1}{20}$, 1 S > $\frac{1}{200}$, 1 S > $\frac{1}{\infty}$; Braun 1mal mit S > $\frac{1}{20}$; Coggin 1mal mit S = 0 und Iridochorioiditis; v. Wecker selbst 109mal. Letzterer verzeichnet 95 S > $\frac{1}{10}$ (darunter 19 S = 1); bei 8 ist S noch nicht bestimmt; bei 3 S = $\frac{1}{\infty}$, Occlusio pupillae; bei 3 S = 0, Suppuratio corneae, davon 1 partiell. 3mal Glaskörperverlust und 11mal Prolapsus oder Encleisis Iridis. Die 3 Suppurationen kamen in den 4 ersten Monaten des Jahres vor; vom 4. April bis letzten December entstand weder nach v. Graefe'scher noch nach Wecker'scher Methode eine Panophthalmitis. —

Endlich sind noch 34 Extractionen mit v. Jaeger's Hohlschnitt gemacht worden und zwar von Cohn 22 (davon 20 S > $\frac{1}{20}$, 1 S = $\frac{1}{\infty}$, 1 S = 0 Panophth.), von Just 6 (davon 4 S > $\frac{1}{20}$, 1 S = $\frac{1}{\infty}$ Iridochorioid.) und von Schulek 6, alle mit S > $\frac{1}{20}$.

Untersuchung des Auges; Ophthalmoskopie.

Referent: Prof. **Nagel.**

1) Landolt, Leçons sur le diagnostic des maladies des yeux faites à l'école pratique de la faculté de médecine de Paris pendant le sémestre d'été 1875. Progrès médical p. 129, 148 etc.
2) Higgens, Ch., Lectures on the examination of the eye. Med. Times and Gaz. V. 53. p. 278, 348 (Lehrvorträge).
3) Noyes, H. D., Diagnosis of those diseases of the eye, which can be seen without the ophthalmoscope. New-York, G. P. Putnam's son.
4) Panzeri, Méthode de diagnostic des affections oculaires sans le secours des instruments. Recueil d'Ophth p 160—162. (Unqualificirbar, Mauthner.)
5) Schweigger, Sehproben. Berlin, A. Hirschwald.
6) Schnabel, J., Notiz über die Jäger'schen Schriftskalen. Archiv f. Augen- u. Ohrenheilk. V. 1. pag. 210–212
7) Schmidt-Rimpler, Demonstration eines Apparats zur bequemen Bestimmung der Sehschärfe bei abnehmender Beleuchtung. Tageblatt der 49. Versammlung deutscher Aerzte und Naturforscher. Nr. 8. p. 119.
8) Pufahl, Epicanthus und Blickfeldmessung. Arch. f. Augen- u. Ohrenheilk. V. 2. p. 384 (Giebt ein von Hirschberg benutztes Schema zur Blickfeldmessung nach Schneller cf. Motilitätsstörungen).
9) Lasinski, Ueber die Gesichtsfeldmessung mit Foerster's Perimeter. Denkschrift der 2. Versammlung polnischer Aerzte und Naturforscher 1875. (Auszug in Virchow-Hirsch's Jahresbericht 1876, II. p. 447.)
9a) Nicati, Das Tropometer. Corresp.-Bl. f. Schweizer Aerzte. p. 458. (Zur Blickfeldmessung nach Schneller's Methode in allen Meridianen.)
10) Landolt, Le diplomètre, Acad. des Sciences. Compte rendu 17 février.
11) Badal, Messung des Durchmessers der eignen Pupille s. oben p. 108.
12) Mc. Keown, W. A., On the use of the magnet in the diagnosis of the presence of steel or iron in the eye and in the extraction thereof; with illustrative cases. (S. unter Verletzungen.)

dal, Optomètre métrique international s. oben p. 108.
rschberg, Ueber ein neues Optometer s. oben p. 107.
ıger, C. W., Neues Optometer mit doppeltbrechender Linse von Kalkh, s. oben p. 100.
eedy, John, On an improved optometer for estimating the degree of ormal regular astigmatism. s. oben p. 111.
ygel, Die objektive Bestimmung der Kurzsichtigkeit beim Militär-Ergeschäfte. München. Bayer. ärztl. Intelligenzblatt Nr. 13. 14.
edicke, Militärärztliche Augenuntersuchungen bei der Truppe und n Ersatzgeschäft. 1) Beiträge zum Sehvermögen unserer Soldaten. Die indirecte Bestimmung von Fernpunkt und Sehschärfe, besonders n Ersatzgeschäft. Dt. militärärztliche Ztschr. V. p. 464—482.
.üger, Ueber militärärztliche Augenuntersuchungen. Corresp.-Bl. f. weizer-Aerzte p. 236.

20) Dor, Ueber Untersuchung der Augen bei der Rekrutirung. Corresp.-Bl. f. Schweizer Aerzte p. 563.
21) Warlomont, Les troubles fonctionnels de la vision et les conseils de milice ou de révision devant l'académie de médecine de Paris. Ann. d'Ocul. F. 75 p. 92—100, 176—197.
22) Vieusse, Des défectuosités de la vision, au point de vue du service militaire et de leur diagnostic devant les conseils de révision. Recueil d'Ophthalm. p. 119—130.
23) Leroy, De la myopie en point de vue du service militaire. Arch. méd. belges Octob. 1875.
24) — Des vices de la réfraction oculaire au point de vue du service militaire. ibid. II. Th. p. 105.
25) Longmore, Manual of instructions for the guidance of army surgeons in tesling the rane and quality of vision of recruits and in distinguishing the causes of defective vision in soldiers. London 1875. (Darstellung für Militärärzte).
26) Gayat, J., Sur les signes oculaires de la mort. Arch. génér. de médecine. cf. Bericht f. 1875 p. 173.
27) Almès, Sur un signe de la mort réelle dans l'oeil humain. Recueil d'Ophth. p. 163.
28) Kalliwoda, Ueber Simulation von Augenleiden und die Schwierigkeit der Behandlung von Augenerkrankungen beim Soldaten. Feldarzt 1875. Nr. 1—8.
29) Schmidt-Rimpler, H., Zur Erkennung von Simulation von Blindheit. Klin. Monatskl. f. Augenh. p. 173—184.
30) Galezowski, Sur un nouveau signe d'amaurose monoculaire simulée. Recueil d'Ophthalm. p. 199—201.
31) Knapp, H., Die Verwerthung der Augenbewegungen zur Diagnose einseitiger Blindheit. Archiv f. Augen- u. Ohrenheilk. V. 1. p. 190—195.
32) Monoyer, Note sur trois nouveaux moyens de découvrir la simulation de l'amaurose et de l'amblyopie unilatérales. Gaz. hebdom. de méd. et de chir. Nr. 25. p. 388—390.
33) Albini, G., Rapporti tra i movimenti dell' iride e la funzione visiva. Il Morgagni, Gennajo (Verwerthung der Pupillenreaction zur Erkenntniss der Simulation).
34) Bouchut, E., Atlas d'ophthalmoscopie médicale et de cérébroscopie. s. das Referat über Netzhautkrankheiten.
35) Galezowski, Traité iconographique d'ophthalmoscopie. s. oben p. 172.
36) Klein, S., Der Augenspiegel und seine Anwendung. Wiener Klinik. II. Jahrg. Heft 11. 12. Wien.
36a) Schnabel, Ueber den Werth des Augenspiegels für die Diagnose innerer Erkrankungen. Wiener med. Presse. p. 575.
37) Browne, Edgar A., How to use the Ophthalmoscope. London pp. 108.
38) Shakespeare, Edward O., Description of a new ophthalmoscope and ophthalmometer, devised for clinical use and for physiological and therapeutic investigations upon man and animals. With 4 illustrations. American. Journ. of med. Sc. January. p. 45.
39) de Wecker, Ophthalmoscope métrique. Annales d'Ocul. 75. p. 150.

40) Landolt, Metrisches Refractionsophthalmoskop. Klin. Monatsblätter f. Augenh. p. 244.
41) Knapp, Presentation of a metrical ophthalmoscope. Report of the fifth internat. ophth. Congress. pag. 263—65.
42) Badal, Ophthalmoscope à réfraction. Ann. d'ocul. 76. p. 242—246.
43) Loring, Ophthalmoscopes with the metric system. Report of the fifth internat. ophth. Congress pag. 81—86.
44) Wadsworth, A., modification of the ophthalmoscope. Read before the Boston society of med. Sciences. Decbr. 26.
45) Loring, E. G., Determination of the refraction of the eye by means of the ophthalmoscope. 62 pp. New-York. William Wood and Co.
46) Schöler, H., Neue Hülfsapparate für ophthalmoskopische Untersuchung. Jahresbericht der Augenklinik. p. 51—56.
47) Schmidt-Rimpler, H., Ueber eine neue Methode ophthalmoskopischer Refraktionsbestimmung und über die Brennweite der concaven Augenspiegel. Sitzungsbericht der Gesellschaft zur Beförderung der gesammten Naturwissenschaften zu Marburg. Nr. 10.
48) Weiss, L., Ueber eine leicht ausführbare Messung des Augenspiegelbildes etc. Messung des senkrechten Durchmessers der Pupille im aufrechten Bilde à double vue. s. Refractionsanomalien.
49) Landolt, E., die Vergrösserung des aufrechten ophthalmoscopischen Bildes. s. oben p. 108.
50) Badal, Mesure des différences de niveau du fond de l'oeil. Soc. de Biol. 16. Décbr. Gaz. des hôp. p. 1175.
51) Loring, Edward G., The halo round the macula lutea. Report of the fifth internat. ophth. Congress. pag. 86—103.
52) Magnus, H., Zur Genese des bei gewissen Erkrankungen an der Macula lutea auftretenden kirschrothen Fleckes. s. Netzhautkrankheiten.
53) Jaeger, Ed., Ergebnisse der Untersuchung mit dem Augenspiegel unter besonderer Berücksichtigung ihres Werthes für die allgemeine Pathologie. s. Netzhautkrankheiten.

Von Landolt (1) ist im Progrès médical eine Reihe von in Bezug auf Inhalt und Form gleich vortrefflicher Vorlesungen über die Untersuchung der Functionen des Auges publicirt worden. Die im folgenden Jahre fortgesetzten Vorlesungen sind inzwischen abgeschlossen und in einem besonderen Bande (Paris, Delahaye 1877) herausgegeben worden. Das Werk zeichnet sich durch Klarheit und Uebersichtlichkeit aus. —

Schweigger (5) hat Sehproben herausgegeben, welche den Zweck haben, »einigen Mängeln der bisher üblichen Textbücher abzuhelfen«. Der Zweck wird erreicht durch reichlicheres Material von Buchstaben und Texten, insbesondere wird die deutsche Schrift mehr berücksichtigt als in anderen Proben; sehr zweckmässig ist auch die Hinzufügung von Zahlentafeln, die für manchen mit Buchstaben nicht sehr vertrauten Patienten gut anwendbar sind. Die Bezeichnung der Proben geschieht durch Zahlen, welche in Metern

die Erkennungsweiten für ein normalsichtiges Auge angeben. Es wird jedoch kaum als ein Fortschritt betrachtet werden dürfen, dass von dem Snellen'schen Princip, die Grösse des Gesichtswinkels, unter welchem die Buchstaben gesehen werden, in der Nummer der Probe ersichtlich zu machen, abgegangen und ein subjectives Moment eingeschoben ist.

Um den Einfluss der Beleuchtung auf das Resultat aufzuheben, drückt Schweiger S durch einen Bruch aus, dessen Zähler die kleinste Nummer der von ihm selbst bei der gleichen Beleuchtung, wie sie bei der Prüfung stattfindet, erkannten Probebuchstaben angiebt anstatt der normalen Erkennunngsweite nach Snellen. Zwei rechtwinklig zu einander gestellte Systeme von Parallellinien, die in verschiedene Stellungen zu bringen sind, dienen zur Bestimmung des Astigmatismus. —

Schnabel (6) macht genaue Angaben über die Grösse der Buchstaben der Jaeger'schen Schriftscalen, die Entfernung der einzelnen Buchstaben von einander, die Entfernung, in welcher sie von einem normalen Auge gesehen werden. Warum aber in Pariser Zollmass, das doch für die Ophthalmologie auf dem Aussterbeetat steht? —

Schmidt-Rimpler (7) bedient sich zur Bestimmung der Sehschärfe bei abnehmender Beleuchtung eines opernglasähnlichen Instrumentes, in welches Rauchgläser von bestimmten Dunkelheitsstufen eingelegt werden. Die Resultate, welche von Carp und Doerinckel mit diesem Instrument gewonnen wurden, sind bereits oben pag. 132 erwähnt worden. —

Mit dem Namen Diplometer bezeichnet Landolt (10) ein Instrument, welches dazu dient, ein Object »aus der Entfernung und unabhängig von seinen Bewegungen« zu messen. Dasselbe besteht aus zwei übereinanderstehenden Prismen mit entgegengesetzt gerichteten Kanten und scheint ganz ähnlich zu sein dem von Landolt als Pupillometer bezeichneten Instrumente, über welches im vorigen Jahrgange pag. 169 berichtet wurde. —

Nach Seggel (17) befreite in Baiern M $^1/_8$ früher vom Militärdienst und man betrachtete diesen Grad von M als erwiesen, wenn mit — $^1/_4$, 1 Cm. vor das Auge gehalten, eine Druckschrift von 0.5 Pariser Linien Höhe (= Snellen $2^1/_2$) auf 6 Zoll Abstand gelesen wurde. (Dreierlei Masseinheiten: Bairische Zoll, Pariser Zoll, Metermass kommen in dieser Bestimmung vor!) Nachdem nun durch die neue Rekrutirungsordnung festgesetzt ist, dass ein Fernpunktsabstand von 0.15 Meter = $5^3/_4$ Zoll vom Dienste befreit, ist die erwähnte

Probe statt früher mit — $\frac{1}{4}$ jetzt mit — $\frac{1}{3.33}$, 1 Cm. vor das Auge gehalten, auf den Abstand von 0.15 vorzunehmen. Für Baiern wird ein eigener kleiner sog. Steinheil'scher Apparat zu dergleichen Untersuchungen der Rekruten benutzt. Wird mit — $\frac{1}{3}$ die erwähnte Schrift auf 0.15 gelesen, so entspricht das einem Fernpunktsabstande von 13 1/3 Zoll und solche Augen würden nur bedingte Diensttauglichkeit begründen. —

Goedicke (18) berichtet über das Untersuchungsergebniss an den Augen von 180 neu eingetretenen Soldaten. Die Sehleistung in der Ferne ohne Correction der Ametropie (mit S^2 bezeichnet) wird sowohl für sämmtliche einzelne Augen, als für beide Augen zusammen in einer Tabelle angegeben. S^2 wurde beiderseits verschieden gefunden bei 48 Augen d. h. 26.67 %, M war 8mal, H 3mal einseitig; auf beide Augen vertheilt sich die verminderte S^2 fast gleich. Die binoculare S^2 ist nicht immer gleich der des schärferen Auges, 5mal war sie besser, 3mal schlechter. Verbesserung fand statt bei E mit Amblyopie — Verf. erklärt sie durch Vermehrung der quantitativen Lichtempfindung —, Verschlechterung bei Ametropie mit guter S — Verf. erklärt sie durch den störenden Einfluss der Zerstreuungskreise.

Bei 15.39 % der Augen war S^2 unter 1; der Grund war 10mal reine M, 8mal M mit Amblyopie, 4mal reine H, 1mal H mit Amblyopie, 33mal Amblyopie. Pathologischer As wurde nicht beobachtet.

Bei gleicher Ametropie fand G. auch bei gleicher S nicht immer gleiche S^2. S auf 1 reducirt fand sich

bei M	$\frac{1}{8}$	$\frac{1}{12}$	$\frac{1}{16}$	$\frac{1}{20}$	$\frac{1}{24}$	$\frac{1}{30}$	$\frac{1}{40}$
S^2	$\frac{1}{6}$	$\frac{5}{8}$	$\frac{1}{12}$	$\frac{5}{7}$ — $\frac{5}{5}$	$\frac{5}{5}$ — $\frac{5}{4}$	$\frac{5}{4}$ — $\frac{4}{5}$	$\frac{5}{10}$.

Abgesehen von Ungleichheiten, die abhängen von der Rolle des Auges beim binocularen Sehen und von ungleicher Fähigkeit »von Zerstreuungskreisen zu abstrahiren« glaubt Verf. ein gesetzmässiges Fortschreiten in der Abnahme von S^2 mit zunehmender M zu finden. Bei Zunahme der M um $\frac{1}{20}$ »scheint« S^2 um $\frac{1}{2}$ des bisherigen Werthes abzunehmen, z. B. bei M $\frac{1}{20}$ $S^2 = \frac{1}{2}$, bei M $\frac{1}{10}$ $S^2 = \frac{1}{4}$ etc. Bei Brillenträgern werden weit geringere Werthe gefunden. Bei durch Convexgläser myopisch gemachten Augen fand Goedicke geringere S^2 als bei wirklicher M, die Differenz wächst bedeutend mit den höheren Mgraden.

Bezüglich der Anforderungen an das Sehvermögen zu militärischen Leistungen weist Goedicke im Einzelnen nach, dass die Bestimmung der Heerordnung vom 28. September 1875 zum activen Dienste im Felde, das bessere Auge müsse mehr als S^2 $\frac{1}{2}$ haben,

wohlbegründet ist, da $S^2 = \frac{1}{2}$ zum ordentlichen Zielen (genügend scharfen Erkennen von Visir, Korn und Ziel) nicht mehr genügt (Baumeister — s. Bericht f. 1874 p. 164 — kommt zu dem Resultate, $S^2 = \frac{2}{3}$ sei erforderlich).

Zur »indirecten Bestimmung von Fernpunkt und Sehschärfe« bedient Goedicke sich beim Ersatzgeschäft eines Apparates, welcher besteht aus einem 30 Cm. langen Brettchen, auf dem die Schriftproben verschoben werden können, und den je nach den Umständen zu wechselnden oder auch zu combinirenden Oculargläsern $+ \frac{1}{10} + \frac{1}{6}$ und $- \frac{1}{10}$. Diese Gläser verwendet G. nun nicht, um in üblicher Weise Fernpunkt und Sehschärfe exact und gesondert zu bestimmen, sondern macht eine ungefähre Bestimmung der Dislocation des Accommodationsgebietes durch eines der Gläser und giebt Vorschriften, wie nach der Sehleistung im Hinblick auf die reglementsmässigen Bestimmungen die Tauglichkeit, bedingte Tauglichkeit, Untauglichkeit zum Militärdienst zu erkennen ist. Diese Vorschriften sind aber fast complicirter als eine genaue Sehschärfeprüfung und man wird fragen dürfen, ob es zweckmässig ist, die Vernachlässigung wissenschaftlicher Exactheit so zum System auszubilden, um eine kleine Zeitersparniss zu machen und einige Gläser weniger mitführen zu dürfen. —

Pflüger (19) giebt einen erläuternden Vortrag, Dor (20) eine Kritik zu den auf die Augenuntersuchung bezüglichen Vorschriften der neuen schweizerischen Instruction über die Ausmusterung der Militärpflichtigen (s. Bericht f. 1875 p. 164). Dor wünscht einige kleine Ergänzungen. Aus Aeusserungen in der anschliessenden Discussion geht hervor, dass man sich in der Schweiz keineswegs, wie in Frankreich, gegen die Zuratheziehung von Civilärzten, welche in Bezug auf Augenleiden specielle Erfahrung besitzen, sträubt. —

Die Arbeit über die Sehstörungen in ihren Beziehungen zum Militärdienste, welche Giraud-Teulon im vorigen Jahre (1875) in der Pariser Akademie der Medicin zum Vortrage brachte (cf. Bericht für 1875 p. 165), hat zu überreichlichen mündlichen und schriftlichen Discussionen geführt. Eine genaue Darlegung des Inhaltes jener Arbeit, der darauf folgenden Discussionen mit eingehender kritischer Würdigung finden wir in dem Redactionsartikel der Annales d'Oculistique (21). Wir erfahren aus demselben, dass die Mühe, welche Giraud-Teulon sich genommen, die zwischen der Wissenschaft und der in Frankreich bestehenden militärischen Verwaltungspraxis in Betreff der Beurtheilung der Sehstörungen bei Rekruten und Soldaten bestehenden Widersprüche zu

ernster Erörterung zu bringen, nicht umsonst aufgewandt ist. Zwar die Akademie der Medicin hat es vorgezogen zu schweigen und die von Giraud-Teulon vorgeschlagenen Resolutionen abzulehnen, aber die Discussion hat doch die Wirkung gehabt, dass die unwissenschaftlichen und unzweckmässigen militärischen Bestimmungen der dringend nothwendigen Revision unterworfen werden. Die Richtung, in welcher eine solche Revision allein vorgenommen werden kann, ist durch die wissenschaftlichen Ausführungen Giraud-Teulon's und durch die Resolutionen der ophthalmologischen Section des Brüsseler medicinischen Congresses von 1875 (cf. Bericht f. 1875 p. 458) hinlänglich bezeichnet worden. —

Die Arbeit von Vieusse (22) betrifft gleichfalls die eben erwähnte Angelegenheit; es ist ein Militärarzt, der hier in einer Fachzeitschrift das Wort nimmt. Nach einer elementaren Auseinandersetzung, welche ganz auf der Oberfläche bleibt und die schwierigeren Fragen nicht einmal berührt, kommt Vf. zu dem Resultate, die Prüfung auf Myopie für die Ferne mit Concavgläsern sei die beste und sicherste, et M. Giraud-Teulon, en voulant y substituer l'emploi de l'ophthalmoscope était en erreur; aussi l'académie, avec juste raison, a rejeté les conclusions du savant ophthalmologiste. —

[Leroy (23) macht darauf aufmerksam, dass die Bestimmung der belgischen Rekrutirungs-Ordnung, wonach alle die, welche in 35 Cm. Entfernung gewöhnliche Druckschrift (Cicero) durch ein Concavglas Nr. 3 zu lesen vermögen, absolut dienstuntauglich sind, eine sehr unvollkommene sei. Diese Probe bestimme nämlich keineswegs die Myopie, sondern nur die Differenz zwischen dieser und dem Accommodationsvermögen. Letzteres sei bei einem 20jährigen Manne einer Convexlinse Nr. 5 gleich zu achten. Es wäre also die eigentliche Myopie von denen, die die verlangte Probe bestehen, $^1/_3 = {}^1/_5 : \frac{1}{-\frac{1}{3}}$

Verf. hebt hervor, dass durch Uebung die Accommodation sich noch steigern lasse und dass in der That vielfach junge Leute vor der Stellung sich förmlich übten, durch starke Concavgläser zu lesen, so dass oft Myopen von höchstens $^1/_{12}$ oder $^1/_{10}$ für dienstuntauglich erklärt würden. Umgekehrt seien alle Diejenigen für tauglich erklärt worden, denen die Schwäche ihres Accommodationsvermögens bei einer sonst nicht unbedeutenden Myopie die Ueberwindung der Linse — 3 nicht gestattete. Verf. schlägt nun verschiedene Methoden vor, um die Accommodation und überhaupt die Thätigkeit des Untersuchten auszuschliessen:

1. Sehprüfungen bei atropinisirtem Auge.

2. Augenspiegeluntersuchung im aufrechten Bilde.

3. Verf. sucht die grösste Entfernung, in der die ersten Nummern und Buchstaben von doppelter Grösse als diese der Jäger'schen oder Snellen'schen Scalen gelesen wurden und schliesst hieraus vorläufig auf Myopie und Sehschwäche.

4. Das schwächste concave Glas, durch welches Snellen Nr. 20 in 20′ gelesen wird, bestimmt die vorhandene Myopie. Wird diese Probe überhaupt mit einem Concavglase erreicht, so ist Amblyopie ausgeschlossen.

5. Zur Controle werden die beiden letzten Proben nach Atropineinträufelung wiederholt.

6. Zu demselben Zwecke wird das aufrechte Augenspiegelbild durch das vermittelst der Probe Nr. 4 gefundene Concavglas betrachtet. Erhält man ein scharfes Bild des Augenhintergrundes, so ist die Myopie bestimmt.

Schliesslich schlägt Verf. vor, auch in Belgien die Erlaubniss zum Tragen von Brillen zu ertheilen, da alle eingestellten Myopen auch nur mittlerer Grade beim Dienst ohne corrigirende Gläser auf das Empfindlichste gestört und für gewisse sehr wichtige Dienstzweige vollkommen unfähig würden. —

Leroy (24) knüpft an die Verhandlungen der ophthalmologischen Section des Congrès des sciences médicales zu Brüssel eine Besprechung der Refractionsanomalien in Bezug auf den militärischen Dienst an, betont zunächst die Leichtigkeit die Hypermetropie durch Convexgläser und Augenspiegel, nöthigenfalls durch Zuhilfenahme von Atropin, zu erkennen, und citirt dann die These des erwähnten Congresses, nach der Hypermetropie von $^1/_6$ und darüber dauernd untauglich macht; desgleichen Astigmatismus, wenn er die Sehschärfe auf $^2/_5$ bis $^1/_4$ herabsetzt. Anstatt dieser Beurtheilung des Astigmatismus, rein als Ursache einer Amblyopie, schlägt Verf. vor, denselben lieber genauer mittelst Astigmatismustafeln und sphärischen und cylindrischen Gläsern zu bestimmen. —

Virchow-Hirsch's Jahresbericht.]

Als ein sicheres Zeichen eingetretenen Todes bezeichnet Almès (27) das Ausbleiben der Pupillarcontraction bei Punction der vorderen Kammer. —

[Kalliwoda (28) spricht über Selbstbeschädigungen der Augen, erwähnt besonders mechanische Reizungen oder Aetzungen der Bindehaut, ferner die Simulation der Ptosis, die künstliche Erzeugung von Keratitiden und Verletzung der Linse, die verschiedene Herstellung einer Mydriasis. Dagegen würden Krankheiten des

Glaskörpers und Lähmungen der Augenmuskeln kaum simulirt; eher käme ein betrügerischer Gebrauch der Augenmuskeln vor.

Die Ursachen wirklicher Sehstörungen theilt Verf. ein in Refractionsfehler, vorübergehende Alterationen des lichtempfindenden Apparates und ständige Alterationen des letzteren. Zur Constatirung derselben respective Entlarvung des Simulanten giebt er verschiedene Winke und ermahnt besonders zur Benutzung sämmtlicher objectiver Untersuchungsmethoden. — Virchow-Hirsch's Jahresbericht.]

Zur Erkennung der Simulation von Blindheit werden wieder neue Mittel angegeben.

[Schmidt-Rimpler (29) lässt vermittelst Stereoscop zwei Blätter zur Deckung bringen, auf welchen mehrere Figuren, Quadrate und Kreuze gezeichnet sind. Die Entfernungen derselben von einander sind auf beiden Blättern nicht dieselben. Der Betreffende hat anzugeben, welche Figuren er sieht und in welcher Lage zu einander sich dieselben befinden. Bei diesem Versuche wird wirkliches stereoscopisches Verschmelzen nicht verlangt, was auch bei Individuen mit zwei sehtüchtigen Augen mangelhaft sein kann. Zum Schluss vertheidigt Vf. sein früher veröffentlichtes Verfahren, darin bestehend, dass der Simulant den eigenen Finger mit dem angeblich blinden Auge zu fixiren hat. Der wirklich Blinde vermag dies ziemlich genau auszuführen, zeigt wenigstens das Bestreben es zu thun, während der Simulant absichtlich nicht auf den Finger sieht. —

Galezowski (30) macht darauf aufmerksam, dass die Pupille eines blinden Auges (bei geschlossenem gesunden) weit bleibt, auch wenn sie grösserer Helligkeit ausgesetzt wird. —

Knapp (31) empfiehlt die Prüfung der monocularen und binocularen Fixation. Wenn das angeblich blinde Auge erst verdeckt, dann freigegeben wird und sich nie schnell einrichtet, so ist dasselbe nicht blind. Dasselbe ist zu beobachten, indem man ein Prisma von 12°, Basis aussen, bald vor das angeblich blinde Auge hält, bald wieder fortzieht. Auch sind binocular sehende Personen meistens nicht im Stande, feine Schrift zu lesen, wenn vor das eine Auge ein Prisma von 7°, Basis nach oben oder unten, gehalten wird. —

Schoen.]

[Monoyer's (32) Appareil à double effet besteht aus zwei Prismen von 10 Grad, die mit ihrer Basis aneinander geklebt sind. Dieselben befinden sich in einem Gehäuse, welches in zwei gegenüberliegenden Wänden je eine Oeffnung hat, durch welche der der Simulation Verdächtige mit dem gesunden Auge zu schauen hat. Nun wird bald eines der Prismen bald die Verbindungsstelle vor das

Auge geschoben. Der Simulant kann zwischen der monocularen und binocularen Diplopie nicht unterscheiden.

Beim Appareil à triple effet befindet sich zwischen beiden Prismen ein Zwischenraum, schmaler als der Pupillendurchmesser. Es lässt sich damit Triplopie erzeugen.

Bei der zweiten Methode wird dem Verdächtigen vor jedes Auge ein Gitter gehalten, durch welches er nach einer Flamme zu sehen hat. Durch Drehung der Gitter giebt man den Spectren verschiedene Neigungen zu einander. Ein Simulant ist nicht im Stande, die richtigen Antworten zu geben.

Die dritte Methode beruht auf einer Verschmelzung zweier Blätter mit Buchstaben im Stereoscop. Auf jedem der Blätter sind Lücken gelassen, aber an verschiedenen Stellen. Der Verdächtige hat die Buchstaben anzugeben, welche er sieht.

M. hat solche Stereoskopvorlagen mit Buchstaben verschiedener Grösse herstellen lassen. Vermittelst derselben kann man die Sehschärfe des angeblich amblyopischen Auges feststellen. — Schoen.]

[Klein (36) giebt in fasslicher für Anfänger bestimmter Form zunächst eine Entwickelung der dioptrischen Verhältnisse. Darauf wird das ophthalmoskopische Bild des normalen Augenhintergrundes besprochen mit Berücksichtigung der demselben zu Grunde liegenden anatomischen Gebilde. Die Refractionsbestimmung vermittelst des aufrechten Bildes wird erläutert. In einem Anhange kommen die noch in das Bereich des Physiologischen gehörigen Abweichungen zur Sprache. Die krankhaften Veränderungen hat der Verf. nicht aufgenommen. Zu bemerken ist noch, dass der Verf. das aufrechte Bild auf Kosten des umgekehrten sehr hervorhebt, und die lichtschwachen Spiegel, namentlich den Jäger'schen, bevorzugt. —

Shakespeare's (38) Ophthalmoskop hat einen horizontalen Querarm, welcher eine Linse von $\frac{8}{10}$ Zoll Brennweite, ein Diaphragma und eine kleine Lampe trägt. Das Diaphragma ist verschiebbar. Hinter demselben lassen sich Objekte, feine Drähte, befestigen, deren Schatten auf den Augenhintergrund geworfen werden und die zur Ermittelung des Astigmatismus und zur Ausmessung des Hintergrundes dienen. Mit kleinen Modifikationen ist das Instrument auch als Optometer und Ophthalmometer zu gebrauchen. Bezüglich des Näheren muss auf das Original verwiesen werden. — Schoen.]

v. Wecker (39) hat seinen Refractions-Augenspiegel mit metrischen Gläsern versehen. 20 Convexlinsen, um eine halbe Meterlinse fortschreitend befinden sich in einer Drehscheibe;

durch Vorschieben von — 10.5 gewinnt man die gleiche Reihe concaver Gläser. —

Landolt's (40) metrischer Spiegel hat zwei Drehscheiben mit je 6 Oeffnungen. Die eine enthält 0, + 0.5, + 1, + 1.5, + 2, + 2.5, + 3, die andere 0, + 3.5, + 7, — 3,5, — 7, — 10.5. Durch Combination beider Scheiben können 83 verschiedene Nummern hergestellt werden. —

Knapp's (41) neuer metrischer Augenspiegel hat eine Drehscheibe mit 32 Gläsern der Meterlinsenreihe, nämlich 0.5, 0.75, 1, 1.5, 2, 2.5, 3, 3.5, 4, 4.5, 5, 6, 7.5, 9, 12, 18; die nämlichen Gläser positiv und negativ. (Preis 30 Dollars.)

Badal's (42) metrischer Refractions-Augenspiegel hat 2 drehbare Scheiben, von denen die eine 6, die andere 12 Oeffnungen enthält. In der ersteren befinden sich die Gläser 0.25, 0.5, 0.75, 13, — 13; in der zweiten die ganzen Nummern von + 1 bis + 6 und — 1 bis — 6. Mit diesen Gläsern kann man 78 Combinationen herstellen, nämlich bis ± 6 sämmtliche Abstufungen nach Viertel-Meterlinsen, von ± 6 ab nach ganzen Nummern bis ± 19. Nimmt man den Spiegel ab, so hat man einen Ersatz für einen ganzen metrischen Brillenkasten. —

Loring (43) hat seinen Augenspiegel für das metrische System adaptirt durch Aufnahme folgender metrischer Gläser: + 0.5, 1, 1.5, 2, 2.5, 3, 4, 5, 6, 3, 9, ferner dieselben Gläser negativ und dazu — 13 und — 18. Diese Gläser befinden sich in einer einzigen Drehscheibe. Behufs reichhaltiger Auswahl werden die ganzen Nummern in die Scheibe gesetzt und ausserdem ein beweglicher Ansatz mit + 0.5 und — 0.5 (eins von beiden würde auch genügen, Ref.) angebracht, welcher mit den Gläsern der Drehscheibe combinirt werden kann.

Ausserdem modificirt Loring sein Instrument nach dem Vorgange von Wadsworth (44), dass er, um das schräge Durchsehen durch die Gläser zu vermeiden, den Spiegel in der Fassung um die senkrechte Axe drehbar macht. Der Spiegel kann dann die erforderliche Stellung erhalten, ohne dass die gerade Stellung der Gläser geändert wird. Durch verschiedene Modelle wird dieser Zweck in verschiedener Weise erreicht; entweder werden die Seitentheile des Spiegelglases abgeschnitten, oder ein Mittelstück gegen den Randtheil beweglich gemacht.

(Eine weitere Modifikation dieses Wadsworth-Loring'schen Spiegels ist zum Preise von 40 Mark bei P. Doerffel, Berlin, U. d. Linden 46 zu haben.) —

Schöler (46) giebt zur Herstellung eines Demonstrations-Augenspiegels ein sehr einfaches Verfahren an, vermittelst dessen jeder beliebige Augenspiegel durch eine geringe Abänderung zur Demonstration für einen zweiten gleichzeitig Beobachtenden geeignet gemacht werden kann. An der Rückseite des Spiegels hinter das centrale Loch wird unter einem Winkel von etwa 45° zur Sehrichtung des Hauptbeobachters ein kleiner Spiegel angebracht, etwas verschiebbar, so dass dadurch die Quantität des für den zweiten Beobachter abzuzweigenden Lichtes regulirt werden kann. Man kann auch den Spiegel fein durchbohren oder auf einer kleinen Stelle den Beleg entfernen lassen. Benutzt man statt eines planen einen concaven Spiegel zur Reflexion ins Auge des zweiten Beobachters, so wird dabei das Bild entsprechend vergrössert.

Zu genauer ophthalmoskopischer Bestimmung des Astigmatismus hat Schöler am Knapp'schen Augenspiegel eine Scheibe mit Cylindergläsern anbringen lassen, welche durch ineinandergreifende Zahnräder sämmtlich gleichzeitig und in gleicher Weise rotirt werden können. Die praktische Erprobung der Vorrichtung steht noch aus. —

Schmidt-Rimpler (47) giebt eine neue Methode zur ophthalmoskopischen Refractionsbestimmung an. Anstatt des Bildes der Objecte im Augengrunde verwendet er das im Augengrunde entworfene Flammenbild. Ein scharfes Bild des durch den Hohlspiegel entworfenen Luftbildes der beleuchtenden Flamme entsteht im Augengrunde, wenn dieses Luftbild genau im Fernpunktsabstande sich befindet, resp. bei Untersuchung im umgekehrten Bilde im Abstande des durch die Convexlinse angenäherten Fernpunktes. Ermittelt man in welchen Abstand vom Auge das Bild der Lichtflamme gebracht werden muss, damit das vom Augengrunde reflectirte Bild scharf erscheine, so ist damit die Lage des angenäherten Fernpunktes festgestellt; die Lage des wahren Fernpunktes berechnet sich dann aus der Stärke der Convexlinse. Um über die Schärfe des Flammenbildes besser urtheilen zu können, bringt Schmidt-Rimpler vor die Flamme ein quadratisches Gitter an, dessen Schatten leicht Unterschiede in der optischen Schärfe erkennen lässt.

Verf. macht ferner darauf aufmerksam, dass die verkäuflichen Augenspiegel oft Hohlspiegel von zu geringer Brennweite bis zu 4 Zoll haben, wodurch die Beleuchtung ungünstiger wird. —

Badal (50) zeigt, wie einfach sich Niveau-Unterschiede im Augengrunde aus den zum Scharfsehen im aufrechten Bilde erforderlichen metrischen Gläsern berechnen lassen. Sind N und N'

diese beiden Gläser, so ist die Niveau-Differenz = 0.3 (N—N¹) Millimeter. (Hier gilt die Voraussetzung, dass das Glas im vorderen Brennpunkte des untersuchten Auges steht; die Zahl 0.3 bezieht sich [illegible] reducirte Auge, für welche das Product der Brennweiten Mm. ist.) —

enüber der Erklärung, welche Brecht von dem die Macula umgekehrten ophthalmoskopischen Bilde umgebenden Lichtebt (s. Bericht für 1875, pag. 175), hält Loring (51) an er (s. Bericht f. 1871, pag. 160) von ihm selbst gegebenen ıg fest. Nach einer eingehenden Erörterung der in Betracht den optischen Verhältnisse fasst Loring seine Anschauung ısammen: Jener Lichtring um die Macula lutea ist das Pro- Spiegelung und Brechung durch die Vereinigung gekrümmhen, welche in die Structur dieser Netzhauttheile eingehen Hauptlichtquellen, welche die Spiegelung erfahren, sind die Augenmedien befindlichen Bilder des Augenspiegels und der

---

Pathologische Anatomie des Auges.

Referent: Prof. J. Michel.

pathologischen Anatomie des Auges in diesem Jahresbericht as auszeichnendere Stellung einzuräumen, dafür dürfte eine gung und ein Bedürfniss im Hinblick auf die grösserwerdende ıung des genannten Arbeitsfeldes vorliegen. Nicht blos wird ge häufig zum Gegenstande der Prüfung allgemeiner patholo- Fragen benützt, sondern auch die Zahl derjenigen, welche ische Erkrankungsbild durch pathologisch-anatomische Unteren klar zu stellen suchen, ist in fortwährender Zunahme ı. Fast ausschliesslich geschieht dies in letzterer Beziehung ten der Fachgenossen, und so begegnet man der immerhin ıden Erscheinung, dass die pathologische Anatomie des Auges rbüchern dieser Disciplin vollkommen verschwunden ist, ge- e denn, dass sie an irgend einer Universität, meines Wissens ens nach, systematisch vorgetragen würde. Es ist daher auch ı verwundern, wenn in den Jahresberichten im Allgemeinen ıologische Anatomie des Auges nur sehr stiefmütterlich oder ht behandelt wird, so dass oft es nur mit grosser Mühe gezügliche Daten aufzufinden. In dieser Beziehung dürfte ein

specieller Jahresbericht über diesen Gegenstand eine schmerzlich empfundene Lücke zu ergänzen haben, anderseits auch im gewissen Sinne eine Anregung bilden. Denn Jeder, der mit der feineren pathologischen Anatomie des Auges sich beschäftigt, hat gewiss sein Erstaunen darüber nicht verhehlen können, wie wenig bekannt, wie wenig Feststehendes vorhanden ist. Es ist dies um so mehr zu bedauern, als technische Schwierigkeiten nicht in dem Masse hindernd in den Weg treten, als dies bei Untersuchungen anderer Organe der Fall ist. Bei der grossen Menge von enucleirten Bulbi beispielsweise handelt es sich ja um die wünschenswerthe Frische des Präparates, so dass man im Stande ist, alle diejenigen Methoden der Untersuchung anzuwenden, welche sich bei den Geweben des Auges im normalen Zustande als zweckdienlich erwiesen haben. Allerdings ist andererseits und besonders für gewisse Theile des Auges das pathologische Material schwer zu beschaffen.

Das Referat soll sich auf wirkliche pathologisch-anatomische, makroskopische oder mikroskopische Untersuchungen beschränken; der Natur der Sache nach werden die letzteren hauptsächlich vertreten sein. Ferner sollen die experimentell-pathologischen Arbeiten in Zukunft hier abgehandelt werden; wenn diese in diesem Jahresbericht noch unter der Rubrik der normalen Anatomie eingereiht wurden, so liegt dies darin, dass das Referat für die normale Anatomie früher zum Druck fertig gestellt war, bevor der Gedanke, die pathologische Anatomie unter dieser Form in den vorliegenden Jahresbericht zu bringen, gefasst war; allenfallsige Lücken mögen auch in der späteren Inangriffnahme eine Entschuldigung finden.

Allgemeines.

1) O. Becker, Photographische Abbildungen von Durchschnitten gesunder und kranker Augen. I. und II. Serie.
2) Schiess, Kranke Augen in 30 Bildern.
3) B. Riemer, Ein Fall von Argyria.
4) Raab, Beiträge zur pathologischen Anatomie des Auges.

Die von Becker (1) herausgegebenen photographischen Abbildungen von Augendurchschnitten sind in vierfacher Vergrösserung von Veith gezeichnet und von Schulze photographirt. Die Ausführung ist musterhaft; vielfach wird eine wirklich plastische Wirkung erzielt, wofür Tafel XI und XV wohl die sprechendsten Beispiele sind. In gleich vorzüglicher Weise dienen die Abbildungen dem Unterricht wie der eigenen Belehrung. Das Werk von Schiess (2)

nachweisbar; die Iris ist in beiden Wundwinkeln fixirt, am Rande ist die Narbe pigmentirt und in dem oberen Wundwinkel eine Partie der Zonula eingebettet. Der Glaskörper ist von zahlreichen zelligen Elementen, Pigmentmolekulen und feinen Membranen durchsetzt. Die Chorioidea pigmentarm, ihre Gefässe zum Theil obliterirt, zwischen Glaslamelle und Pigmentepithel oder zwischen letzterem und der Limitans nur amorphes Exsudat. Die Netzhaut bindegewebig degenerirt, Pigment in dichten Massen um die Gefässe angehäuft.

Sclera und Cornea.

1) Poncet, Examen histologique de cornées tatouées à l'encre de Chine.
2) Holm, Die therapeutische Bedeutung des Tätowirens der Hornhaut.
3) Gayet, Sur quelques points de l'anatomie et de la pathologie de la sclérotique.
4) Baumgarten, Ophthalmologisch-histologische Mittheilungen.
5) Treitel, Beiträge zur pathologischen Anatomie des Auges.
6) Laskiewicz. Ueber einen ungewöhnlichen Fall der Entartung der vorderen Cornealschichte. Przeglad lekarski. Nr. 27 – 28.
7) Brailey, Curator's pathological report.

Nach Poncet (1) findet sich bei Tätowirung der Cornea mit chinesischer Tusche dieselbe in den unteren Lagen des Epithels sowie in Lymphkörperchen und Zellkernen der Hornhautkörperchen der vordersten Schichten. —

Holm (2) bewirkte künstlich eine Keratitis bei Kaninchen und constatirte bei darauffolgender Tätowirung, dass der Farbstoff von den Endothelien der Gefässe aufgenommen war. —

Gayet (3) giebt an, dass die Verdickung der Sclera an phthisischen Augen nicht durch eine Hyperplasie, sondern durch eine veränderte Anordnung der Bündel bedingt sei, die sich kräuseln und wellenförmige Biegungen eingehen. —

In einem von Baumgarten (4) untersuchten Falle von sclerosirender Keratitis zeigten Cornea und angrenzende Scleralpartieen eine starke Verdickung, die Faserbündel waren von kleinen Rundzellen durchsetzt, in der Cornea traten ausserdem grosse, fettglänzende Kugeln, sowie eine schmutzig braungelbe Substanz auf. Das Epithel war intact, zwischen ihm und der vorderen elastischen Lamelle befand sich eine fibrilläre, spärliche, spindelförmige Kerne führende Substanz, deren Continuität mit den Bindegewebsbündeln des conjunctivalen Gewebes direct zu verfolgen war. An der Membrana Desce-

meti war das Endothel meistens nachweisbar, hie und da bemerkte man statt dessen eine drusige, gelbliche Masse. Innerhalb der Grundsubstanz der Cornea zeigten sich die sternförmigen Zellen in allen Stadien der Kernvermehrung. Iris, Ciliarkörper und vorderer Theil der Chorioidea waren mit Eiterkörperchen infiltrirt. —

Ein angeborenes fast totales Hornhautstaphylom zeigte nach Treitel (5) folgende Veränderungen: Der staphylomatöse Theil der Cornea besteht aus einem faserigen, von vielen lymphoiden Zellen und Gefässen durchsetzten Narbengewebe, die Bowman'sche und Descemet'sche Membran ist nirgends mit Sicherheit zu constatiren. Die hintere Fläche der ganzen Cornea wird von der stark atrophischen Iris überzogen; das Corpus ciliare ist enorm gedehnt, atrophisch und von Zellen reichlich erfüllt. Die Linsenkapsel ist bis auf eine geringe Verdickung normal, die Linse enthält Hyalintropfen und feinkörnige, formlose Exsudate, nur die Fasern und Ganglienzellen der Retina sind atrophisch. —

Bei einer durch ein Sarcom der Diploë bedingten neuroparalytischen Keratitis fand Treitel (5) eine starke Infiltration des intraoculären Endes des Sehnerven mit lymphoiden Zellen, eine erhebliche Atrophie der Nervenfasern und Ganglienzellen, eine vollkommene des N. opticus (durch den Tumor direct hervorgerufen), eine Verdickung

ioidea, die zu gleicher Zeit mit Eiterzellen durchsetzt war.
tere war auch beim Corpus ciliare und der Iris der Fall.
arnerven boten keine auffallende Veränderung dar. Die
mellen erschienen am Rande des Defekts unregelmässig aus-
ausserdem fanden sich eigenthümliche Massen, welche eine
er elliptische, spiessförmige Gestalt von verschiedener Grösse
und mit der Längsausdehnung der Oberfläche der Cornea
gerichtet waren; sie lagen zum Theil in den erweiterten Inter-
ücken, zum Theil zwischen den auseinandergeschobenen Fi-
—

einem Falle von eigenthümlicher Trübung der vorderen Cor-
hten mit Facettenbildung wies die mikroskopische Unter-
von Laskiewicz (7) zahlreiche amorphe Massen einer
en Substanz, die sich gegen Reagentien wie unlösliche Eiweiss-
erhielt, zwischen normalem Hornhautgewebe nach. —
h Brailey (8) zeigte sich in einem Falle als die Ursache
ung der Spitze eines Keratoconus eine Höhlenbildung zwi-
n oberflächlichen und den tieferen Epithellagen der Cornea,
andern Falle wurde nichts derartiges gefunden. Cysten-

bildung zwischen den Lamellen der Cornea war bei einem alten Leukom vorhanden.

In der Narbe einer trepanirten Cornea hatte sich die Lamina elastica anterior nicht mehr gebildet.

Bei einer Keratitis punctata zeigten sich mikroskopisch die Veränderungen nur auf der Hinterwand der Cornea, auf welcher ein Netzwerk sehr feiner Fasern lag, in seine Maschen mit Kernen versehene Zellen einschliessend.

Erwähnt wird noch das Vorkommen eines Epithelialcarcinoms der oberflächlichen Schichten der Corneasubstanz und der angrenzenden Sclera bei einem Pferde. —

Uvealtractus.

1) Kipp, Ueber einen Fall von primärem Irissarcom.
2) Sattler, Ueber den feineren Bau der Chorioidea des Menschen, nebst Beiträgen zur pathologischen und vergleichenden Anatomie der Aderhaut.
3) Hirschberg, Ein Fall von Aderhautgeschwulst, nebst anatomischen Bemerkungen.
4) Derselbe, Beiträge zur patholog. Topographie des Auges.
5) Reid, Intraocular sarcomatous tumours.
6) Brailey, Curator's pathological report.

In einem hauptsächlich aus kleinzelligen Elementen und einem äusserst feinen Reticulum zusammengesetzten Aderhauttumor fand Hirschberg (3) Riesenzellen, welche auch in der secundären Netzhautverdickung, deren Stäbchenschicht kolossal hypertrophisch war, nicht fehlten. Die Netzhaut zeigte im Allgemeinen eine starke Hypertrophirung des bindegewebigen Radialfasergerüstes. —

Brailey (6) beschreibt Sarkome der Chorioidea, welche den bekannten histologischen Charakter darboten. —

Retina.

1) Baumgarten, Ophthalmologisch-histologische Mittheilungen.
2) Treitel, Beiträge zur pathologischen Anatomie des Auges.
3) Hirschberg, Beiträge zur pathologischen Topographie des Auges.
4) Brailey, Curator's pathological report.

In einem Falle von Glioma retinae et nervi optici waren nach Baumgarten (1) Aderhaut, Sclera, Cornea und Retroorbitalgewebe trotz 3jährigen Bestandes der Veränderung von gliomatöser Zellenwucherung durchaus frei. Die Retina war abgelöst; der Opticus

gegen die Sclera zu stark verdickt. Die zelligen Elemente stimmten hier durchaus mit den Elementen der inneren retinalen Körnerschichten überein, die Grundsubstanz erwies sich als eine feinkörnig amorphe Masse, welche hie und da sich zu einem höchst zarten Reticulum gestaltete. Die nervösen Elemente waren vollständig zu Grunde gegangen, die Neubildung befand sich theils zwischen den beiden Opticusscheiden, theils im Bereich des Nervenstammes selbst. Durch die ganze Länge und Dicke der abgelösten Netzhaut bestand eine gleiche Degeneration. Die reichlichen Gefässe waren nur in der Netzhaut von einer deutlich verdickten, glasig durchscheinenden Scheide umgeben, die inneren Theile der Retina verkäst. —

Treitel (2) constatirte bei einer Retinitis albuminurica als hauptsächlichste Veränderung der Retina eine Einlagerung von Körnchenzellen in der Gegend der Macula, viel spärlicher in den mehr peripher gelegenen Theilen; sie waren fast ausschliesslich in der äusseren granulirten und äusseren Faserschicht theils einzeln, theils zu kleineren Gruppen vereinigt. Das Bindesubstanzgerüst war stärker als normal ausgebildet; einige verdickte Radiärfasern hatten ein schwach glänzendes Aussehen. Die isolirten Gefässe waren anscheinend unverändert. Im Chiasma, Tractus und dem intercraniellen Theile des Sehnerven waren atrophische Partieen sichtbar, in welchen zahlreiche Amyloidkörperchen auftraten. Ausserdem fand sich eine mässige interstitielle Neuritis des orbitalen Theils des Sehnerven, wie der Papille. —

Ferner fand Treitel (2) in einem phthisischen Bulbus eine sehr starke Prominenz der Papille; die Netzhaut war von der Ora serrata bis zu einem ca. 6 mm. vom Sehnerveneintritt entfernten Punkte von Pigmentepithel abgelöst. Aus feinen Horizontalschnitten der Papille konnte man schliessen, dass die Communication zwischen den Nervenfasern der Papille und Retina auf einen schmalen, ungefähr dreieckigen Raum am oberen Rande der Papille eingeschränkt war. Die marklosen Nervenfasern der Papille waren enorm verlängert und zum Theil atrophisch; die Bindegewebszüge mässig mit Lymphkörperchen infiltrirt. In der Retina hatte die Nervenfaserschicht an Umfang abgenommen und wurde aus einem schwammigen Gewebe gebildet, an Stelle der Ganglien waren grosse, helle Lücken vorhanden, die hie und da etwas blasse, körnige Zellen enthielten. Die innere granulirte Schicht verdünnt, die innere Körnerschicht sehr deutlich verdickt, ebenso die äussere. Die Stäbchen und Zapfen fehlten vollkommen. Die Pars ciliaris war mit reichlichen Lymphkörperchen infiltrirt, die Chorioidea in der Umgebung der Papille

enorm verdickt und mit Lymphzellen vollgepfropft; in der Peripherie war die Chorioidea bis auf eine erhebliche Kerninfiltration normal. —

Auch Hirschberg (3) constatirte in einem an Iridocyclitis erkrankten und enucleirten Auge eine hochgradige Schwellung und Verbreiterung der Papille; die Verbreiterung wird noch durch einen hinter der anliegenden Sehnervenfaserschicht gelegenen ringförmigen Wall vergrössert, welcher auf eine Hyperplasie der inneren Körnerlage und der durchtretenden Radiärfasern der umgebenden Netzhaut zurückzuführen ist. Der Ciliarkörper war ausserdem erheblich verdickt. —

Brailey (4) beschreibt einige Fälle von Gliom der Retina und des Opticus, und constatirt eine Schwellung der Sehnervenpapille sowohl bei frischen Verletzungen als auch bei iridocyclitischen Processen, welche längere Zeit andauerten. —

Linse.

1) Sinclair, Experimentelle Untersuchungen zur Genese der erworbenen Kapsel-Cataract.

Glaskörper.

1) Poncet, Histologie du synchisis étincelant.
2) Pagenstecher, Ueber die Erweiterung des sog. Petit'schen Kanals und consecutive Ablösung des vorderen Theils des Glaskörpers.
3) Hirschberg, Einige Beobachtungen über Cysticercus cellulosae.

Poncet (1) fand in einem Falle von Synchisis scintillans beider Augen in relativ geringer Menge Cholestearinkrystalle, ferner Gruppen von Tyrosinnadeln, voluminöse sphärische phosphatische Massen, ausserdem in Proliferation begriffene zellige Elemente. Die Synchisis wird als eine fettige Entartung des Glaskörpers, analog dem Atherom der Arterien, angesehen. —

Nach Pagenstecher (2) können von Seiten des Corpus ciliare Exsudationen in den Petit'schen Canal erfolgen, welche die vordere Grenzschichte des Glaskörpers nicht durchdringen, vielmehr nach hinten zu wegdrängen. Bei längerem Bestande dieses Zustandes tritt mit der sich mehr und mehr ausbildenden Verdrängung des Glaskörpers Atrophie der Zonulafasern ein. —

Sehnerv und Chiasma.

1) Schott, Mittheilungen über Erkrankungen des Opticus.
2) Reich, Zur Pathologie des Sehnerven.
3) Laskiewicz, Ueber einen Tumor des Sehnerven.

Bei einem Falle von Syphilis fand Schott (1) eine Verdickung des rechten Sehnerven um das Doppelte; das interstitielle Bindegewebe war in Folge von Infiltration mit dichtgedrängten kleinen Zellen verbreitert, die Nervenfasern intact. Im Chiasma und rechten Tractus opticus waren die Zellen der Neuroglia vermehrt und vergrössert.

In einem Falle von multipler Tumorenbildung innerhalb der Gehirnsubstanz (links) war eine Verdickung des linken Sehnerven vorhanden, mikroskopisch war das interstitielle Bindegewebe ödematös geschwellt, die Nervenfasern erschienen breiter und stellenweise varicös, ausserdem fanden sich Fettkörnchenzellen, sowie auch der subdurale Raum des Opticus mit einer grösseren Menge Flüssigkeit gefüllt war. —

Reich (2) fand bei einer Sehnervengeschwulst Anhäufungen von endothelialen Zellen zwischen den Nervenfasern, im Intervaginalraum, den interfasciculären Lücken der Duralscheide und zum Theil in denjenigen der Sclera. Die Neubildung wird als Endotheliom bezeichnet. Die Nervenfasern waren zu Grunde gegangen. —

In dem Falle von Laskiewicz (3) zeigt sich ein hühnereigrosses Tumor des Sehnerven als Myofibrosarcom. —

Conjunctiva und Lider.

1) Laskiewicz, Eigenthümliche Form und seltener Verlauf einer Bindehauterkrankung.
2) Masselon, Fragments d'ophthalmologie. (Cysticercus im oberen Lide.)
3) Brailey, Curator's pathological report.

Excidirte Stücke von Excrescenzen der Conjunctiva zeigten nach Laskiewicz (!) eine dichte Infiltration der Conjunctiva mit Rundzellen, eingelagert in ein zartes, fein fibrilläres, mit kleinen stern- und spindelförmigen Bindegewebszellen und Kernen versehenes Reticulum. Das Epithel mässig hypertrophirt, in den tieferen Schichten der Conjunctiva vielkernige Riesenzellen. —

Brailey (3) erwähnt eines Osteoms in der Conjunctiva bulbi.

Orbita.

1) v. Oettingen, Zur Casuistik und Diagnostik der Orbitaltumoren.
2) Waldhauer, Echinoccocus in der Orbita.
3) Raab, Congenitale Encephalocele.

Thränenorgane.

1) de Vincentiis, Su di un tumore della glandola lacrimale.
2) Derselbe, Di un raro caso di fibroma papillare del sacco lacrimale.

Blut- und Lymphbahnen.

1) Knies, Ueber das Glaucom.
2) Moore, A case of pyaemia attended by sudden destruction of the eye.
3) A. Key u. G. Retzius, Fall of blödning frau lyärn ventriklarna, belysanda fragen om dass as öppna sammenhang med subaraknoidalrummen. Nord. med. Archiv. VIII. Nr. 5. p. 8.

Knies (1) untersuchte 15 Bulbi, welche an verschiedenen Formen des Glaucoms erkrankt waren, und constatirte als ein regelmässiges Vorkommniss die Obliteration des Fontana'schen Raumes, welche durch eine mehr oder weniger reichliche Zwischensubstanz erfolgt. Die ganze Umgebung des Schlemm'schen Kanals ist in frischen Fällen zellig infiltrirt und bei abgelaufenen findet die erfolgende Narbenretraction concentrisch gegen denselben statt. Corpus ciliare, subconjunctivales Gewebe, centraler Theil der Iris können an der Infiltration gleichfalls Theil nehmen. —

Bei einer linksseitigen Panophthalmie einer an Puerperalfieber Gestorbenen zeigte die Obduction nach Moore (2) eine Thrombosirung der linken Vena ophthalmica und des Sinus cavernosus. —

Bei einer Blutung, welche ursprünglich im rechten Seitenventrikel stattgefunden hatte, fanden sich sämmtliche Ventrikel von Blutcoagulis erfüllt, von wo aus der Bluterguss sich in die subarachnoidealen Räume des Gehirns, Rückenmarks und des Opticus, hier bis zum Bulbus, fortsetzte (3). —

Missbildungen des Sehorgans.

Referent: Prof. **Manz.**

1) v. Wecker, Fall von Anophthalmus mit congenitaler Cystenbildung in den unteren Augenlidern. Klin. Monatsbl. S. 329—333.

2) v. Hasner, Sechs Fälle von Anophthalmus congenitus. Prager Vierteljahrschr. Bd. 130. p. 55.
2a) Laforgue, Cas d'anophthalmos. Mém. de l'Acad. des Sc. de Toulouse.
3) Chlapowsky, Angeborene Orbitalcyste. Denkschrift d. 2ten Polnischen Naturforscher-Versammlung.
4) Marcin D. Humes, Beitrag zur Lehre von der Entstehung der Exencephalie. Oestr. Jahresber. f. Pädriatrik. VIII. Jahrg. S. 114.
5) Raab, Buphthalmus congenitus. Klin. Monatsbl. S. 22.
6) Hirschberg, Beitrag zur pathol. Topographie d. Auges. Archiv f. Ophthalm. XXII. 3. Abth. S. 139.
7) Emmert, Ophthalmologische Mittheilungen. Archiv für Augen- u. Ohrenheilkunde. V. Bd. 2. Abth. S. 399.
8) Treitel, Beitrag zur pathol. Anatomie des Auges. Archiv f. Ophthalm. XXII. 2. S. 204.
9) E. Williams, Luxatio lentis. Transact. of the Americ. Ophthalm.-society. S. 291.
10) J. Hogg, Congenital luxation of the crystalline lens. Lancet, May 27. p. 773.
10a) Streatfeild, Congenital malposition of lenses. Iridectomies; improvement of vision. Ophth. Hosp. Rep. VIII. p. 393.
10b) Heyl, Albert, Coloboma lentis. Report of the fifth internat. ophth. Congress. pag. 16—28.
11) W. Manz, Anatomische Untersuchungen eines Coloboma iridis et choroideae. Klin. Monatsbl. S. 1—21.
12) Litten, Coloboma choroideae et retinae inferius circumscriptum. Virchow's Archiv. 67. Bd. S. 616.
13) F. J. v. Becker, Beitrag zur Casuistik des Coloboma choroideae ohne Irisspaltung. Arch. f. Ophthalm. XXII. 3. S. 221.
13a) Williams, A. D., Double coloboma of iris and choroid. Cincinnati Lancet and Observer. p. 62.
14) Schnabel, Ueber die angeborene Disposition zum erworbenen Staphyloma post. Scarpae. Wiener med. Wochenschr. Nr. 34.
15) Jodko, Mittheil. aus d. ophthalm. Institute in Warschau.
16) Berger, Mittheil. aus der augenärztlichen Praxis. p. 20.
17) Riebau, Arteria hyaloidea persistens. Charité Annal. I. Jahrg. S. 648.
18) Brailey, Curator's pathol. Report. Ophth. Hosp. Rep. VIII. 3. S. 512.
19) Nettleship, Pathological and clinical Notes. ibid. S. 512. 514.
20) v. Wecker, Krankheiten des Uvealtractus in Graefe-Saemisch, Handbuch IV. Bd. S. 595.
21) Jessenko, Med. Westn. Nr. 1.
22) Raab, Congenitale Encephalocele. Wien. Wochenschr. Nr. 11 u. ff.
23) Pflüger, Strabismus congenitus. Klin. Monatsbl. S. 157.
24) Pufahl, Klin. Mittheil. aus Dr. Hirschberg's Augenklinik. Archiv für Augen- und Ohrenheilk. V. 2. S. 384.
25) Fitzgerald, Supernumerary lachrymal points. Ophth. Hosp. Rep. VIII. 3. S. 427.
26) Emmert, Ophthalmolog. Mittheil. Arch. f. Augen- u. Ohrenheilk. V. 2. S. 399.

27) Kraske, Zur Casuistik der retardirten intrauterinen Verschmelzung von Gesichtsspalten. Archiv f. klin. Chir. XX. 2. S. 396.
28) Broër u. Weigert, Teratoma orbitae congenitum. Virchow's Archiv 67. Bd. S. 523.
29) Mikulicz, Beitrag zur Genese der Dermoide am Kopfe. Wiener Wochenschr. Nr. 39 u. ff.
30) Reich, M., Ein Dermoid der Conjunctiva des unteren Augenlides. Klin. Monatsbl. f. Augenh. p. 299.
31) Hubert, Etude sur le développement de la cornée et sur les opacités congénitales de cette membrane. Thèse de Paris.

Ein Fall von Anophthalmus congenitus bilateralis, den v. Wecker (1) untersuchte, und bei welchem völliger Mangel eines Bulbusrudimentes durch die Palpation des Conjunctivasackes constatirt wurde, zeigte eine eigenthümliche Auftreibung beider unteren Augenlider. Dieselbe war erzeugt durch je eine dahinter gelegene Cyste, welche beim Schreien des Kindes die Conjunctiva etwas hervordrängte. Das mässig reichliche Conjunctivalsecret enthielt keine Thränenflüssigkeit, die Lider waren sonst normal gebildet, die Cysten schienen sowohl gegen den Bindehautsack, wie nach hinten gegen die Orbita völlig abgeschlossen.

Um über die Natur derselben Aufschluss zu gewinnen, extrahirte v. W. mittelst der Pravaz'schen Spritze Flüssigkeit daraus, welche durch Robinet chemisch untersucht wurde. Die Analyse ergab einige Aehnlichkeit mit Humor aqueus, mehr als mit Liquor cerebrospinalis; doch war das Resultat nicht so, dass es zu einer einigermassen sicheren Diagnose berechtigte. —

v. Hasner (2) giebt eine äusserst kurze Beschreibung von 6 Fällen von Anophthalmus congenitus, welchen er an 5 Kindern und einem Erwachsenen beobachtete. Bei 5 Personen war die Anomalie eine doppelseitige, bei einer fehlte nur das linke Auge, während das R. wohlgebildet war. Dort war zugleich ein Lidcolobom und ein Naevus conjunctivae vorhanden. Nur von einem Falle ist bemerkt, dass durch die Conjunctiva ein erbsengrosses Bulbusrudiment zu fühlen gewesen sei. Die Aetiologie betreffend wird angeführt, dass die mit der Missbildung behafteten Kinder die letzten von zahlreichen Geschwistern waren, und in einem Falle, dass die Mutter einen phthisischen Bulbus hatte.

Dass es, wie Verf. sagt, leicht ist, aus solchen Beobachtungen eine reiche Casuistik zusammenzustellen, ist gewiss richtig, aber ebenso richtig, dass dadurch unsere Kenntniss über die Ursachen und Entstehung des Anophthalmus kaum gefördert wird. —

Chlapowsky (3) referirt über einen seltenen Fall einer Or-

bitalcyste: Patient, ein 16jähriger gut entwickelter Jüngling unterzog sich der Operation, welche in der Chloroformnarkose ausgeführt wurde. Die Geschwulst füllte die ganze Orbita aus, war glatt anzufühlen, rund, Fluktuation deutlich, schmerzlos; die Bewegungen des Tumors coincidirend mit den Bewegungen des gesunden Auges. Die exstirpirte Geschwulst stellte eine welschnussgrosse Cyste dar mit einem federkieldicken, im Orbitalgrunde befestigten Stiele. Ihre Gestalt war birnförmig, vorn eine der Cornea entsprechende Wölbung, hinten der dem Opticus entsprechende Stiel. Bei der Exstirpation wurden auch Muskelfasern durchschnitten, wahrscheinlich unentwickelte (?) Augenmuskeln, welche eben die Coincidenz der Bewegungen des Tumors mit denen des gesunden Auges ermöglichten.

Nach Virchow-Hirsch's Jahresbericht.

Obgleich über geformte Theile des Inhaltes der Cyste Nichts im Referate enthalten ist, unterliegt es doch wohl keinem Zweifel, dass dieselbe einen hohen Grad eines (angeborenen) Hydrophthalmus vorstellte. (Ref.) —

In einer von Humes (4) gegebenen Beschreibung zweier Hühnerembryonen mit Exencephalie ist von Interesse, dass trotz der unvollkommenen Bildung der Gehirnblasen die Augenanlage keine auffallende Störung erfahren hatte. Die Thierchen waren in allen übrigen Theilen nach der Anlage des Nervensystems normal gebildet, nur die Gehirnblasen waren offen geblieben, auch die direkte Communikation zwischen denselben und der Höhle der primären Augenblase ist auf einem abgebildeten Querschnitte getroffen. Bei dem jüngeren Monstrum war die Linsengrube noch offen, bei dem etwas älteren die Linse gebildet und von dem äusseren Blatte (Corneaepithel) bedeckt. —

Raab (5) giebt in der Epikrise zu einer Beschreibung eines Falles von Buphthalmus congenitus folgende anatomische Charakteristik dieser Missbildung: »Das Volumen des Bulbus ist gleichmässig nach allen Dimensionen vermehrt; diese Volumsvermehrung geht einher mit einer Verdünnung der formgebenden Membranen in der Zone des Cornealfalzes und einem Verstreichen des daselbst befindlichen Absatzes zwischen Cornea und Sclera, wodurch die Form des Bulbus im Ganzen kugelähnlich wird. Mit diesen Veränderungen in Grösse und Form steht in unmittelbarem Zusammenhange die Verschiebung der topographischen Verhältnisse des Bulbusinhaltes, die Vergrösserung der vorderen und hinteren Kammer, das Vorrücken der Iris und das Zurücktreten des Linsensystems.«

Indem Verf. die Schwierigkeit hervorhebt, zwischen dem als

eigentliche Bildungsanomalie angeborenen und dem durch eine Erkrankung in utero oder post partum entstandenen Buphthalmus zu unterscheiden, geht derselbe näher auf die secundären Veränderungen ein, welche die weitere Entwickelung und Zerstörung der angeborenen Missbildung herbeiführen. Er glaubt, dass dieselben vorzugsweise von einer chronischen Entzündung des vordersten Theiles des Uvealtractus ihren Ausgang nehmen, welche zu einer Atrophie des den Fontana'schen Raum umgebenden, resp. ausfüllenden Gewebes führen. Die damit einhergehende zellige Infiltration der Cornea und Sclera an dieser Stelle führt zu deren Erweichung und Dehnung unter dem Einfluss des intraocularen Druckes.

Bezüglich des von R. beschriebenen Falles sei noch hinzugefügt, dass durch Zerreissung der Zonula eine unvollkommene Linsenluxation zu Stande gekommen war; die Sehnervenpapille zeigte die für diese Augen charakteristische Excavation (Mauthner, Muralt). Der Bulbus mass im sagittalen und vertikalen Durchmesser 25,4 mm. —

Als Folge einer fötalen Iridochorioiditis giebt Hirschberg (6) folgenden Fall von Buphthalmus congenitus. Die Vergrösserung des linken Auges des halbjährigen Kindes war schon 14 Tage nach der Geburt bemerkt worden; war indess keine sehr bedeutende (Sagittaldurchmesser 23,5 Mm., Horizontaldurchmesser 22½ Mm.). Die anatomische Untersuchung des enucleirten Bulbus ergab verschiedene Folgezustände einer Iritis: eine verengerte Vorderkammer (im Gegensatz zum eben referirten Falle), buckelförmige Vortreibung der Iris, membranöser Pupillarverschluss, die hintere Kammer durch eine seröse Cyste ausgefüllt, welche auf der Spaltung der Iris in 2 Blätter beruhte. Netz- und Aderhaut schienen wenig verändert, die Papille excavirt. Zu jener Trennung der Iris in zwei Blätter ist, wie Verf. andeutet, in der ursprünglichen Zusammensetzung derselben aus Antheilen der beiden Blätter der secundären Augenblase Veranlassung gegeben.

Gleichfalls als eine Folge einer fötalen Erkrankung erscheint folgender, von H. beobachteter Fall.

Der in seinem vorderen Abschnitte bedeutend verkleinerte Bulbus eines 14jährigen Mädchens war seit frühester Kindheit als sehschwach bekannt, aber seit der Geburt niemals entzündet gewesen (Angabe der Mutter); dagegen war jetzt der Druck auf die Ciliargegend empfindlich. Durch die Pupille sah man einen messinggelben Reflex, welcher von der trichterförmig abgelösten Netzhaut herrührte. Im Kapselsack wurde nur wenig kalkige Substanz gefunden. Die Verbindung des Trichters mit der Stelle des Sehnerveneintritts geschieht

einen feinen Faden, welcher ein obliterirtes Blutgefäss dar-
Die Aderhaut ist sehr degenerirt, der Sehnerv besteht nur
ıdegewebe. —

nmert (7) behandelte bei einem 7 Tage alten Mädchen ein
ndes Hornhautleukom, welches er als angeboren ansieht,
n dasselbe erst einige Tage nach der Geburt beobachtet wurde.
e nahm ungefähr die untere Hälfte der Hornhaut ein. Auch
ginn des Verschwärungsprocesses ist Verf. geneigt noch vor
ɔurt zu setzen. —

ie Krükow seinen zweiten Fall (cf. Jahresbericht pro 1875
, so betrachtet auch Treitel (8) ein von ihm untersuchtes,
ch angeborenes Hornhautstaphylom als ein Produkt einer
ɛrinen Keratitis mit Durchbruch der Cornea. Das Auge war
zweijährigen Kinde entnommen und hatte eine Länge von
., Höhe und Breite von 25—26 Mm. Die Cornea war kegel-
vorgetrieben, sehr verdickt und durchaus aus Narbengewebe
t; die Grenzmembranen waren nicht zu erkennen. Die inne-
·hältnisse des Staphyloms waren die gewöhnlichen, die Retina
ıdig atrophisch, die Pupille excavirt, der Sehnerv im Zustande
Degeneration. —

ne 35jährige verheirathete Frau, Mutter von 3 Kindern, welche
lliams (9) wegen einer Verletzung ihres rechten Auges con-
, hatte auf dem linken eine etwas nach oben verschobene Pu-
ıd eine nach unten luxirte, geschrumpfte, cataractöse Linse:
uf dem verletzten, bis dahin aber sehkräftigen Auge wurde
tropineinträufluug eine homologe Verschiebung der übrigens
chtigen Linse entdeckt. Ein Bruder der Frau, den Verf. schon
untersucht hatte, hatte sehr enge, stark nach oben und aussen
bene Pupillen von ovaler Form und guter Reaction. Die vor-
ammer war sehr tief, starkes Irisschlottern vorhanden. Beide
lkörper waren nach unten verschoben, ein Colobom an der
er im Inneren des Auges nicht vorhanden. Ein anderer Bruder
tientin hatte ebenfalls abnorme Augen.

ır das schon anderwärts hervorgehobene besonders häufige Vor-
n der Linsenluxation bei Geschwistern giebt obiger Fall, so-
weiterer, den derselbe Verf. mittheilt, einen neuen Beleg.

ıch hier hatten Bruder und Schwester eine spontane Linsen-
n, deren congenitale Eigenschaft oder wenigstens Prädisposi-
im ersteren, der übrigens ganz gute Augen zu haben meinte,
ɛine birnförmige Gestalt der Pupille angezeigt war. In beiden
war die Linse nach oben verschoben; bei der Schwester war

in der letzten Zeit Netzhautablösung dazu gekommen. Nach ihrer Angabe waren die Augen ihres Vaters ähnlich den ihrigen. —

J. Hogg (10) entdeckte bei einem schwachsichtigen Knaben von 10 Jahren eine Luxation beider Linsen, für deren Entstehung ein Fall der Mutter kurz vor ihrer Entbindung als wahrscheinlichste Gelegenheitsursache angenommen wird. Die Sehschwäche wurde schon im 2ten Lebensjahre bemerkt, deren Ursache damals jedoch nicht erkannt. Beide Linsen waren beweglich und bei aufrechter Kopfhaltung nach unten verschoben, die rechte zugleich etwas nach aussen, die linke etwas nach innen. In beiden Augen bestand ein Colobom in der Aderhaut, von der nur gesagt wird, dass es im linken, schwächeren grösser (palpable) als im rechten gewesen sei; ausserdem seien dort die Gefässe (Netzhautgefässe) feiner und der Fundus mehr anämisch gewesen. Der Knabe war sonst gut entwickelt.

In einem zweiten Falle wird der Druck der Geburtszange auf Auge und Stirne als Ursache einer bei einem einjährigen Kinde rechterseits bestehenden unvollständigen Luxation der Linse angesehen. Das betreffende Auge war etwas kleiner als das linke »und in der Entwickelung offenbar zurückgeblieben«. —

Manz (11) untersuchte das Auge eines auf der Augenklinik in Rostock gestorbenen kleinen Kindes, welches ausser der Iris- und Chorioidealspalte noch eine Hasenscharte und Gaumenspalte an sich trug.. Der Zustand der in Müller'scher Flüssigkeit conservirten Bulbi erlaubte eine genauere anatomische Untersuchung, deren wichtigste Resultate im Folgenden kurz aufgeführt werden sollen.

Aeussere Form und Dimensionen waren im Allgemeinen normal, nur zeigte die untere Seite des Bulbus eine bläulich durchschimmernde umschriebene Ectasie, welche sich unmittelbar an den Sehnerven anschloss. Bei Eröffnung des Auges lag an dieser Stelle ein Colobom der Aderhaut, in welchem eine äussere und innere Partie insofern unterschieden werden konnten, als in dieser letzteren die Bildung der Chorioidea eine noch mehr defekte war, als in jener, namentlich von Pigmentepitheil gar nichts enthielt, welches dort wenigstens noch inselförmig vorkam. An der untern Peripherie der Krystalllinse sass ein weisslicher Zapfen, offenbar ein Rest einer aus früher Entwickelungsperiode stammenden Gefässverbindung.

Der vordere Rand des Coloboms stiess nicht bis an den Corpus ciliare, sondern war mit demselben nur durch eine sogenannte »Raphe« verbunden. Die Netzhaut liess sich bis zum Rande des Coloboms

ablösen, die Chorioidea noch etwas weiter herein, dann aber lag auf der Sclera allein ein »Narbengewebe«, dessen Structur für die Entstehung des Coloboms von so grosser Bedeutung ist. Dasselbe enthielt auch im vorliegenden Falle sehr verschiedenartige Gewebstheile, wiederum eine gewisse Schichtung zeigten. Nach oben, d. h. len Glaskörper, lag eine structurlose Membran, wahrscheinlich rtsetzung der Limitans interna, nach unten auf der Sclera bicht fibrillären Bindegewebes, vermuthlich vom Neurilem des abstammend, darauf folgte ein geschlossenes Plattenepithel, nn weiter nach innen ein lockeres Netzgewebe mit zahlreichen iden Zellen und Netzhautfragmenten. Es war damit n, dass an jenem »Narbengewebe« auch die Netzhaut einen, uch sehr unvollkommenen und unregelmässigen Antheil hatte. hte Schnitte durch die Narbe ergaben, dass an ihren Rändern inaschichten in folgender Reihenfolge aufhörten: zuerst das tepithel, dann die Stäbchen-, Körner- und sogen. Zwischenchicht, später die innere Körnerschicht nach einer voraus- n Dickenzunahme, die innere granulirte Schicht und die nzellen. An die Stelle der Opticusfasern tritt ein grobfaseriwebe, welches aus fibrillärem Bindegewebe bestehend bald die ler ganzen Retina erreichte.

n der Chorioidea fehlte, wie das auch aus anderen Untersun bekannt ist, die Choriocapillaris gänzlich.

s an beiden Augen vorhandene Iriscolobom hatte die häufig mende elliptische Gestalt mit nach unten gerichteter Zuspitzung: pitze war von hinten durch die Uvea gedeckt, das Colobom n dieser Stelle ein incompletes.

r obige Befund bestätigt im Wesentlichen die jetzt ziemlich in geltende Auffassung der Entstehung des Chorioidealcolo- insbesondere liegt in dem Vorkommen von unvollkommenen ıtfragmenten in der Narbe kein Widerspruch dagegen, indem ses am einfachsten dadurch erklärt, dass durch die bei der bildung stattfindende Zerrung Theile der angrenzenden Retina eingezogen wurden. —

ch Litten (12) hatte Gelegenheit, ein mit einem Chorioiolobom behaftetes Auge zu untersuchen. Dasselbe war schon d des Lebens bei einer an doppelseitiger Neuritis opt. leidenau gefunden und gezeichnet worden. Uebereinstimmend mit hthalmoskopischen Befund zeigte sich unterhalb der Papille renförmiger Defekt in der Chorioidea, in der Höhe 3 Mm., der ach 7 Mm. messend; der grössere Theil desselben lag in einem

unteren Quadranten des Fundus und war deutlich vertieft. Von den darin sichtbaren Gefässen stammte nur eines, eine Arterie, aus der Papille, die übrigen lagen hinter der Intercalarmembran und kamen von den Ciliargefässen. Netz- und Aderhaut waren am Rande des Coloboms verschmolzen und gingen in ein zartes Häutchen über, welches dasselbe überspannte. Letzteres bestand aus derbem fibrillärem Bindegewebe, alle anderen etwa der Netz- oder Aderhaut entstammenden Elemente, selbst Pigment, fehlten vollständig.

Eine Prüfung des Gesichtsfeldes konnte bei der fast amaurotischen Patientin nicht angestellt werden. —

Schnabel (14) fand auf dem rechten Auge eines 15jährigen Jünglings, welcher sehr sehschwach war, ein Coloboma retinae von elliptischer Gestalt und 4½ Pap. Querdurchmesser. Der obere Rand lag etwas tiefer als der Mittelpunkt der Papille und von dieser 1¼ Pap. Diam. entfernt. Die Lücke war von Pigment eingesäumt und von einer zarten Membran wenigstens zum Theil überkleidet (Netzhaut). Die Fläche war bläulichweiss, nur nach unten und aussen waren Chorioidealgefässe zu sehen; Netzhautgefässe sah er darin nur zwei nahe dem Rande. Während auf der Papille Emmetropie bestand, gab das Colobom M = ¼, ebenso die Gegend unterhalb der Papille, woselbst die Chorioidea sehr wenig pigmentirt war. Die äusseren Grenzen des Gesichtsfeldes waren normal, im Centrum bestand ein Defekt, grösser als das Colobom. Die Farbenempfindung war normal. Das andere Auge hatte $S = \frac{20}{XL}$ bei Em. Hereditäre Momente waren nicht nachzuweisen, nur ein Bruder war kurzsichtig.

Ueber das vom Verf. angenommene Verhältniss des Staphyloma post. congenit. zum erworbenen Staph. post. Scarpae s. des Referat über Refractionsanomalieen. —

Von den seltener vorkommenden Colobomen der Chorioidea ohne gleichzeitiges Iriscolobom giebt uns F. J. von Becker (13) ein Beispiel. Gegenüber den früher publicirten Fällen fand sich bei seinem Patienten die Anomalie auf beiden Augen. Derselbe war ein 21jähriger Gerbergeselle, der vorgab, von Kindheit auf schwachsichtig gewesen zu sein. Die Hornhäute hatten einen eiförmigen Contour mit nach unten gerichteter Spitze, die Iris war graugelblich, die Pupille ganz rund und gut reagirend, an jener keine Anzeichen von Spaltung wahrzunehmen. Beide Bulbi waren myopisch, von $\frac{20}{70}$ Sehschärfe links und $\frac{20}{700}$ rechts. Beim Fixiren pendelt das rechte und dann und wann auch das linke Auge.

Das Gesichtsfeld zeigte einen den Colobomen entsprechend gros-

sen Defekt, mit einer übrigens nicht ganz scharfen Begrenzung; für das rechte Auge ist nur eine Beschränkung zunächst nach innen und oben angemerkt. Das Colobom am Fundus des linken Auges war oval, durch Pigment scharf begrenzt gegen die umgebende Chorioidea. Die Papille lag innerhalb desselben, von seinem Rande 1½ Pap.-D. entfernt; war von normaler Farbe; von ihr aus zog ein blaugraue Raphe nach unten, welche im unteren Theil des Colobom sich fächerförmig ausbreitete. Zu beiden Seiten der Leiste war die Sclera ausgebuchtet. Im Colobom waren Netzhautgefässe und hintere Ciliararterien sichtbar, von welcher die eine sich in der Netzhaut verzweigte. »An einzelnen Stellen scheint eine ganz dünne Haut über das Colobom ausgebreitet zu sein.« Die Macula war nicht zu unterscheiden. Unterhalb dieses Defektes lag noch ein kleinerer, ebenfalls ovaler (auch im Gesichtsfeld von jenem getrennt!), ohne bemerkbare Ausbuchtung der Sclera.

Im rechten Auge hat die Papille eine stark ovale Form in vertikaler Richtung, aus ihrer Mitte treten nur zwei Gefässe, die nach oben verlaufen, aus ihrem Rande mehrere in der benachbarten Netzhaut sich verzweigende. Nahe der Papille und nach unten liegt ein kleines, querovales Colobom, über welches eine glasartige Membran gespannt ist.

Verf. fand kurz nach obiger Beobachtung noch einen zweiten analogen Fall, wo ebenfalls bei ganz normaler Iris 3 umschriebene Defekte in der Chorioidea, aber nur eines Auges entdeckt wurden. Dieser Patient, gleichfalls ein Gerberlehrling, hatte volle Sehschärfe, während sein Vater und einer seiner Brüder nach seiner Angabe schwachsichtig waren. Ueber das Gesichtsfeld ist nichts Besonderes angegeben. —

Jodko (15) berichtet über einen Fall von Chorioidealcolobom oberhalb des gelben Fleckes, wobei kein Defekt im Sehfelde bemerkt wurde. — (Virchow-Hirsch's Jahresbericht.)

Berger (16) beschreibt 2 Fälle von Arteria hyaloidea persistens.

1) Im linken Auge einer 60jährigen Frau fand sich ein schmaler nach vorn bis an den hinteren Pol der Linse verlaufender und hier mit breiterem Zapfen abschliessender Schlauch. Derselbe war an seinem breiteren Ende von graugrünlicher Färbung, mässig beweglich, in leichter Spiralform gewunden und schloss gegen den Sehnerven mit einer blasenförmigen Erweiterung ab, die sich über den lateralen Theil der Papille legte und mit feiner Zuspitzung gegen den Porus opticus zu endigte. 2) Bei einem 45jährigen Myopen (1/7) inserirte sich temporal an der Papille ein dunkler leicht geschlängelter Faden von ca. 1 Papillen Dm. Länge, der mit seinem freien, etwas gefaserten Ende lebhaft flottirte

Von dem viel selteneren Falle einer bluthaltigen Arteria

hyaloidea berichtet Riebau (17). Eine solche fand er in beiden Augen einer 23jährigen Patientin; sie entstammte der ersten Theilung der Art. centralis ret., ging als deren unterer Ast durch die Mitte des Glaskörpers nach vorne. Ohne die hintere Linsenfläche zu erreichen, kehrte dieselbe im Bogen um und erreichte, den vorstrebenden Theil rankenförmig umschlingend, den unteren Theil der Papille, wo sie als Art. temporalis inf. in die Netzhaut eintrat und weiter verlief. Das Gefäss war von der Farbe der andern Netzhautarterien und in einen zarten Mantel gehüllt (Canalis hyaloideus).

Eine Verschiedenheit zwischen dem Verhalten des rechten und linken Auges bestand nur in einer engeren Verschlingung des vor- und rücklaufenden Gefässtheils, wodurch die Verhältnisse weniger deutlich erscheinen. Der Verlauf der Retinalvenen war in beiden Augen normal. Auf beiden Augen war Emm. und normale Sehschärfe vorhanden; die Gefässanomalie machte sich der Patientin nur in der Purkinje'schen Aderfigur bemerkbar. Der in diesem Falle so deutliche arterielle Charakter des umschlingenden rückläufigen Gefässstücks macht die Existenz einer V. hyaloidea, wie sie Liebreich und Schapringer in den von ihnen beobachteten Fällen (s. diesen Jahresbericht pro 1871 u. 1874) angenommen haben, neuerdings sehr zweifelhaft. —

Im folgenden von Brailey (18) anatomisch untersuchten Falle wird die Diagnose einer Persistenz der Art. hyaloidea wohl zweifelhaft bleiben müssen, da es sich um ein auch sonst vielfach krankes, verwundetes Auge handelte. Es hüllte in demselben die total abgelöste Netzhaut einen fibrösen Strang ein, welcher von der Papille entspringend in der Nähe der Linse sich dichotomisch theilte, einen Zweig zur hinteren Linsenkapsel, einen andern zur Chorioidea abgab, der dicht hinter den Ciliarfortsätzen sich inserirte. Der Strang bestand aus einem fasrigen Gewebe, in seiner Axe waren einige Pigmentpartikel zerstreut. —

Nettleship (19) beschreibt als Anastomosen zwischen den Blutgefässen der Retina und Chorioidea einen Verlauf einer oder mehrerer Netzhautvenen, wie er, besonders in myopischen Augen, gewiss nicht selten zu sehen ist. Von den 4 Patienten, von denen diese Anomalie geschildert wird, litten 3 an Atrophie des Sehnerven, 2 waren hochgradig myopisch, von einem dritten, hyperopischen ist bemerkt, dass eine atrophische Sichel an der äusseren Seite der Papille sich angeschlossen habe. Der unregelmässige Verlauf bestand im Wesentlichen darin, dass eine aus der Umgebung des gelben Flecks herkommende Vene am Rande oder innerhalb des

Stapyhyloms (Conus) in die Chorioidea eintauchte, ohne die Papille zu erreichen oder in derselben zu verschwinden.

Verf. spricht sich selbst über die Entstehung jenes abnormen Verlaufs nicht aus, doch ist dessen congenitale Natur mindestens zweifelhaft, da die Atrophie der Chorioidea in der Umgebung des Sehnerveneintrittes, sehr wohl zu einem ähnlichen Augenspiegelbilde Veranlassung geben kann.

Eine ebenfalls nicht sehr seltene Gefässanomalie beobachtete Verf. in der sonst normal aussehenden Netzhaut eines Mädchens von 17 und von 11 Jahren. Dieselbe bestand in einem sehr stark geschlängelten Verlauf einiger Netzhautarterien, vorzugsweise der nach der Gegend der Macula hin verlaufenden. Beide Fälle betrafen hypermetropische und amblyopische Augen. Bei angeborener oder auf sehr früher Lebenszeit sich herschreibender Amblyopie sind solche stark geschlängelte Netzhautarterien in der That nicht selten zu finden. (Ref.) —

v. Wecker (20) hält das angeborene hintere Staphylom wegen seiner ständigen Lage an der äusseren Seite nicht für ein Colobom der Chorioidea, sondern nur für ein »Analogon« desselben, welchem aber auch ein mehr oder weniger vollständiger Mangel der Retina und Chorioidea zukomme.

Als Beleg für diese Ansicht bringt W. die Beschreibung des Augenhintergrundes eines 12jährigen Mädchens, in dessen stark myopisch gebauten Augen breite scharf umschriebene laterale Staphylome an der äusseren Seite der excavirten Papille sassen. Im rechten fand sich ausserdem eine umschriebene Atrophie der Chorioidea an Stelle der Macula lutea, die Verf. für ein Dictyoschisma centrale erklärt; die Stelle war vertieft. Sehprüfungen, welche zur Feststellung der Diagnose sehr wünschenswerth gewesen wären, konnten mit der stupiden Patientin nicht angestellt werden. —

Jessenko (21) beschreibt einen Fall von partiellem Nigrismus, den er auf einer Petersburger Klinik an einem neugeborenen Kinde beobachtete. Dasselbe war mit dunkeln meistens behaarten Flecken übersäet, deren Farbe verschieden war. Die Iris war »schwarz«, die Brustwarzen schwach pigmentirt. Der Fundus erschien »normal«. Die blonde Mutter hatte am linken Oberschenkel mehrere Pigmentflecke. —

Raab (22) sah auf der Wecker'schen Klinik einen 23jährigen Mann, welcher seit der Geburt im linken inneren Augenwinkel eine hühnereigrosse Geschwulst hatte, welche sich zwischen Nasenwurzel und linkem Bulbus hervordrängte. Dieselbe besass eigene Pulsation

nur in ihrem unteren Theile. Der linke Bulbus war etwas nach aussen verschoben, übrigens frei beweglich; der Tumor, durch Druck nicht zu verkleinern, war von einem Knochenrande umfasst, der Sehnerv des betreffenden Auges atrophisch. Im 9ten Lebensjahre hatte Gosselin die Geschwust punktirt, wobei sich eine grosse Menge seröser Flüssigkeit, übrigens ohne weitere Folgen, entleerte. Der Schädel des Patienten hatte einen hydrocephalischen Bau. Verf. fand in der Litteratur noch 9 analoge Fälle. —

Pflüger (23) erwähnt 2 Fälle von Strabismus, für dessen congenitale Natur ausser den Angaben der betreffenden Mütter, welche die Missbildung bald nach der Geburt bemerkt haben wollten, die Art des Schielens selbst geltend gemacht wird. Je nach der Lage des fixirten Gegenstandes war dasselbe nämlich bald ein convergentes, bald ein divergentes. Da, wie Verf. meint, eine gleichzeitige Parese des Rectus int. und ext. nicht angenommen werden kann, so kann die Ursache nur in einer Abnormität des Querschnitts, der Länge oder Insertion der Muskeln liegen, worunter letztere, den Erfahrungen bei Schieloperationen gemäss, am häufigsten vorkomme. —

Hirschberg (24) hat bei Epicanthus nach einer Verbesserung der Ptosis eine Erweiterung des Blickfeldes nach oben (um circa 8°) erzielt, was gegen die Annahme einer angeborenen Oculomotoriuslähmung spricht. Nach Verf.'s Ansicht hat die mangelhafte Hebung der Augen ihren Grund nicht in einer solchen, sondern in einer durch Hautüberschuss bedingten mangelnden Uebung der Recti superiores. —

Fitzgerald (25) sah bei 2 Patienten eine Verdoppelung des Thränenpunktes am unteren Augenlide, bei verschiedener Stellung der beiden Punkte zu einander. In einem Falle lag die eine Oeffnung an normaler Stelle, die andere, feinere davor am freien Rande des Lides, im anderen Falle lag die anomale Oeffnung einwärts von der normalen gegen den inneren Winkel hin. In beiden Fällen führte jeder Thränenpunkt in einen besonderen Kanal, der in den Thränensack mündete. —

Angeborenes Fehlen aller vier Thränenpunkte beobachtete Emmert (26) bei einem 6jährigen Knaben, dessen älterer und jüngster Bruder ebenfalls von früh an an Thränenträufeln gelitten hatten. Verf. vermochte nicht nur die Thränenpunkte nicht aufzufinden, sondern es gelang ihm auch nicht, vom Thränensacke aus in Thränenkanälchen zu kommen, so dass auch deren Mangel wahrscheinlich wurde; dagegen zeigten Sack und Nasenkanal ein normales Lumen.

Der jüngste Bruder, 1 Jahr alt, hatte auf beiden Seiten an der gewöhnlichen Stelle über dem Thränensack feine Fisteln, aus welchen auf Druck etwas schleimige Flüssigkeit austrat, was von der Mutter schon seit der Geburt bemerkt wurde. Rechts gelang die Verschliessung der Fistel, links nicht. Die Nasenkanäle waren ziemlich enge. —

Kraske (27) findet die Anlage für das angeborene Lidcolobom in einem theilweisen Offenbleiben der Augennasenfurche des Embryo, an deren oberem Ende nach His die Linseneinstülpung erfolgt, während die untere Partie in den Thränenkanal sich umwandelt. Er betrachtet auch das ganz isolirt vorkommende Lidcolobom nur als Theil oder Rest einer angeborenen schrägen Gesichtsspalte, bei welcher eine Vförmige Spalte des unteren Lides mehrmals vorkam, wie auch in dem von Kr. beschriebenen Falle. — (So plausibel auch die Hypothese des Verf. erscheint, so ist damit doch über das Colobom des Oberlides, sowie über manche damit verbundenen Veränderungen am Bulbus noch keine volle Aufklärung gegeben.) —

Broer und Weigert (28) fanden bei einem neugeborenen Kinde einen Exophthalmus, welcher durch einen hinter dem Auge liegenden Tumor veranlasst war. Derselbe fluctuirte und vergrösserte sich schon in den folgenden Tagen. Nach vorausgegangener Punction desselben wurde die Geschwulst sammt dem daran haftenden Bulbus entfernt. Die Orbita war vergrössert, ihre Wandungen aber glatt. Die Section zeigte überhaupt ausser einer eitrigen Pericarditis keine krankhaften Veränderungen.

Um den Bulbus herum lagen zahlreiche grössere und kleinere Cysten, durch das Orbitalzellgewebe von einander getrennt. In diesem fanden sich ausserdem derbe Bindegewebsmassen, Knorpel und Knochen. Einige Cysten haben geschichtetes Platten-, andere Cylinderepithel, die ganz grossen Flimmerepithel, auch Schläuche von der Form der Lieberkühn'schen Drüsen und glatte Muskelfasern kamen vor. Die Verff. bezeichnen desshalb den Tumor als ein Teratom, da auch dessen embryonale Bildung zweifellos war. —

Indem J. Mikulicz (29) für die Dermoide in der Litteratur den obern äusseren Orbitalrand mit unter den häufigsten Fundorten erwähnt fand, untersuchte er die Entstehung jener Tumoren, soweit sie als angeborene gerade in der Umgebung der Orbita vorkommen. Ausgehend von dem Gesetze, dass dieselben überall Abkömmlinge des oberen Keimblattes sind, findet er in der Linseneinstülpung eine Veranlassung zu ihrer Bildung in der Augenhöhle. Als Beispiele solcher Dermoide gelten ihm 3 von Demarquez unter an-

derem Namen aufgeführten Orbitalcysten. Schwieriger findet Verf. den Ursprung der viel häufiger am äusseren oberen Orbitalrande vorkommenden zu erklären. Indem er die von manchen Autoren vermuthete traumatische Entstehung der hierzugehörigen Atherome ganz bei Seite lässt, einen genetischen Zusammenhang mit der Thränendrüsen- und Cilienentwicklung zurückweist, scheinen ihm auch diese noch am wahrscheinlichsten auf den Vorgang der Linsenanlage zurückzuführen zu sein. Seine immerhin etwas gezwungene Erklärung geht dann dahin, dass von dem Verbindungsstück zwischen Linsensäckchen und Oberhaut eine Partie Hornblattzellen bei der Abschnürung in der vorderen Wand der secundären Augenblase zurückblieb. Es müsste dann allerdings der obere äussere Orbitalrand die Stelle für den letzten Rest jener Verbindung zwischen Linse und Hornblatt bilden.

Aetiologie der Augenkrankheiten.

Die Referate sind im speciellen Theile aufzusuchen (s. Register).

Seidelmann, Aetiologie und Prophylaxis der Erblindungen.
Higgens, Ursachen verhütbarer Erblindung.
Critchett, Ueber Inoculation.
Brière, Neuroretinitis durch Blitzleuchten.
Netter, Blindheit durch Blitzleuchten.
Pereyra, Accommodationskrampf durch grellen Reflex von Sonnenlicht.
Galezowski, Sehstörungen durch Alkohol; Gesichtshallucinationen.
Galezowski, Einfluss von Anilin, Opium, Tabak auf das Sehen.
Ali, Toxische Amblyopieen.
Hutchinson, Tabaksamaurose.
Lawrence, Ursachen der scrophulösen Ophthalmie.
Brunhuber, Epidemie von Conjunctivalblennorrhoe, veranlasst durch Conj. gonorrhoica.
Knapp, Doppelseitige einfache Iridectomie mit Ausgang in Hornhautvereiterung.
Raehlmann, Ursachen der Netzhautablösung.
Knapp, Netzhautablösung in Folge des Gebrauchs von Branntwein als Therapeuticum.
Magnus, Acutes Glaukom durch einmaliges Einträufeln von Atropin.
Hock, Aetiologie des Glaukoms, Hornhauttätowirung.
Weber, Ursache der chronischen Blepharitis.
Arlt, Ursachen und Entstehung der Kurzsichtigkeit.
Gayet, Zur Aetiologie der Augenmuskellähmungen.
Baer, Nystagmus der Bergleute.
Hutchinson, Einfluss des Sexualsystems auf Augenleiden.
Burnett, Einfluss der Race auf Trachom.
Horner, Erblichkeit des Daltonismus.

Pufahl, Hereditäre Amblyopie.
Schnabel, Angeborne Disposition zum Staphyloma posticum.
Dupuy, Ererbte Wirkungen von Verletzung des Sympathicus und der Corpora restiformia auf das Auge.

Beziehungen der Augenkrankheiten zu Krankheiten des übrigen Organismus.

Die Referate sind im speciellen Theile aufzusuchen (s. Register).

Foerster, Beziehungen der Allgemeinleiden und Organerkrankungen zu Veränderungen des Sehorgans.
Galezowski, Bildliche Darstellung der Ophthalmoskopie, Diagnose der Hirn- und constitutionellen Leiden.
Bouchut, Atlas der Ophthalmoskopie und Cerebroskopie.
Schnabel, Werth des Augenspiegels für die Diagnose innerer Erkrankungen.
Carter, Die Ophthalmologie in ihrer Beziehung zur allgemeinen Chirurgie.
Cuignet, Symptomatische Conjunctivitis.
Landolt, der Werth gewisser Augensymptome bei der Localisation der Hirnleiden.
Bouchut, Cerebroskopische Revue.
Hirschberg, Stauungspapille und Neuritis optica bei Hirnerkrankung.
Hall, Der Augenspiegel bei Hirntumoren.
Jackson, Grosser Hirntumor ohne Neuritis optica.
Holmes, 3 Fälle von Neuroretinitis mit Symptomen eines intracraniellen Aneurysma.
Grüning, Varix aneurysmaticus in der Schädelhöhle mit Prominenz beider Bulbi und Blindheit.
Cowell, Hirnerschütterung, Lähmung beider Recti externi.
Bouchut, Diagnose der Hirnerschütterung und des Hirndrucks durch den Augenspiegel bei Schädelverletzungen.
Panas, Circulationsstörungen im Augengrunde bei Trauma des Gehirns.
Lépine, Priestley-Smith, Conjugirte Ablenkung beider Augen bei Hirnleiden.
Camuset, Augenmuskelparese durch ein unbestimmtes Hirnleiden.
Weir Mitchell, Kopfschmerz durch Augenanstrengung.
Goodhart, Kopfschmerz, doppelte Neuritis optica, Heilung.
Pitres, Augenaffect. bei cerebraler Hemianästhesie.
Grasset, Meningitis, Lidlähmung.
Galezowski, Amblyopie und Amaurose mit Aphasie.
Rafferty, Allgemeine Paralyse, doppelseitige Retinitis.
Brosius, Das Auge der Paralytiker.
Lereboullet, Complicirte Augenmuskellähmung, psychische Störung.
Gross, Netzhautcirculation bei Epilepsie.
Huguenin, Schweigger, Hirschberg, Plenk, Schell, Abadie, Ringer, Power, Cayley, Hemiopie bei Hirnerkrankungen.
Smith, Transitorische Hemiopie und Hemidysästhesie.
v. Reuss, Flimmerskotom.
Hogg, Sehstörung durch Rückenmarkserschütterung.

Hempel, Bergh, } Myosis spinalis.

Abadie, Sehnervenatrophie bei Malum Pottii.

Stevens, Zusammenhang von Chorea mit Refractionsanomalieen.

Swanzy u. Fitzgerald, Plötzliche Amaurose verbunden mit Chorea.

Decker, Feuer, Balogh, Treitel, Adler, Neuroparalytische Keratitis.

Coursserant, Periodische trophische Störungen am Auge bei Trigeminuslähmung.

Bull, Einfluss von Trigeminusneuralgie auf Entstehung von Iritis und Choroiditis.

Schliephake, Heimann, de Giovanni, Seligmüller, Schwabach, Nothnagel, Zunker, Domanski, Morselli, Störungen am Auge bei Affectionen des Sympathicus.

Broadbent, Embolie der rechten hinteren Cerebralarterie.

Schmidt-Rimpler, Phlebitis ophthalmica mit letalem Ausgang.

Moore, Pyämie durch plötzliche Zerstörung des Auges.

Strawbridge, Einfluss der Durchschneidung des Nervus supraorbitalis auf den Geschmack.

Gentzen, Beobachtung am weichen Gaumen nach Entfernung einer Geschwulst in der Augenhöhle.

Foot, Xanthelasma mit chronischem Icterus.

Adler, Augenaff. bei Variola.

Schmidt-Rimpler, Augenaffectionen bei Masern.

Galezowski, Veränderungen am Auge bei Gesichtserysipel.

Coursserant, Bullöse Keratitis mit Erysipelas; Albuminurie.

Imre, Erysipelas der Lider, Exophthalmos.

Hatry, Sehstörungen mit Veränderung der Papille bei Parotitis.

Coupland, Membranöse Ophthalmie, Hornhautulceration mit Bronchopneumonie.

Knapp, Erblindung durch Netzhautischämie im Keuchhusten.

Bussard, Verlust von Gesicht und Sprache bei Amygdalitis phlegmonosa.

Galezowski, Semiologische Bedeutung der Drüsenanschwellungen des Gesichts bei Augenleiden.

Hirschberg, Poncet, } Retinitis albuminurica.

Sammet, Ophthalmosk. Befund bei Retinitis albuminurica.

Chronis, Retinitis albuminurica während der Schwangerschaft.

Decoin, Amaurosis albuminurica im Puerperium.

Seely, Augenaff. bei Diabetes mellitus.

Schmidt-Rimpler, Zuckergehalt bei Cataracta diabetica.

Teillais, Cataracta diabetica, Zucker in der Linse.

Gayat, Abducenslähmung bei Polydipsie und Polyurie.

Schmuziger, Retinitis bei Leukämie.

Hutchinson, Einfluss des Sexualsystems auf das Auge.

Baumeister, Ueber einige zur Gynäkologie in Beziehung stehende Augenerkrankungen.

Daguenet, Eitrige Keratitis im Gefolge von Unterdrückung der Menses.

Chronis, Augenaff. durch Albuminurie während der Schwangerschaft.

Decoin, Puerperale Eclampsie mit Amaurosis albuminurica, Heilung.

foy, t, } Amplyopia hysterica.
icke, Hysterische Blindheit.
, Hysterische Affectionen des Auges.
ister, Augenerkrankungen bei Hysterischen.
t, Functionelle Neurose des Gesichtssinnes.
Sehen der Taubstummen.
Conjunctivitis granulosa und Febris intermittens in Algerien.
nson, Retinitis haemorrhagica bei Gicht.
ship, Rheumatismus bei Iritis.
d, Rheumatische Sclerotitis.
wski, Sehnervenatrophie und Amblyopie bei gastrischen Leiden.
Neuritis optica im Gefolge von Diphtherie.
ut, Tuberculose der Choroidea bei Meningitis tuberculosa.
on, 2 Fälle von Tuberculose der Choroidea mit Neuritis optica.
Amblyopieen und Amaurosen nach Blutverlust.
Schichtstaar und mangelhafte Entwickelung der Zähne.
in, Supraorbitalneuralgie und Erscheinungen am Auge bei Zahn-
ankung.
r, Contractur der Augenmuskeln und des Orbicularis, Heilung durch
fernung cariöser Zähne.
, Orbitalsarkom entfernt mit Erhaltung des Auges, Tod durch acute
hritis.
ud, Phlegmone der Orbita, Tod.
mps, Krebs der Orbita, Lungen, Leber und Bauchfell.
uet, Melanotischer Krebs der Conjunctiva, Operation, allgemeine Me-
se.
rcomatöse Orbitalgeschwulst, 3mal exstirpirt, Tod.
t, Abscess des Sinus maxillaris, Sehstörung und Phlegmone der Orbita.
ung.

, i, } Zona ophthalmica.

ent, Partieller Herpes frontalis mit Entzündung des Auges.
homas, Thompson, Basedow'sche Krankheit.
erg, Basedow'sche Krankheit und Sarkom der Schädelbasis mit Neu-
optica.
Die syphilitischen Augenkrankheiten.
, Casuistische Beiträge zur Syphilidologie des Auges.
yt, Specifische Iritis.
hip, Häufigkeit von Syphilis und Rheumatismus bei Iritis.
ngscotom bei Chorio-Retinitis specifica.
tu, Syphilitische Erkrankungen der tiefen Membranen des Auges.
r, Ulcus induratum der Lidränder.
Secundär syphilitische Erkrankung des Augenlides.
rant, Lähmung des Abducens mit Mydriasis aus syphilitischer Ursache
nder, Centrale recidivirende Retinitis.
n, Vasculäre Keratitis bei secundärer Syphilis.

[Hock (16) theilt die syphilitischen Erkrankungen des Auges in solche, welche directe Localisationen der Syphilis in diesem Sinnesorgane darstellen, und in solche, welche bloss Folgezustände syphilitischer extraoculärer Leiden sind. Für Syphilis pathognomonische Zeichen bieten nur zweierlei Erkrankungen des Auges: die Iritis gummosa und die Retinitis syphilitica.

Zu den directen Manifestationen gehören die in Folge von Syphilis selten vorkommenden Erkrankungen der Lider und Bindehaut. die Erkrankungen der Hornhaut, der Iris, der Chorioidea, der Retina und des Periostes der Orbita. Zu den Folgekrankheiten gehören die Neuritis optica in Folge von Gehirnleiden, die Atrophia n. optici in Folge von Gehirn- und Knochenleiden, die Augenmuskel- und Accommodationslähmungen und die Erkrankungen der Thränenorgane.

An der Lidhaut kommen sowohl der weiche und indurirte Schanker, sowie die secundären Exantheme, vor Allem aber das exulcerirende Gumma vor. Auch der Tarsus kann an einer chronischen Infiltration erkranken.

Die meisten syphilitischen Erkrankungen der Bindehaut kommen durch das Hinübergreifen von Geschwüren des Lidrandes auf die Conjunctiva zu Stande. Doch hat man auch primäre harte und weiche Schanker, sowie gummöse Geschwülste auf der Bindehaut beobachtet.

Bei den Hornhauterkrankungen erwähnt Hock zuerst die Keratitis interstitialis diffusa, um die Behauptung Hutchinson's, dass dieselbe auf hereditärer Syphilis beruhe, zu widerlegen. Als Keratitis interstitialis diffusa syphilitica hingegen möchte er eine von Demarbaix, Sturgis und ihm beobachtete Form von interstitieller diffuser Keratitis bezeichnen, welche sich in äusserst seltenen Fällen zur Iritis specifica hinzugesellt, wenn diese ausnahmsweise in den späteren Stadien der Syphilis auftritt. Sie unterscheidet sich von der typischen Form durch den Mangel von Gefässerscheinungen, durch ihr partielles, randständiges Auftreten und durch die rasche Rückbildung bei Mercurialbehandlung.

Eine weitere Form syphilitischer Hornhauterkrankung ist die von Mauthner als »wirkliche Keratitis punctata« beschriebene, für welche Hock den Namen »Keratitis interstitialis punctiformis specifica« vorschlägt. Sie ist charakterisirt durch das Auftreten punktförmiger Infiltrate (gummöse Zellenanhäufungen) in der Substantia propria der Hornhaut. Endlich kommt es in Fällen hereditärer Syphilis zuweilen zu einem partiellen und totalen Zerfalle der Hornhaut ohne nachweisbare Entzündungserscheinungen, Malacia corneae. Die Iritis syphilitica ist die häufigste Erkrankungsform.

Die gute Hälfte aller Iritiden ist specifischen Ursprungs. Die Iritis fällt in der Regel mit der Entwickelung der Hautsyphiliden zusammen, kann sich aber in jeder Periode der Syphilis entwickeln. Auch die hereditäre Syphilis ist zuweilen von acuter Iritis begleitet. In der Regel erkrankt zuerst ein Auge, das andere aber folgt in kürzerer oder längerer Zeit nach; in seltenen Fällen werden beide Augen zu gleicher Zeit befallen. In der überwiegenden Mehrzahl der Fälle unterscheidet sich die syphil. Iritis in nichts von der idiopathischen. Nur die knötchenartigen Auswüchse der Iris (Gummata) gehören fast ausschliesslich der syphil. Iritis an. Der Verlauf der syphil. Iritis unterscheidet sich nicht wesentlich von dem jeder anderen Regenbogenhautentzündung. Eigenthümlich sind die häufigen Recidive und die schleichende Form. Die häufigsten Complicationen sind die seröse Chorioiditis, die Cyclitis und die Retinitis. Die Ausgänge der Iritis syph. unterscheiden sich ebenfalls in keiner Weise von solchen anderer Iritiden, nur sind die die Function des Auges bedrohenden Ausgänge wegen des schleichenden Verlaufes und der Neigung, sich mit intraoculären Erkrankungen zu compliçiren, häufiger. Die Prognose ist demnach im Ganzen eine ungünstigere als bei der idiopathischen Iritis. Hock's Erfahrungen gemäss sind die ein späteres Stadium der Syphilis begleitenden Formen leichter als die mit den Erstlingseruptionen des constitutionellen Leidens einhergehenden; dagegen disponiren erstere mehr zu Retinitis. Hock räth in jedem Falle von syphil. Iritis eine mercurielle Kur einzuleiten. Die mit Calomel-Injectionen bisher gemachten Versuche fordern nicht zur Nachahmung auf. Neben der Mercurialkur ist die Localbehandlung (Atropininstillationen, Blutegel, Morphiumeinspritzungen, Kataplasmen, jedoch nicht im Beginn, Iridectomie) von stringenter Wichtigkeit.

Die Chorioiditis syphilitica ist entweder eine anterior oder posterior. Die Chorioiditis anterior tritt in zwei Formen auf, als Irido-Chorioiditis und als Chorioiditis serosa. Die Irído-Chorioiditis erfordert im Beginne dringend die Anwendung der Einreibungskur, bei Sistirung der entzündlichen Erscheinungen den Gebrauch von Jodkalium. Hock verficht die Ansicht, dass die bei der Chorioditis vorkommenden Glaskörpertrübungen der Chorioidea und nicht einem selbstständigen Leiden des Glaskörpers entstammen. Die syphil. Chorioiditis serosa lässt bei ausgiebiger Merçurialisirung eine günstige Prognose zu.

Die Chorioiditis posterior tritt bei Syphilis unter verschiedenen Formen auf, welche unter dem Gesammtausdrucke Chorioiditis exsudativa aufgeführt werden. Diesen Formen fügt Hock eine neue

hinzu, welche in einer herdreichen Pigmentmetamorphose des in dem Chorioidealepithele enthaltenen Pigmentes besteht, und für welche er den Namen Chorioiditis disseminata pigmentosa vorschlägt. Der Verlauf der Chorioidealerkrankungen ist, wenn nicht durch eine energische Inunctionskur eingegriffen wird, ein sehr ominöser; doch ist die Prognose der Chorioiditis syphil. eine günstigere, als die derselben Erkrankung aus anderen Ursachen.

Die Retinitis syphilitica ist eine viel seltenere Erkrankung als die Iritis und kommt in einem späteren Stadium der Syphilis vor. Dieselbe besteht in einer gleichmässigen Verschleierung des Augengrundes, bedingt durch eine äusserst feine, staubförmige Glaskörpertrübung ohne nachweisbare Veränderungen der Sehnervenscheibe und der angrenzenden Netzhaut. In einem Falle fand Hock Verengerung der Netzhautarterien (ähnlich dem Befunde Heubner's an den Hirnarterien). Scotome, welche gewöhnlich ringförmig sind, und Hemeralopie sind die constantesten Symptome. Die Erkrankung neigt selbst bei wiederholt mit günstigem Erfolge angewendeten Schmierkuren zu häufigen Recidiven.

Die Periostitis orbitae syph. ist ein äusserst seltenes Leiden und charakterisirt sich dadurch, dass es dabei selten zur Eiterbildung, wohl aber zur Auftreibung und Exostose der Orbitalwände kommt.

Nach Besprechung der Folgekrankheiten syphilitischer extraocularer Leiden schildert Hock einen Fall von Krampf eines Augenmuskels. — Aus Zeissl's Referat in Virchow-Hirsch's Jahresbericht.]

Allgemeine Therapie der Augenkrankheiten.

Referent: Prof. **Nagel.**

1) Hirschberg, Hygieinisches aus der Augenklinik. Deutsche medic. Wochenschrift-Nr. 36. (Es wird die Zunahme der Frequenz des Cysticercus cellulosae betont und auf die Nothwendigkeit prophylaktischer Massregeln betreffs des finnigen Schweinefleisches hingewiesen.)
2) Reich, Stations sanitaires pour les malades aux yeux dans le rayon militaire d'Odessa. Ann. d'ocul. T. 76. p. 143—151.
3) Wood, Henry, Ueber Ophthalmie, mit Bezug auf die Unterbringung der Waisenkinder in Dörfern. Sanitary Record V. 107. July.
4) Buller, F., A convenient method of applying warmth to the eye. Report of the fifth internat. ophth. Congress. pag. 240—243.
5) Landesberg, M., On the use of the atomizer in diseases of the eye. Philadelphia med. Times Nov. 25.
6) Schenkl, Ueber Tannincollyrien. Prager med. Wochenschr. 27.

7) Hock, J., Notiz über Tannincollyrien. Oester. Jahrb. f. Paediatrie 1875. II. S. 97.
8) Magnus, H., Der therapeutische Werth des Alaunes für die Erkrankungen der Conjunctiva. s. Krankh. d. Conjunctiva.
9) Schiess, Ueber antiseptisches Verfahren bei Extractionen s. Krankh. der Linse.
10) Schmidt-Rimpler, Corneaimpfungen und Wirkung desinficirender Mittel. s. Krankh. der Cornea.
11) Leblanc, Essai sur les modifications de la pupille, produites par les agents thérapeutiques. 8. Paris. (s. Iriskrankheiten.)
12) Noel, L., De l'atropine en ophthalmologie. Journ. des sciences méd. de Louvain. Mars (Geschichtliches).
13) Bowles, R. L., Atropinvergiftung durch Augentropfen. Brit. med. Journ. April 29. p. 533.
14) Nettleship, E., Atropinvergiftung durch ein Collyrium. Brit. med. Journ. April 8 p. 444.
15) Zeller, A., Versuche über die locale Wirkung des schwefelsauren Atropins. Virchow's Archiv f. path. Anat. Bd. 66. p. 384—392.
16) Magnus, H., Ein Fall von acutem Glaukom, hervorgerufen durch einmaliges Einträufeln von Atropin. s. Glaukom.
17) Pflüger, E., Hyoscyamin. Arch. f. Augen- u. Ohrenheilk. V. 1. p. 182—190.
18) Laqueur, Ueber eine neue therapeutische Verwendung des Physostigmins. s. das Referat über Glaukom.
19) Lucius, Ueber die druckvermindernde Wirkung des Calabarextracts s. ebenda.
20) Weber, Ueber Calabar und seine therapeutische Anwendung. s. ebenda.
21) Classen, Ueber den Einfluss des Calabarextracts auf Veränderung des intraocularen Druckes s. ebenda.
22) Krenchel, V., Om Wirkningen af Muskarin på Pupillen og Accommodationen. s. oben p. 120.
23) Fronmüller, G., sen., Ueber das Jaborandi. Memorabilien. p. 151.
23a) —, Das Pilocarpin, ibidem p. 337.
24) Weber, Adolph, Ueber die Wirkung des Pilocarpium muriaticum. Centralbl. f. d. med. Wiss. p. 986.
25) Craig, W., Note on Jaborandi. Edinburgh, med. journ. January. p. 598—603.
26) Guérin, J., Note sur un cas d'albugo double guéri par l'abrasion ammoniacale. s. Krankh. d. Cornea.
27) Armieux, Traitemant des taies de la cornée. s. Krankh. d. Cornea.
28) Watson, Spencer, A note on the use of mercury in traumatic inflammations of the eye. Med. Times and Gaz. 53. p. 86.
29) Saltini, G., Le iniezioni sottocutanee di calomelano nella cura della irite sifilitica. s. Iriskrankheiten.
30) M. Hall, La valeur thérapeutique du baumé de Copahu dans le traitement des maladies des yeux. Recueil d'Ophth. p. 75.
31) Haltenhoff, G, La Strychnine dans la thérapeutique oculaire. s. Krankh. des Sehnerven.
32) Savary, De l'emploi de la strychnine dans l'atrophie des nerfs optiques. s. ebenda.

33) Taylor, Le traitement de l'amaurose par l'injection hypodermique de la strychnine. s. ebenda.
34) Steinheim, Die Behandlung der Amblyopieen und Amaurosen mit Amylnitrit. s. ebenda.
35) Boucheron, A., Essai d'électrothérapie oculaire. Paris. 140 pp.
36) Smith, A. C., On the treatment of trachoma by Galvanization. New York, medical Journal. September. p. 252.
37) Weisflog, Zur Casuistik der Faradisation. Dt. Archiv f. klin. Med. XVIII. p. 371.
38) Neftel, W. B., The electrolytic treatment of malignant tumors. New-York med. Record. May 4. p. 153.
39) Nagel, Landolt, Emmert, v. Hasner, Schenkl, Juda, Derby, Loring über Brillen nach metrischem Masse. s. oben p. 113.
40) Badal, Note sur l'emploi de la loupe associée au lorgnon sténopéique etc. s. Refractionsanomalieen.
41) Schenkl, Adolph. Ueber den Gebrauch farbiger Brillen. Prager med. Wochenschr. p. 313. (Unzugänglich.)
42) Galezowski, De l'anesthésie locale dans la chirurgie oculaire. Recueil d'Ophthalm. p. 93–101.
43) Emmert, E., Ueber Crotonchloralhydrat (jetzt Butylchloral). Corresp.-Bl. f. Schweizer Aerzte. VI. Nr. 4. p. 97.
44) Keyser, P. D., Bonwill's method of anaesthesia in diseases of the eye. Philadelphia med. Times. July 22.
45) Jones, H. Macnaughton, Questions in ophthalmic surgery. I. Anaesthesia. II. Enucleation after injury. Dublin, Journ. of med. Sc. Febr. p. 115—130.
46) Hodges, H. Frank, Anaesthesia in operations on the eye. Lancet. Oct. 7. p. 520.
47) Snell, Simeon, Anaesthesia in operations on the eye. Lancet. Oct. 14. p. 559.
48) Morris, Anaesthesia etc. ibidem. p. 559.
49) Taylor, Ch. Bell, Anaesthesia in operations on the eye. Lancet. Oct. 71. p. 595.
50) –, Case of apparent death from the inhalation of bichloride of methylene and resuscitation. Lancet. Sept. 30.
51) Mathewson, A case of cerebral haemorrhage and death following the administration of ether. Boston med. and surg. Journ. 14. p. 401.
52) Hunt, Sudden arrest of hearts action and respiration during chloroform inhalation. Brit. med. Journ. April 1. S. 411.
53) Morton, Apparent failure of heart's action during inhalation of ether. Lancet. Oct. 14.
54) Winslow, W. H., Chloroform and the pupil. s. oben p. 160.
55) Hirschberg, Ueber den Einfluss der Chloroformnarcose auf die Pupille. s. oben p. 160.
56) Magnus, H., Die Augenoperationen der früheren Jahrhunderte. Ein Bild aus der Culturgeschichte des ärztlichen Standes. Dt. Zeitschr. f. prakt. Medicin. Nr. 34, 35.
57) –, Die Staarausziehung bei den Griechen und Römern. Arch. f. Ophth. XXII. 2. p. 141—184.
58) Masselon, Clinique ophthalmologique du Dr. de Wecker. (Enthält ausser

wendung 3 bis 6 Minuten. Das beste Resultat hatte er mit Extractum opii. —

Schenkl (6) hat Tanninsolutionen (1 : 60 und 1 : 120) mit Vortheil gebraucht bei contagiöser Conjunctivitis, bei Herpes und Phlyctänen der Cornea und Conjunctiva, in zerstäubter Form vermittelst des Pulverisateurs bei Pannus. Sie werden 3 bis 4 mal täglich angewendet. —

Hock (7) empfiehlt Tanninc o l l y r i e n für scrophulöse Formen, phlyctaenuläre und büschelförmige Keratitis. Lichtscheu und Lidkrampf schwinden schnell. Nicht anzuwenden sind dieselben bei Keratitis parenchymatosa. H. träufelt selbst Lösungen von 1 : 30 ein und lässt zu Hause dreistündlich einen Tropfen einer Lösung von 1 : 60 brauchen. — Schoen.]

Mit Carbolsäure und Salicylsäure machte Schoeler (Klinischer Bericht pg. 48) keine sehr glücklichen Erfahrungen, fand keine Vorzüge vor Aqua Chlori. Bei ulcus corneae serpens trat bisweilen nach der Application ein frisches Hypopyon auf. —

Schiess (9) wendete die antiseptische Behandlung in 100 Fällen von Linsenextraction an, worüber Näheres unter Linsenkrankheiten. —

Ueber Schmidt-Rimpler's (10) Prüfung der antiseptischen Eigenschaften verschiedener Mittel s. Krankheiten der Cornea. —

[Zeller (15) stellte Versuche an über die lokale Wirkung des schwefelsauren Atropins. Lösungen von ½ % Atropin sulph. + ½ % Chlornatrium, zusammengebracht mit einigen Tropfen frischen Froschblutes, brachten die amöboiden Bewegungen der meisten Blutkörperchen in kurzer Zeit zum Stillstand. Wird die Froschzunge mit dieser Lösung bespült, so erweitern sich andauernd die Arterien, der Blutstrom wird in Venen und Capillaren beschleunigt, in Folge davon die Randstellung weisser Blutkörperchen ganz oder theilweise aufgehoben und die Auswanderung vermindert. Gefässverengerung hat Z. nicht beobachtet.

Reine 1 bis 3 % Atropinlösungen ohne Kochsalz üben auf das Protoplasma eine quellende Wirkung aus. Diese fällt bei Zusatz von Kochsalz fort, es bleibt nur die Hemmung der amöboiden Bewegungen als eigentliche Wirkung des schwefelsauren Atropins. — Schoen.]

Pflüger (17) stellte mit Hyoscyamin, welches nach der Dammer'schen Vorschrift von Stierlin dargestellt war, sorgfältige Versuche an Augen von Thieren und Menschen an, ähnlich wie vor Kurzem Rosa Simonowitsch (s. Bericht f. 1874 p. 147 u. 265). Das Ergebniss war: das reine nach Dammer bereitete Hyoscyamin wirkt auf die Pupille ähnlich wie Atropin; aber es er-

weitert die Pupille rascher und anhaltender als Atropin. Dor's Beobachtung, dass bei langwierigen Formen von interstitieller und parenchymatöser Keratitis Hyoscyamin besser wirke als Atropin, hat Pflüger mehrmals bestätigen können. —

Von hohem Interesse für die oculistische Therapie ist die Entdeckung der druckvermindernden Wirkung der Calabarpräparate, des Eserins und Physostigmins. Nicht allein für die Behandlung des Glaukoms, sondern auch verschiedener Hornhauterkrankungen mit und ohne ectatische Vorgänge gewinnen diese Mittel erhöhte Bedeutung. Ausführlich wird über die hierauf bezüglichen Arbeiten von Laqueur, Weber, Lucius, Classen (18 bis 21) in dem Referate über Glaukom berichtet. —

Fronmüller (23) sah bei der Anwendung von Jaborandi unter 114 Fälleu nur 5mal Schweiss, 3mal auch Speichelabsonderung ausbleiben. 42mal kamen Sehstörungen vor, 46mal Thränenlaufen, einigemal Mydriasis, häufiger Myosis, oft Uebelkeit und Erbrechen. Unter den therapeutischen Erfolgen bei verschiedenen Krankheiten erwähnt Fr. auch der bei katarrhalischen Affectionen der Oonjunctiva erzielten. Pilocarpin (23a) lieferte die gleichen Resultate. —

Die therapeutischen Erfolge, welche A. Weber (24) mit Pilocarpinum muriaticum erzielte, sind schon im vorigen Berichte pag. 133 erwähnt. —

Craig (25) ist der Meinung, dass die Sehstörung (Accommodationskrampf), welche von Verschiedenen nach Darreichung von Jaborandi beobachtet ist, lediglich den in Wasser löslichen Bestandtheilen der Drogue eigen ist; denn nach Darreichung eines filtrirten Infusum habe er nie dergleichen beobachtet. —

(Hofmann u. Schwalbe, Jahresbericht.)

Schoeler (Klinischer Bericht p. 48) rühmt die Erfolge von Jaborandi bei Iritis, chronischer wie acuter Chorioiditis, progressiver Myopie, Neuritis, Amblyopieen mit centralem Scotom, Amblyopia potatoris, und vorzugsweise bei Processen auf luëtischer Grundlage. Auch bei Scleritis, bei acuter Conjunctivitis und bei rheumatischen Paresen wurde guter Erfolg erzielt. Schoeler wendete das Infus oder Syrupus Jaborandi an. Sehr selten trat Uebelkeit ein, einmal blieb der Schweiss aus. —

[Watson (28) empfiehlt die schnell eingeleitete Mercurialisation (Einreibungen äusserlich, Calomel mit Opium innerlich) bis zur Salivation in Fällen von Hypopyon nach traumatischer Iritis; rührt aber der Eitererguss von einer suppurativen Keratitis her, so ist ein tonisches Verfahren angezeigt.

Auch gegen traumatische Blutergüsse in den Glaskörper ist das Quecksilber indicirt. — Schmidt-Rimpler.]

Copahu soll nach M. Hall (30), einem Chirurgen der englisch-indischen Armee, bei einer Ophthalmie mit Hypopyon Heilung bewirkt haben. Auch Macnamara lobt dies Mittel gegen »Iritis und andere entzündliche Augenleiden«. —

[Boucheron (35) hat ein recht gutes Buch über die Elektrotherapie der Augenkrankheiten publicirt, welches mit ziemlicher Vollständigkeit die bis jetzt bekannten Thatsachen auf diesem Gebiete sammelt und bespricht, und zugleich eine grössere Anzahl neuer Beobachtungen (von Giraud-Teulon, Cusco, Trélat, Lefort, vom Verf. selbst u. A.) bringt. Im ersten Theile bespricht Verf. die physiologischen Wirkungen des Stromes auf das Auge und seine Adnexa, das Elektrisiren der Retina und N. opticus, des Halssympathicus und des Trigeminus etc. und erörtert die daraus zu ziehenden theoretischen und elektrotherapeutischen Folgerungen.

Im zweiten, speciellen Theile bespricht Verf. die therapeutische Anwendung der Elektricität zuerst bei den Affectionen der motorischen Nerven und der Muskeln des Auges in sehr ausführlicher Weise, stellt die in der Litteratur vorhandenen Beobachtungen zusammen. Die Lähmungen, die musculäre Asthenopie, die Krämpfe der Augenmuskeln werden erörtert, die verschiedenen Behandlungsmethoden besprochen. Dann folgt ein ausführliches Kapitel über die Glaskörpertrübungen, ihre Ursachen und ihre Beseitigung, ebenfalls durch zahlreiche Beobachtungen erläutert. (Die Behandlung dabei hauptsächlich nach der Methode von Lefort, mit schwachen, permanenten Strömen von 1 bis 2 Trouvé'schen Elementen; eine Methode, die auch bei allen übrigen Erkrankungsformen am Auge mit Nutzen angewendet wird.) Es folgen dann Mittheilungen über Amblyopieen ohne nachweisbare Läsion und schliesslich ein Kapitel über Neuritis optica und Atrophie der Sehnerven, in welchem ebenfalls einige durch die galvanische Behandlung gebesserte Fälle mitgetheilt werden. Den Schluss bildet ein Kapitel über die möglichen Gefahren beim Elektrisiren des Auges.

Das Buch ist gut geschrieben und verdient von Jedem, der sich für die Anwendung der Elektrotherapie in der Augenheilkunde interessirt, gelesen zu werden. —

Smith (36) empfiehlt zur galvanischen Behandlung des Trachoms eine besondere Methode, bei welcher beide Pole zu gleicher Zeit auf die Conjunctiva applicirt werden.

Ein Platindraht (Anode) und ein Kupferdraht (Kathode) werden isolirt und mit einander so verbunden, dass ihre freien Enden parallel und in Entfernung von 1—2 Linien etwa so weit frei hervorstehen, als die Länge der Augenlider beträgt. Man biegt diese Enden nach der Form der Lider und führt dann das Instrument, in Verbindung mit 2 Elementen, langsam über die erkrankte Oberfläche, indem man es an den am meisten afficirten Stellen länger verweilen lässt, es in die longitudinalen Furchen einsenkt, so dass es die Schleimhautduplicaturen zwischen sich fasst, oder man führt einen Pol hinter die Plica semilunaris, während der andere die vordere Fläche derselben berührt. Es tritt Gasentwicklung und Schleimhautschwellung ein, beides aber schwindet bald, der Schmerz ist unbedeutend. $^1/_2$—1 Minute genügen für jede Palpebra. Diese Methode ist besonders wirksam, wenn das Uebel in beginnender Rückbildung begriffen ist. —

Unter den Entzündungsformen, welche Weisflog (37) durch die Faradisation in günstiger Weise zu beeinflussen behauptet, befindet sich auch die einfache Iritis mit Neigung zu Synechien, und das Hypopyon. Er führt zwei Beispiele für diese günstige Wirkung an. —

Neftel (38) fasst die Resultate seiner bis in die neueste Zeit fortgesetzten Beobachtungen über elektrolytische Behandlung bösartiger Tumoren dahin zusammen: Die bösartigsten Neubilduugen (Carcinom etc.) können in einem gewissen Stadium ihrer Entwickelung radical geheilt werden durch Electrolysis, wenn dieselbe nach bestimmten Methoden angewendet wird. — Erb.]

[Galezowski (42) hat in einer Reihe von Lidoperationen als lokales Anästheticum die Kälte angewandt. Es wird zu dem Zweck ein Gemisch aus Eis und Salz in einen Mousselinesack gethan und dieser einige Augenblicke auf die Lider gelegt. Auch bei einer Staphylomoperation und einer Enucleation wandte G. das Verfahren mit Erfolg an. Der Richardson'sche Aether-Zerstäuber empfiehlt sich nicht, da die Flüssigkeit den Bulbus berühren und reizen kann. — Schmidt-Rimpler.]

Ueber Emmert's (43) Versuche mit Crotonchloralhydrat ist schon im vorigen Jahre (pag. 204) berichtet worden. Die vorliegende Arbeit ist ausführlicher als die frühere und stellt alle literarischen Angaben über das neue Hypnoticum oder Anästheticum zusammen. O. Liebreich sieht den Nutzen des Mittels, das jetzt Butylchloral genannt wird, darin, dass es vor der Hypnose die Sensibilität herabsetzt. Emmert's Versuche ergaben bis auf einen

bei Iridectomie fast nur negative Resultate; er sah nach Dosen bis zu 6 Gramm weder Schlaf noch vollkommene Anästhesie eintreten, wohl aber und in der Mehrzahl der Fälle die Reizbarkeit des Auges etwas herabgesetzt. —

Barde (Hôpital ophth. de Genève p. 15) lobt sehr die reichliche Anwendung von Chloroform bei schweren Ophthalmieen der Kinder. Oft wendete er es 2—3 Wochen lang täglich bei Erneuerung des Verbandes an, insbesondere um die erforderliche energische Atropinbehandlung durchführen zu können. Der Verlauf gestaltete sich dabei sehr viel günstiger als sonst und Nachtheile wurden nie davon bemerkt. —

[Keyser (44) empfiehlt seine Anästhesirungsmethode, welche Bonwill bei Zahnoperationen anwandte, auch für kleine Augenoperationen, Eröffnung eines Hordeolums, Schlitzen eines Thränenkanälchens u. s. w. Der Patient soll rasche und tiefe Inspirationen gewöhnlicher Luft während einiger Sekunden oder Minuten machen. Es trete dann eine allerdings nur kurz dauernde Gefühllosigkeit der Haut gegen Kneifen, Nadelstiche u. s. w. ein, die für kleine Operationen genüge. —

Jones (45) wendet auch bei Staaroperationen Anästhesie an. Er giebt im Allgemeinen dem Aether den Vorzug. Bei Kindern sei Chloroform ungefährlich. Die Schrift enthält eine Zusammenstellung darüber, welche Anästhetica in 42 englischen Spitälern gebraucht werden. (Am Häufigsten Chloroform, dann Aether, eine Mischung: Alkohol 1, Chloroform 2, Aether 3 Theile, auch Stickoxydul und Methylenbichlorid.) —

Hodges (46) meint, dass bei Enucleationen des Bulbus während der Narkose, öfter Syncope durch die Durchschneidung des Sehnerven, als Reflexerscheinung, veranlasst werde.

Snell (47) tritt dieser Ansicht bei. Morris (48) und Bell Taylor (49) bestreiten dieselbe. —

Taylor (50) berichtet über einen Fall von Syncope bei einer Exstirpatio bulbi. Es wurde Methylenbichlorid zur Narkose angewandt. Niedrige Lagerung des Kopfes, künstliche Respiration und Vorziehen der Zunge beseitigte die Gefahr. —

Mathewson (51) giebt die Details eines in Folge von Aetherisation vorgekommenen Todesfalles im Brooklyn Eye and Ear Infirmary, wo 15 Minuten nach der Operation (Iridectomie) ein apoplektischer Anfall auftrat und in 37 Stunden dem Leben der sonst gesund gewesenen 48jährigen Patientin ein Ende machte. Die Sec-

tion ergab grössere und kleinere Blutextravasate im Gehirn und einen atheromatösen Zustand der Gefässe an der Basis des Gehirns. —

Hunt (52) sah Chloroformsyncope bei einem 7jährigen Mädchen, (Schieloperation) nach Anwendung der zweiten halben Drachme eintretend, durch Lüften des Kinnes beseitigt. —

Morton (53). Nach vollendeter Excisio bulbi, unter Anwendung von Aether, trat extremer Pallor und Aufhören der Herzthätigkeit ein, jedoch war der Ausgang günstig. —

Magnus (56) spricht über die Augenoperationen der früheren Jahrhunderte. Bis Daviel wurden Augenoperationen fast nur von herumziehenden Charlatanen ausgeführt. Der bekannteste davon ist Taylor. — Schoen.]

[Aus dem Operationsbericht von Sautarnecchi (59) ist der gute Erfolg der Inoculation in acht Fällen von hartnäckigem Pannus hervorzuheben. —

Gotti (60) berichtet über die in der Klinik des Prof. Magni üblichen Operationsverfahren. Es sind die gebräuchlichen, hie und da mit kleinen Modificationen. Die Staare extrahirt Magni mit dem Lappenschnitt nach unten ohne Iridectomie; er benutzt dazu ein besonders construirtes Messer, das dem Beer'schen ähnlich aber kleiner ist und eine leicht convexe Schneide hat. Gegen Trichiasis und Entropium wird mittelst des Galvanocauters eine horizontale Brandwunde, 2—3 Mm. oberhalb des Lidrandes, angelegt. — Schmidt-Rimpler.]

Zu künstlicher Beleuchtung bei Augenoperationen bedient sich Taylor (61) einer mit Wasser gefüllten Glaskugel. Dieselbe liefert ein sehr helles Licht von genügender Ausbreitung. —

[Gayet (62) hat 93 Fälle von Staarextractionen, Linearschnitt nach oben, ohne Verband behandelt und keine schlechteren Resultate erhalten als bei Anwendung eines Verbandes. Bei einfachen senilen Staaren war die Heilung nach 10 Tagen vollendet. —

Vidor (68) berichtet über 3 Fälle von Hydrophthalmos und 3 von staphylomatös entarteten Augen, bei welchen er durch Einlegung eines Fadens durch die Sclera nach v. Graefe's Methode Atrophie herbeiführte und einen guten Stumpf erhielt. In einem Falle blieb der Faden 7 Wochen liegen. Bei staphylomatösen Augen sei der Erfolg günstiger als der durch die Beer'sche Staphylomoperation erreichte. — Schoen.]

[Mollière (70) hält die Enucleation auch im Stadium der Panophthalmie für angezeigt, besonders wenn letztere in Folge von Traumen, Cataractoperationen etc. entstanden ist. Die bekannten

Fälle von letalem Ausgange seien nicht der Operation, sondern der Neigung dieser Entzündung zu cerebraler Phlebitis überhaupt zuzuschreiben. — Schmidt-Rimpler.]

Um das Herausgleiten des Fadens aus der Nadel zu verhüten, giebt Martin (72) ein Verfahren an, das bei plastischen Operationen, namentlich am Auge, die besten Dienste leistet. Nachdem man etwa 10 Cm. von dem Faden durch das Nadelöhr eingeführt hat, sticht man die Spitze der Nadel durch das lange Ende des Fadens an zwei Stellen hindurch, nämlich 1) um die Länge der Nadel von dieser entfernt und 2) 1 Cm. weiter. Dann fasst man die Nadelspitze und zieht am langen Ende des Fadens in der Richtung nach dem Oehr zu und über dies hinüber. Dadurch wird eine Verschlingung ohne Verdickung des Fadens gebildet, welche das Ausfädeln unmöglich macht. —

Quaglino (73) liess zur bequemeren und schmerzloseren Ausführung von Scarificationen bei Conjunctivalgranulationen einen aus mehreren (4—5) Klingen bestehenden Scarifcator ausführen und lobt dessen Wirkung. —

Coppez (75) bedient sich eines Blepharostaten, dessen eine bewegliche Branche mit einfacher Reibung längs einer Stange gleitet, so dass durch Fingerdruck die beiden Branchen einander genähert und entfernt werden können. Das Instrument ist für beide Augen geeignet. Liebreich (Ibidem T. 16 p. 112) erklärt dasselbe für identisch mit einem, das er ein Jahr früher beschrieben hat. —

Adler (76) beschreibt unter dem Namen Concheurynter einen Apparat zur Stillung von Blutungen aus der Orbita nach Enucleation und Exenteratio orbitae. Derselbe besteht aus einer dünnwandigen Kautschukblase von kegelförmiger Gestalt mit Einspritzrohr und Hahn. Die Blase wird zusammengedrückt eingeführt und dann kaltes Wasser eingespritzt. Später hat A. noch ein Abflussrohr hinzugefügt, um, ohne den Apparat zu entfernen, Eiswasser längere Zeit hindurchströmen lassen zu können.

Gewisse üble Folgen, welche die Charpietamponade der Orbita zuweilen haben kann, sollen durch den Concheurynter vermieden, jede Blutung leicht gestillt, Nachblutung verhütet werden. Auch wird das Anlegen der Conjunctiva an den Orbitalinhalt gefördert und dadurch eine bessere Vernarbung bewirkt und das Tragen des künstlichen Auges erleichtert.

Pathologie und Therapie der Augenkrankheiten.

Specieller Theil.

Krankheiten der Conjunctiva.

Referent: Prof. **Hermann Schmidt-Rimpler.**

1) Guaita, La clinica oculistica di Pavia cet. p. 28—34.
2) Thomas Abel, De la valeur séméiologique de la rougeur de l'œil. Thèse pour le doctorat. Paris.
3) Critchett, G, Des affections superficielles de l'œil et de leur traitement. Ann. d'ocul. T. 76. p. 25—36.
4) Lawrence, H. Cripps, On the etiology and treatment of scrofulous ophthalmia. Med. Press and Circular. July 5 and 12. p. 23.
5) Fenner, C. S. Strumous ophthalmia. The American Practitioner. August. p. 65.
6) Marini, Delle ottalmie negli eserciti. Giorn. di med. milit. di Roma p. 521, 921, 1017.
7) —, Des ophthalmies dans les armées; études historico-antiques sur les ophthalmies granuleuses. Recueil d'Ophth. 273.
8) Cuignet, Des conjonctivites symptomatiques. Recueil d'Ophthalm. p. 1—12.
9) Magni, Francesco, Il processo flogistico considerato in alcuni tessuti dell' organo visivo. Rivista clin. di Bologna. Novbr.
10) de Smet, E., Revue de la clinique ophthalmologique. Ophthalmies conjonctivales. Journ. de méd. de Bruxelles. Mars et Mai.
11) Maier, Eine Epidemie von Bindehautentzündung in Carlsruhe. Aerztl. Mittheil. aus Baden Nr. 12.
12) Magnus, Der therapeutische Werth des Alauns für die Erkrankungen der Conjunctiva. Deutsche med. Wochenschrift Nr. 37.
13) Sous (Vaillard), Conjonctivite catarrhale. Bordeaux méd. Nr. 38. (Bekanntes).
14) Arbuckle, Traumatic catarrh of conjunctiva. British med. Journ. June 18.
15) Klein, S, Ueber die sogenannte Blennorrhoea scrophulosa. Oesterr. Jahrb. f. Paediatr. I. p. 71—98.
16) Thiry (Huart), Considérations pratiques sur les ophthalmies purulentes, du débridement de l'angle externe de la fente palpébrale pour conjurer

les dangers de ces ophthalmies. Observation. La Presse médicale. Janvier 16.
17) Bougues, J., Du traitement de la conjonctivite purulente. Thèse de Paris.
18) Dauphin, Des blennorrophthalmies aiguës simples, de leur gravité et de leur traitement. La Presse méd. Belge Nr. 43.
19) Brunhuber, A., Epidemie von Conjunctivalblennorrhoe, veranlasst durch Conjunctivitis gonorrhoica. Klin. Monatsbl. f. Augenh. pag. 44—53.
20) Schiess, Ueber die Behandlung der Blennorrhoe der Neugeborenen. Corresp.-Bl. f. Schweizer Aerzte. p. 673—677.
21) Ayres, S. C. A comparison between the results of the treatment in one hundred cases of ophthalmia neonatorum in private, and one hundred cases in hospital practice. The Cincinnati Lancet and Observer January 1, 8 pp.
22) Brandeis, Richard C., Purulent ophthalmia of infants. The Richmond and Louisville medical Journal. September. p. 224.
23) Craig, A. G., Ophthalmia neonatorum. The American Practitioner. April. p. 230.
24) Taylor, Ch. Bell, Remarks on gonorrhoical ophthalmia. Med. Times and Gaz. Vol. 52. April 1. p. 360.
25) Coupland, Sidney, Membranous ophthalmia, ulceration of corneae. bronchopneumonia. Med. Times and Gaz. Dez. 2. p. 622.
26) Barlow, Membranous ophthalmia confined to one eye. Med. Times and Gaz. Dec. 2. p. 623.
27) Jacques, Ophthalmie diphthéritique. La Presse méd. Belge. Février 6.
28) Gutierrez, Henry, De la conjonctivite granuleuse et de ses complications cornéales. Thèse pour la doctorat. Paris. (Bekanntes, unter Beifügung von Krankengeschichten.)
29) Burnett, Swan M., A note on trachoma as influenced by race. Report of the fifth internat. ophth. Congress. pag. 134—137.
30) Pierd'houy, A., L'acetato di piombo nella cura della congiuntivite granulosa. Annali di Ottalm. V. p. 54—58.
31) Gayat, De la conjonctivite granuleuse et fièvre intermittente en Algérie Lyon médical. p. 643. (G. findet keinen Zusammenhang zwischen beiden Leiden.)
32) — De la conjonctivite granuleuse, resumé de deux missions ayant eu pour objet l'étude des maladies oculaires en Algérie. Gaz. des hôp. p. 157.
33) Smith, A. C., On the treatment of trachoma by galvanization. New-York medical Journal. September. p. 252.
34) Quaglino, A., Nuovo scarifatore moltiplice della congiuntiva. Annali di Ottalm. V. p. 553—589.
35) Wolfe, J. R., On granular conjunctivitis with cataract complications. Med. Times and Gaz. Vol. 52. April 1. p. 355.
36) Savy, Cl., Contribution à l'étude des éruptions de la conjonctive, 88 pp. Thèse de Paris.
37) Fuchs, E., Herpes iris conjunctivae. Klin. Monatsbl. f. Augenh. p. 333—351.
38) Terrier, Psoriasis de la conjonctive, xérosis consécutif. Arch. gén. de méd. Janvier. p. 91—96.

39) Snell, Simeon, On a peculiar appearance of the conjunctiva in some cases of night-blindness. Lancet. Jan. 1. p. 8.
40) Dietlen, Herm., Casuistische Beiträge zur Syphilidologie des Auges. Inaug. Diss. Erlangen, Rostock. 23 pp.
41) v. Laskiewicz-Friedensfeld, A., Eigenthümliche Form und seltener Verlauf einer Bindehauterkrankung. Klin. Monatsbl. f. Augenh. p. 377—386.
42) Imre, J., Fälle von Ectasie der Lymphgefässe der Conjunctiva bulbi. (Aus der Augenklinik des Prof. W. Schulek in Budapest.) Wiener med. Wochenschr. Nr. 52.
43) Küster, Befund an den Augäpfeln und deren Adnexen in einem Falle von Argyria s. oben p. 86.
44) Pflüger, Lupus conjunctivae. Klin. Monatsbl. f. Augenh. p. 162—163.
45) Reich, M., Granuloma conjunctivae palpebrae superioris circumscriptum. Klin. Monatsbl. f. Augenheilk. p. 300—302.
46) Reich, M., Ein Dermoid der Conjunctiva des unteren Augenlides. Klin. Monatsbl. f. Augenh. p. 299—300.
47) v. Becker, F. J., 1) Amyloid-degeneration af tarsi, 2) Storcelligt sarcom, utgående från conjunctiva bulbi. Finska Läkaresällskapets Handlingar. Bd. 17. (s. Bericht f. 1875 pag. 422.)
48) Kipp, Charles, A case of subconjuntival Cysticercus. Report of the fifth internat. ophth. Congress p. 250—251.
49) Taylor, Ch. Bell, New operation for symblepharon. Med. Times and Gaz. Vol. 52 p. 183.
50) Taylor, Ch. Bell., On a new and effectual method of treating (so-called) incurable cases of symblepharon. Med. Times and Gaz. July 1. p. 4.
51) Imre, J., Transplantation der Kaninchen-Conjunctiva bei Symblepharon. Klin. Monatsbl. f. Augenh. p. 256—267.
52) Klein, S., Zur Operation des Pterygium und zur Transplantation von Schleimhaut. Allgem. Wiener medic. Ztg. Nr. 3 und 4.
53) Feuer, N., Ueber Transplantation in den menschlichen Bindehautsack. Mitthlgn. des Wiener medic. Doctoren-Kollegiums. Bd. I. Nr. 31.
54) Swanzy, On a case of transplantation of the conjunctiva of the rabbit to the human eye. Med. Press and Circular. Jan. 26.
55) Wolfe, J. R., On conjunctival transplantation from the rabbit to the human subject. Lancet. April 8. p. 526.
56) Schoeler, H., Transplantation von Kaninchenconjunctiva. Klinischer Jahresbericht. p. 32—34.

Critchett (3) beschreibt unter dem Titel »die oberflächlichen Augenaffectionen« zwei Formen von Conjunctivitis mit ihren begleitenden Hornhautaffectionen: die einfache und die catarrhalische. Zu ersterer gehören nach seiner Schilderung auch die gewöhnlich als Conj. phlyctaenulosa bezeichnete Ophthalmie und die ihr zukommenden Hornhautleiden. Er betont, dass die Therapie für die beiden Hauptklassen eine verschiedene sein müsse: für die einfache Conjunctivitis hält er irritirende Adstringentien für schädlich, Caustica für gefährlich. Bei starker Photophobie, wie sie bei phlyctänulärer Keratititis häufig ist, chloroformirte C. die kleinen Patien-

ten und sah durch 3—4malige Wiederholung des Verfahrens in Intervallen von 3—4 Tagen, neben Anwendung von Atropin etc., die günstigste Wirkung. Bei den vascularisirten Geschwüren wendet er mit grossem Erfolge kleine Setaceen von Seidenfäden in der Schläfe an. Gegen die zweite Klasse der »oberflächlichen Augenaffectionen«, die catarrhalische oder schleimig-eitrige Ophthalmie, zu der C. auch die Granulationen rechnet, sind die Adstringentien und caustischen Mittel indicirt und direct auf die Schleimhaut anzuwenden. (Ref. kann keinen besonderen Nutzen in der von Critchett gegebenen Eintheilung sehen. Vom wissenschaftlichen Standpunkte aus ist eine Einreihung so vieler gut geschiedener Krankheiten in zwei Hauptgruppen natürlich nur als ein Rückschritt zu bezeichnen. Aber auch für die gewöhnliche Praxis und Therapie ist damit nichts erreicht, im Gegentheil wird auch hier eine genaue Sonderung von Nutzen sein. Die Behandlung der phlyctänulären Ophthalmie ist gerade so verschieden von der einer einfachen Conjunctivitis, wie die der letzteren von der der schleimig-eitrigen, catarrhalischen Conjunctivitis Critchett's.) —

[Lawrence (4) vermuthet den Anfangspunkt der phlyctänulären Augenkrankheit im oberen Halsganglion des Sympathicus. In Betreff der Therapie ist die Verdauung in Ordnung zu bringen durch ein mercuriales Abführungsmittel und später gewöhnliche Abführungsmittel, bis die Ausleerungen normal werden. Eine einfache Diät mit viel Milch und wenig Fleisch ist zu empfehlen. Leberthran ist nicht für alle Fälle indicirt, vielmehr wirkt er geradezu nachtheilig bei Kindern von torpidem Habitus mit geschwollener Oberlippe und Nase und viel adipösem Gewebe. Aber die mageren Kranken mit schnellem Puls und aufgeregtem Gemüth gewinnen durch den Gebrauch von Leberthran. Lichtscheu wird gemindert durch Bromkalium innerlich, und später Chinin, um den Effect zu befestigen. Frische Luft ist vor Allem nöthig. Kalte Tropfbäder im Sommer und lauwarme Seebäder im Winter sind schätzbare Hilfsmittel. Lokal sind warme Umschläge von Mohnköpfen zu gebrauchen. Sobald die acuten Symptome vorüber sind, ist die Augendouche mit Mohnkopfwasser, anfangs warm, später lauwarm, zuletzt kalt, von grossem Nutzen. Der Blepharospasmus wird dadurch sehr vermindert. — Linimentum jodi hinter das Ohr gepinselt ist als Gegenreiz dem Zugpflaster vorzuziehen. Argentum nitricum auf der Conjunctiva ist nachtheilig, und Atropinlösung weniger nützlich zur Minderung der Reizung als die Umschläge. Bei Anämie ist Eisen innerlich indicirt. — Sollte es sich herausstellen, dass das obere Halsganglion des Sym-

pathicus eine so wichtige Stelle in der Aetiologie der phlyctänulären Ophthalmie einnimmt, wie Verf. vermuthet, so würde er erwarten, ein mächtiges therapeutisches Mittel im constanten Strom zu finden. — Einen Fall hat Verf. von diesem Standpunkt aus mit ziemlich gutem Resultate behandelt. — Swanzy.]

Fenner (5) beschreibt die Conj. phlyctaenularis vom klinischen Standpunkte und betont die Nothwendigkeit der allgemeinen Behandlung der scrophulösen Kinder. Als Hauptmittel empfiehlt er das Hydrargyrum. — R. H. Derby.]

[Marini (7) bespricht die Augenentzündungen in den Armeen, der Artikel beginnt mit einer historischen Darlegung. Im Jahre 1860 zeigten sich nach der Einigung Italiens die Augenkrankheiten in der neuen Armee sehr häufig; es wurden daher 1864 zwei besondere Lazarethe für Augenkranke zu Faenza und Forli eingerichtet, welche 1870 wieder aufgehoben wurden. 467 Kranke wurden in dieser Zeit dort behandelt, ausnahmslos Granulationen. Verf. bespricht dieselben von den verschiedensten statistischen Gesichtspunkten, worunter auch Todesfälle, welche gar nichts mit den Granulationen zu thun haben. Von den 467 wurden 67 in weniger als 100 Tagen geheilt, 115 blieben fast 200 Tage. — Es werden endlich die Bestimmungen bezüglich granulöser Augenkranker in Italien und Belgien angeführt. —]

Cuignet (8) bespricht die symptomatischen Conjunctiviten, die eine Reihe anderer Augenaffectionen (so Hordeolum, Chalazion, Trichiasis, Pterygien, Leiden der Thränenwege, Fremdkörper, Keratiten, Iriten etc.) begleiten. Der Aufsatz enthält nur Bekanntes. —

Magni (9) bespricht die verschiedenen Formen der Conjunctivitis, indem er anatomisch-physiologisch ihre Entstehung darzulegen sucht. Der Artikel enthält grösstentheils Bekanntes. —

In de Smet's (10) Bericht über die ophthalmiatrische Klinik des St. Pierre-Hospitals zu Brüssel findet sich betreffs der Conjunctival-Erkrankungen nichts Besonderes hervorzuheben; vielleicht verdient es Erwähnung, dass an Stelle der Neutralisation mit Salzwasser nach Höllenstein-Touchirung die Schleimhaut mit Süssmandelöl bestrichen wird. Gegen Granulationen wird neben Höllensteinlösungen, Kupfer etc. auch ein Augenwasser aus Tinct. jodi 1,0, Morph. acet. 0,1, Glycerin 15,0 mit Nutzen angewandt. —

In Karlsruhe, besonders durch Maier (11), wurde im Sommer 1876 eine Epidemie von Follicular-Conjunctivitis beobachtet, die über 1000 Schüler befiel. Die Krankheit verlief im

Ganzen mild, die Cornea wurde nie befallen. Heilung in 4—6 Wochen. —

Magnus (12) empfiehlt für alle catarrhalischen Entzündungen der Conjunctiva, wenn sie eine reizende Behandlung vertragen, ebenso für leichtere und mittlere Grade der Conj. granulosa den Alaunstift (krystallisirter Alaun, eventuell mit einer Feile geglättet). Die Anwendung ist sehr bequem und die geringen Schmerzen gehen nach einigen Minuten vorüber. —

S. Klein (15) giebt unter der Bezeichnung »die sogenannte Blennorrhoea scrophulosa« eine ausführliche Schilderung der Symptomatologie, Aetiologie, Diagnose etc. einer bei scrophulösen und anämischen Kindern, etwa vom 1. bis 5. Lebensjahre, ziemlich häufig vorkommenden Conjunctival-Erkrankung. Dieselbe ist sehr viel weniger gefährlich als die wirkliche Blennorrhoe und lässt die Hornhaut in der Regel unbetheiligt. (In der v. Graefe'schen Schule wird die Affection dem Schwellungs-Katarrh zugerechnet, der durchaus nicht immer epidemisch aufzutreten braucht. Ref.) Die Affection tritt genuin auf oder gesellt sich bestehenden Augenleiden bei. Therapeutisch empfiehlt K. örtlich ¼—1proc. Lapis-Lösungen und öftere Reinigung; kaltfeuchte Umschläge hält er meist für schädlich. Dabei ist die Allgemeinconstitution zu berücksichtigen. —

Aus Thiry's Klinik (16) wird ein Fall von Conj. gonorrhoica mitgetheilt, bei dem die Infection dadurch geschehen war, dass der Kranke auf Rath seiner Freunde, um ein unangenehmes Jucken im Auge zu heben, wiederholte Waschungen mit Urin vorgenommen hatte. T. rühmt bei der Behandlung dieser Krankheitsform besonders die Erweiterung der Lidspalte durch Trennen der äusseren Commissur (v. Graefe). Wie aus einer weiteren Mittheilung Dauphin's (la Presse médicale Nr. 43) hervorgeht, unterscheidet Thiry bei den Blennorrhöen, die nachweislich durch Infection mit dem Secret einer Urethritis entstanden sind, die specifischen, virulenten von den einfachen acuten. Bei ersteren ist die Cauterisation mit Lapislösung, bei letzteren Tannin am Platz. Drei Fälle einfacher Blennorrhoe werden mitgetheilt; jedoch sind die Unterschiede zwischen dieser und der virulenten Form dem Referenten nicht recht ersichtlich geworden. —

Barde (Rapport sur l'hôpital ophthalmique à Genève) sah im Jahre 1875 eine heftige Epidemie von Blennorrhoe gemischt mit Fällen croupös-diphtheritischer Conjunctivitis. Bei der Behandlung der Ophthalmie der Kinder bedient er sich oft des Chloro-

forms, nur um ungestört seine Manipulationen vornehmen zu können. —

Brunhuber (19) beobachtete auf der Freiburger Klinik das Auftreten einer kleinen Epidemie von acuter Conjunctival-Blennorrhoe. Ein an Tripper-Blennorrhoe Erkrankter steckte ca. 3 Wochen nach seiner Aufnahme einen anderen Augenkranken an; weiter wurden gleich darauf zwei Kinder von acuter Blennorrhoe befallen. Aller Wahrscheinlichkeit nach erfolgte die Infection durch einen Schwamm. Die Entzündung war sehr heftig, aber nicht diphtheritisch und verlief verhältnissmässig günstig; nur ein Auge wurde staphylomatös. Als der zuerst Erkrankte nach längerer Zeit wegen eines Recidives von Neuem aufgenommen und nach 14 Tagen entlassen worden war, wurde Tags darauf wieder ein 12jähriges Mädchen von einer heftigen Blennorrhoe, die mehrere Tage einen leicht diphtheritischen Charakter zeigte, befallen. —

Schiess (20) legt in seinem Artikel über die Behandlung der Blennorrhoe der Neugeborenen besonderes Gewicht auf die Prophylaxe. Es sollte eine obligatorische Bestimmung in die Hebammen-Ordnung aufgenommen werden, die Augen der Neugeborenen mit einer desinficirenden Flüssigkeit gründlich zu reinigen. (Nach Sch. mit $^1/_2$ % Carbolsäure- oder $^1/_{10}$ % Thymollösung. Ref. möchte Aqua Chlori für das Geeignetste halten.) Bei sehr acuter Entzündung ist im Anfang nur Kälte anzuwenden, alle Collyrien sind schädlich, ausgenommen etwa Atropin bei Hornhautaffectionen. Erst wenn die Schwellung beseitigt, wird der Lapis mitigatus benutzt. —

Ayres (21) hebt mit Recht hervor, wie viele Augen durch Ophthalmia neonatorum in Folge von Vernachlässigung zu Grunde gehen oder geschädigt werden, die bei entsprechender Behandlung sicher geheilt wären. Als Beweis stellt er 100 Fälle, die im Cincinnati-Hospital von Anfang an behandelt wurden, 100 anderen gegenüber, die aus der Privatpraxis kamen. Von letzteren waren nur 58 frei von Hornhautaffectionen, 6 waren auf beiden Augen, 5 auf einem erblindet. Von ersteren bekam kein einziger eine Hornhautaffection und alle heilten mit gutem Sehvermögen. A. empfiehlt, das Gesicht und die Augen der Neugeborenen immer zuerst zu waschen, ehe der übrige Körper in das Wasser kommt. Die Behandlung war die übliche: Reinlichkeit, Umschläge, verschieden starke Lapislösungen. —

Nettleship (Pathological and Clinical Notes) untersuchte ein wegen Cornealstaphylom, das sich nach Blennorrhoea neonatorum gebildet hatte, enucleirtes Auge und fand eine Schwellung

der Papille (Neuritis), die mikroskopisch Exsudate und varicöse Ausdehnung der Nervenfasern zeigte. Der betreffende Patient war 3 Monate alt. N. meint, dass bei Blennorrhoea neonatorum durch Fortkriechen des Processes auf das Orbitalgewebe — ähnlich wie beim Erysipel — u. s. w. eine Neuritis zu Stande käme. —

Hirschberg giebt in seinen Beiträgen zur praktischen Augenheilkunde Mittheilung einiger interessanter Beobachtungen, die er unter den 200 Fällen von Blennorrhoea neonatorum, welche er in 6 Jahren behandelte, gemacht hat. Der Beginn der Erkrankung war am häufigsten im December, am seltensten im Februar. 55 Fälle zeigten bereits bei der ersten Untersuchung Hornhautaffectionen, davon waren 6 Augen schon gänzlich verloren. 2mal sah H. nach geheilter Blennorrhoe bei marastischen Kindern Kerato-Malacie. — Ein ungewöhnlich frühes Auftreten der Affection zeigte ein erst 12 Stunden alter Knabe, der mit Blennorrhoe, Lidschwellung und beiderseits getrübter Hornhaut zur Klinik gebracht wurde. Doch musste ein traumatischer Einfluss als Complication trotz mangelnder Anamnese zugelassen werden. Die Geburt des Kindes soll leicht, der Blasensprung aber schon 3 Tage vorher erfolgt sein. — Von Diphtheritis conjunctivae hat A. in den letzten 3 Jahren nur 5 Fälle gesehen: über drei (zwei 2jährige Knaben und einen 24jährigen Mann betreffend) wird ausführlicher berichtet. Wie die Krankengeschichten ergeben, wurden zweimal warme Cataplasmen und einmal Eiscompressen angewandt. —

In Lewin's vorläufiger Mittheilung über das Erythema exsudativum (Berliner klin. Wochenschrift Nr. 23. 1876) findet sich folgende Bemerkung: »Ich behalte mir vor, in ausführlicher Weise später Anhaltspunkte dafür zu liefern, dass auch die sogenannte gonorrhoische Ophthalmie wohl nicht immer durch Contact des Trippersecretes mit der Bindehaut des Auges bewirkt wird, sondern ebenfalls, wie die erwähnte gonorrhoische Arthritis, sich in einen Connex mit der vasomotorischen Reflex-Neurose bringen lässt; ich will nur darauf hindeuten, dass mehrere der an Erythema exsudativum Erkrankten von einer mehr oder minder stark ausgesprochenen Ophthalmie befallen waren«. —

Coupland (25) beobachtete bei einem 11 Monate alten Kinde, dessen Bruder, als er drei Wochen alt war, beide Augen an einer nach Aussage der Mutter gleichartigen Krankheit verloren hatte, eine Diphtheritis palpebralis; die Conj. bulbi war geröthet, blieb aber frei von Membranen. Nach einigen Tagen wurden auch die Hornhäute ulcerirt und es kam beiderseitig zur Staphylombildung.

Das Kind ging schliesslich an einer Broncho-Pneumonie zu Grunde. Im Larynx und Pharynx fanden sich keine Membranen. —

In dem Falle von Barlow (26) traten nach einer Entzündung der Meibom'schen Drüsen mit starker Schwellung der Lidhaut bei einem 7jährigen Kinde membranartige Beschläge der Conjunctiva auf, die sich von der nicht blutenden Oberfläche leicht abziehen liessen. Dabei bestand etwas Chemosis. In drei Wochen erfolgte die Heilung ohne Hornhautaffection. Das Uebel blieb einseitig. —

Jacques (27) berichtet aus der Thiry'schen Klinik in Brüssel einen Fall von Diphtherie der Conjunctiva. Ein junger Mann wird am 22. December von einem Tripper, am 24. von einer acuten Blennorhoe des rechten Auges befallen. Sofortige Lidspaltung und ausgiebiges Touchiren mit 10procentiger Höllensteinlösung. Irrigation mit Bleiwasser etc. Am nächsten Tage Besserung, bald darauf aber wieder Verschlechterung und Ergriffenwerden des mit einem Schutzverbande versehenen linken Auges. Dieselbe Behandlung. Am 5ten Tage schliesslich beiderseits croupös-diphtheritische Infiltration. Beide Hornhäute erleiden ausgedehnte Substanzverluste. —

A. Pierd'houy (30) empfiehlt wieder die Behandlung der Granulationen mit feingepulvertem essigsaurem Bleioxyd, wie sie vor Jahren in Belgien üblich war. Sie heile die Affection viel schneller als andere Mittel und empfehle sich besonders, wenn die Kranken nicht täglich zum Arzte kommen können. Alle 4—5 Tage sei das Pulver auf die abgetrocknete Schleimhaut aufzupinseln. —

[Smith (33) empfiehlt locale Behandlung des Trachoma mittelst des galvanischen Stroms. Der Verfasser führt keine Fälle an; er behauptet nur, dass diese Behandlungsweise besonders von Nutzen ist, wo die Krankheit schon auf dem Wege der Besserung ist. Die Art und Weise der Application ist folgende: Smith hat ein Instrument aus einem kupfernen und einem Platinum-Draht mit Gummi überzogen bestehend. Die zwei freien Enden dieser Drähte sind etwa von der Länge des umgekehrten Lides, sind parallel und zwei Linien von einander entfernt. — R. H. Derby.]

Quaglino (34) rühmt die wiederholten und mehrfachen Scarificationen der dickeren Gewebswucherungen in der Conj. granulosa und hat zu dem Zweck einen Scarificateur construirt, der dem halbmondförmigen Desmarres' ähnlich ist, aber 4—5 Schneiden hat. —

Wolfe (35) betrachtet die granuläre Conjunctivi-

tis als eine Steigerung der catarrhalischen: beide sind gleichsam als ein traumatisches Erysipel der Bindehaut aufzufassen, das durch kleine Staubpartikel veranlasst wird.

Im ersten Stadium hält er daher warme Umschläge, welche durch die Vermehrung der Absonderung zur Entfernung der Fremdkörper beitragen, für empfehlenswerth. Sind aber die Granulationen stärker ausgeprägt und entwickelt, so wendet er folgendes Verfahren an. Die Lider werden ectropionirt und tiefe Incisionen in die Granulationen gemacht, deren Inhalt man durch Drücken mit der Hand auszupressen versucht. Alsdann wird Atropin eingeträufelt und 3mal täglich mit einer Boraxlösung das Auge gewaschen. Die Incisionen sind nöthigenfalls in 14 Tagen bis 3 Wochen wiederholt. In der Zwischenzeit werden die Lider alle 2 Tage mit ihrer ectropionirten Conjunctivalfläche an einander gerieben, um zurückgebliebene Granulationsdeposita auszuquetschen. Diesem Manöver folgt dann jedesmal eine Bepinselung mit Tanninsyrup (Acid. tannic. 2 Drachm., Syrup. simpl. 1 Unz.). Drei schwere Fälle, in denen später theils Cataractoperationen, theils die Iridectomie mit Erfolg gemacht werden konnten, illustriren das Verfahren. —

Savy (36) schildert in seiner Dissertation die Eruptionen auf der Conjunctiva, die in Verbindung mit Hautausschlägen, seien es febrile (Masern, Scharlach, Pocken) oder chronische, aufzutreten pflegen. Neben Recapitulation schon veröffentlichter Beobachtungen werden einige neue Krankengeschichten gegeben. So zwei Fälle von Papelbildung bei nicht-specifischem papulösem Hautausschlag, zwei weitere bei syphilitisch-papulösem Exanthem. Auch ein Fall von Ulcus syphiliticum in der Uebergangsfalte der Conjunctiva wird berichtet. Hier schien die Infection so stattgefunden zu haben, dass dem Patienten, einem Arzte, von einer Syphilitischen beim Touchiren des Rachens Schleim ins Auge gehustet wurde. Sechs Wochen später hatte er Schmerz und Injection der Conjunctiva bemerkt. Zur Zeit der Beobachtung bestand bereits ein Exanthema papulosum. —

Fuchs (37) beobachtete in der Arlt'schen Klinik bei einem 57jährigen Manne eine eigenthümliche Form von Conjunctival-Erkrankung, die er als Herpes iris conjunctivae beschreibt. Die Conjunctiva beider Augen war fast in ihrer ganzen Ausdehnung mit einer dünnen, grauweissen, ziemlich fest anhaftenden Membran bedeckt, die einer Croupmembran glich und eine Dicke von 0,5 Mm. hatte. Zog man sie ab, so blutete die Schleimhaut darunter; nach 12 Stunden war die Membran regenerirt. Conjunctiva bulbi und

Bulbus blieben normal; die Secretion war schleimig-eitrig. Die Heilung erfolgte so, dass rothe, ihres Epithels grösstentheils beraubte Flecken auftraten und sich vergrössernd an ihren Rändern die Croupmembran gleichsam durch Einschmelzung zerstörten. Nach ca. drei Wochen war die Krankheit bis auf eine leichte Conjunctival-Hyperämie, die auch bald schwand, gehoben. Gleichzeitig mit dem Augenleiden wurden ähnliche Membranbildungen auf der Mundschleimhaut und Zunge beobachtet; sie gingen jedoch nicht auf die Rachenschleimhaut über. Auch sie schwanden in ähnlicher Weise wie die der Conjunctiva, doch langsamer. Sieben Tage nach der Augenerkrankung hatte sich auf der linken Hohlhand ein Herpes iris gebildet und dies gab die Veranlassung, obige Conjunctival-Affection als Herpes iris conjunctivae aufzufassen, zumal sie sich von der gewöhnlichen Conj. crouposa, mit der sie Aehnlichkeit hat, durch das Fehlen eines intensiveren Conjunctivalkatarrhs und einer auch nach Abstossung der Membranen länger fortdauernden Entzündung unterscheidet. Weiter befällt die Conj. crouposa nur Kinder. — Die mikroskopische Untersuchung der gehärteten und mit Gold behandelten Conjunctival-Membranen zeigte eine mehrfache Schichtung: in den untersten Lagen finden sich reichliche Epithelzellen, von einem durch Gerinnung der Exsudatflüssigkeit entstandenen Netzwerk umgeben. Später treten Rundzellen auf, in den obersten Schichten werden auch diese seltener — Epithelzellen fehlen hier ganz — und das lamellöse Gerüst bildet die Hauptmasse. Coccus und Coccusketten sind in verschiedener Menge vorhanden. —

Terrier (38) sah bei einer 64jährigen früher gesunden Frau eine doppelseitige Xerosis conjunctivae et corneae mit Symblepharon und Entropium. Als die Affection vor drei Jahren am linken Auge begann, stellte sich gleichzeitig an Knieen und Ellbogen Psoriasis-Ausschlag ein. Wie es scheint, haben nie Granulationen an der Conjunctiva bestanden: der desolate Ausgang des Processes dürfte demnach auf eine Art Psoriasis der Augenschleimhaut zu schieben sein. —

[Simeon Snell (39) beschreibt »ein besonderes Aussehen der Conjunctiva in manchen Fällen von Nachtblindheit«. Es fand sich in der Conjunctiva bulbi zu beiden Seiten der Cornea oder nur an der temporalen Seite derselben ein graulicher glänzender Fleck, welcher aus kleinen Bläschen bestand, die sich frei mit der Conjunctiva bewegten, durch Druck verstrichen werden konnten, jedoch nach einigen Stunden wiederkehrten; das Epithel schien nicht verdickt. Diese Veränderung kam und ver-

schwand zugleich mit der Hemeralopie. Der Augengrund zeigte nichts Abnormes, höchstens in einzelnen Fällen leichte Verschleierung der Gefässe; die Pupille war meist etwas erweitert. Nur Kinder wurden befallen, meist gesunde und gut genährte, bei denen eine Ursache der Erkrankung nicht zu entdecken war; es besteht Neigung zu Recidiven. Seit Snell auf die Conjunctivalerkrankung aufmerksam geworden war, vermisste er sie nie bei dieser Form von einfacher Hemeralopie. Er ist der Meinung, dass die Veränderung noch nicht beschrieben ist und von den von Bitot und Soelberg Wells beschriebenen Affectionen verschieden ist. Mehrere Fälle werden mitgetheilt, darunter 5 Geschwister von 3 bis 10 Jahren, welche gleichzeitig erkrankt waren. — Nagel.]

Dietlen (40) theilt in seiner Dissertation eine Beobachtung von syphilitischem Primäraffect der Conjunctiva aus Michel's Praxis mit. Ein 40jähriger Arzt bemerkte zuerst am 2. November 1875 auf dem linken Auge eine auffallende Röthung und Schwellung der Conj. sclerae mit Secretion wässriger Flüssigkeit. Am 15. November fand sich eine bedeutende seröse Conjunctivalschwellung an der unteren Hälfte des Bulbus, stärkere Injection der Palpebralschleimhaut, ziemlich geringe Schwellung der Lider und vermehrte Thränensecretion. Am 29. hatte sich die Chemosis, die eine eigenthümlich weissröthliche Färbung zeigte, noch vergrössert, auch die obere Hälfte des Bulbus war ergriffen. Der untere Tarsus war vergrössert, fühlte sich derb an. Am äusseren Orbitalrande eine erbsengrosse, schmerzlose Geschwulst unter der Haut. Auf der linken Parotis eine geschwollene, bohnengrosse Lymphdrüse. Im Hinblick auf die Erscheinungen einer Tarsitis wurde Verdacht auf Lues rege und die Annahme eines syphilitischen Primäraffectes durch eine immer mehr hervortretende Härte in der äusseren Hälfte der unteren Uebergangsfalte begünstigt. Die betreffende Stelle verfärbte sich schmutzigweiss; der Tarsus zeigte zunehmende Schwellung. Am 4. December brach dann auch Roseola aus. Patient wusste von keiner Gelegenheit zu einer Infection, bis sein Tagebuch ergab, dass er am 4. November, zwei Tage nach der Erkrankung des linken Anges, ein mit syphilitischen Condylomen behaftetes Frauenzimmer untersucht hatte. Unter einer Inunctionskur mit anschliessender Jodkalibehandlung und lokaler Application von mit Empl. ciner. bestrichenen Leinwandstreifen gingen die Erscheinungen schnell zurück; der Tarsus schwoll ab, die Chemosis schwand. An der harten Stelle der Uebergangsfalte trat eine weissliche, an Narbengewebe erinnernde Verfärbung auf; die sclerotische Verdichtung war noch nach Monaten zu fühlen. —

v. Laskiewicz-Friedensfeld (41) beschreibt eine eigenthümliche Form von Bindehauterkrankung. Es scheint, als wenn es sich ursprünglich um eine granulöse Ophthalmie gehandelt hätte, die durch ungünstige äussere Einflüsse zu einer kolossalen, einer Neubildung ähnlichen Wucherung des Conjunctivalgewebes, einer Hypertrophie des Tarsus und chronischer Dermatitis der Lider und ihrer Umgebung führte. Die rothen körnigen Excrescenzen wurden mehrere Male radical entfernt, so dass es schliesslich zu Verwachsungen zwischen Conj. bulbi und palpebralis kam. Die mikroskopische Untersuchung ergab in der Geschwulstmasse die Elemente des gemischten Trachoms. Auch Riesenzellen wurden gesehen. Auffällig ist, dass bei dem 32jährigen Patienten nur das linke Auge erkrankte, das rechte blieb normal. —

Pflüger (44) beobachtete bei einem 20jährigen Dienstmädchen eine primäre lupöse Wucherung an der Conjunctiva des linken oberen Lides, die seit einem halben Jahre bestand und bereits zu einer partiellen Zerstörung des Lidrandes geführt hatte. Durch Punctionen mit dem Wecker'schen Tätowirinstrument und folgendem Touchiren mit Lapis wurde der Process geheilt. Hinter dem Ohre fand sich ebenfalls ein lupöses Ulcus; doch soll dies erst nach dem Auftreten der Augenaffection entstanden sein. —

Reich (45) exstirpirte bei einem Soldaten ein Granulom der Conjunctiva des oberen Augenlides. Dasselbe bildete eine grosse, rothe Geschwulst von glänzender, feinhöckeriger Oberfläche, deren grösste Ausdehnung (1,5 Cm.) in der Richtung der Lidspalte lag. Die Breite des der Tarsalpartie aufsitzenden Tumors betrug fast 1 Cm., seine Dicke ungefähr 4 Mm. —

Reich (46) fand in der Schleimhaut des unteren Lides eines Soldaten ein Dermoid von 1 Cm. Länge und 4,5 Mm. Breite eingelagert, das sich in Continuität mit der Karunkel befand und an allen Seiten von normaler Conjunctiva umgeben war. —

Taylor (49) operirt jetzt schwerere Formen von Symblepharon in folgender Weise. Nach sorgfältiger Trennung der Verwachsungen wird ein entsprechend langer horizontal verlaufender Lappen aus der Haut des afficirten Lides geschnitten und zwar so, dass er an der Nasenseite ungetrennt und mit der Umgebung in Verbindung bleibt. Hier wird nach Zurückschlagung des lospräparirten Lappens durch Orbicularis, Tarsus und Conjunctiva ein vertikaler Schnitt geführt. Durch die entstandene Oeffnung zieht man alsdann den Hautlappen in den Bindehautsack hinein und legt ihn mit seiner wunden Fläche auf die Palpebral-Wundfläche des Symble-

pharon. Die Befestigung an die angrenzende Conjunctiva geschieht mit Nähten. Die Epidermisfläche der Haut befindet sich der Wundfläche des Bulbus gegenüber. Seine Ernährung erhält der Lappen von der durch den vertikalen Lidschnitt gezogenen Brücke her. Die äussere Hautwunde wird ebenfalls genäht. Die Haut im Conjunctivalsack soll allmählich eine schleimhautähnliche Beschaffenheit annehmen. —

Imre (51) berichtet über zwei Transplationen von Kaninchen-Schleimhaut, die wegen Symblepharon anterius bei derselben Patientin vorgenommen wurden. Nach der ersten Operation, bei der die Kaninchenschleimhaut den Defect nicht vollkommen gedeckt hatte, war anfänglich zum grössten Theil Anheilung erfolgt; nach 10 Tagen aber erhob sich der Lappen in der Mitte, der äussere Rand schwoll an. Allmählich wurde die transplantirte Membran immer kleiner und schrumptte zu einer schmalen Brücke, die mit dem Messer entfernt wurde, um nochmals einen zweiten Versuch mit der Transplantation zu machen. Nachdem auch diesmal die Anheilung erfolgt war, trat nach drei Wochen wiederum eine zunehmende Schrumpfung ein, so dass als Endresultat keine Besserung zu verzeichnen war. —

v. Wecker (cf. Masselon, Clinique ophthalmologique) hat 5mal zur Heilung des Symblepharon die Transplantation, und zwar von menschlicher Conjunctiva, geübt. Der Erfolg war gleich dem mit Kaninchenschleimhaut. v. W. hebt die Nothwendigkeit hervor, den Lappen mit zahlreichen Nähten exact zu befestigen. —

Klein (52) hat ebenfalls in einem Falle zur Heilung eines Pterygium die Trausplantation von Kaninchen-Schleimhaut (aus der Nickhaut incl. Knorpel) versucht. Die Anheilung gelang, aber das nur zurückgeschlagene Pterygium wucherte wieder vom Augenwinkel her zur Cornea, über die explantirte Schleimhaut fort. K. schlägt daher die vollständige Excision des Flügelfelles für zukünftige ähnliche Versuche vor. —

Auch Feuer (53) theilt einen Fall von Transplantation von Kaninchenschleimhaut mit, der wegen der später eingetretenen Schrumpfung dem Verfasser das Verfahren wenig vortheilhaft erscheinen lässt. F. hatte einen Defect der Conj. bulbi (durch Geschwulst-Exstirpation entstanden) mit einem Lappen Kaninchenschleimhaut von 2 Cm. Höhe und 1,5 Cm. Breite gedeckt. Die Anheilung erfolgte vollständig. Aber schon in der 3. Woche trat eine Schrumpfung ein, die nach 2 Monaten zur Umwandlung der Kaninchenschleimhaut in einen erbsengrossen Knoten geführt hatte, zu dem

die straff gespannte Conjunctiva sich in strahligen Falten zog. F. empfiehlt daher entweder, wie Stellwag gethan, dickere Schleimhaut (von Lippe oder Vagina) oder, wie Arlt gethan, selbst Hautstücke zu transplantiren. —

Auch Swanzy (54) ist es gelungen, ein Stück Kaninchenschleimhaut mit Erfolg zu transplantiren.

[Bei einer Dame, welche ein künstliches Auge so lange getragen hatte, bis das Schmelzglas abgerieben war, hatte sich durch die hiedurch hervorgerufene Reizung ein narbiger Strang entwickelt. Dieser war ungefähr 1 Cm. breit und reichte von der inneren Fläche des oberen Lides zur inneren Fläche des unteren Lides an der äusseren Commissur. Das Tragen des künstlichen Auges wurde dadurch erleichtert. S. schnitt den Strang aus und bekleidete die Wundfläche am oberen Lide mit einem Lappen Kaninchen-Conjunctiva von 3 □Cm. Grösse; der Lappen wurde mit sieben Suturen befestigt. Im Laufe einer Woche war der Lappen fest angewachsen und nur mit Hilfe einer Loupe von der übrigen Schleimhaut zu unterscheiden. — Swanzy.]

Wolfe (55) stellte der British Medical Association zwei Kranke vor, denen wegen ausgedehnten Symblepharons Kaninchenschleimhaut transplantirt war. Aus der Beschreibung der Operation ist hervorzuheben, dass W. zur Bezeichnung der Grenzen des zu excidirenden Stückes Kaninchenschleimhaut vier schwarze Seidenfäden einlegt, deren Knoten gleichzeitig die nach der Ablösung sicherer erkennbare Epithelfläche angeben. Die benutzten Nadeln bleiben an den Fäden und werden später zur Annähung an die menschliche Conjunctiva verwendet; wenn nöthig, wird durch neue Ligaturen die Verbindung vervollständigt. —

[Auch Schoeler (56) verrichtete mit Erfolg die Transplantation von Kaninchenconjunctiva bei einem hochgradigen durch Verbrennung entstandenen Symblepharon. Ein Schleimhautstück von ca. 25 Mm. Länge und 10 Mm. Breite, im Zustande der Dehnung gemessen, heilt »glatt und ohne Zwischenfälle in die menschliche Bindehaut ein«. Obgleich ein zweiter Lappen nicht so günstig einheilte, war das Gesammtresultat doch das gewünschte. Sehr zahlreiche Nähte waren eingelegt und blieben bis zum achten Tage liegen. Vom dritten Tage an schimmerten röthliche Granulationen durch den weissen gespannten Lappen hindurch und verwuchsen mit demselben. — N.]

Krankheiten der Cornea.

Referent: Prof. H. Schmidt-Rimpler.

1) Hubert, Étude sur le développement de la cornée et sur les opacités congénitales de cette membrane. Thèse pour le doctorat. Paris.
2) Emmert, Emil, Ulcerirtes Leucoma corneae congenitum. Arch. f. Augen- u. Ohrenh. V. 2. p. 397.
3) Treitel, Th., Angeborenes, fast totales Hornhautstaphylom. Arch. f. Ophth. XXII. 2. p. 231.
4) Nagel, A. und Heimann, Ein pathologisches Circulationsphänomen in der Hornhaut. Centralbl. f. d. medic. Wiss. p. 225—228.
5) Guaita, La clinica oculistica di Pavia etc. pag. 35—51, pag. 27.
6) Panas, Leçons sur les kératites, précédées d'une étude sur la circulation, l'innervation et la nutrition de l'œil, et des divers moyens de traitement employés contre les ophthalmies en général, redigées par L. Busot. 180 pp. Paris, A. Delahaye.
7) Stricker, S., Weitere Untersuchungen über die Keratitis. s. oben p. 48.
8) Fuchs, Ernst, Ueber die traumatische Keratitis. s. oben p. 46.
9) Stromeyer, G., Neue Untersuchungen über die Impfkeratitis. s. oben p. 11.
10) Schmidt-Rimpler, Ueber Cornea-Impfungen mit blennorrhoischem Thränensacksecret und die Wirkung desinficirender Mittel. Sitzungsbericht der Gesellsch. z. Beförder. der ges. Naturw. zu Marburg Nr. 3. Berliner klin. Wochenschr. Nr. 51 und Tageblatt der 49. Versammlung deutscher Naturforscher und Aerzte zu Hamburg Nr. 8.
11) Frisch, A., Die Milzbrandbacterien und ihre Vegetationen in der lebenden Hornhaut. s. oben p. 50.
12) Decker, Charles, Contribution à l'étude de la kératite neuroparalytique. s. oben p. 51.
13) Feuer, N., Untersuchungen über die Ursache der Keratitis nach Trigeminusdurchschneidung. s. oben p. 51.
14) Balogh, Coloman, Sphärobacterien in der entzündeten Hornhaut. s. oben p. 51.
15) Adler, Keratitis neuroparalytica bei Herpes zoster ophthalmicus. Dritter Bericht cet. p. 22.
15) Courserant, H., Paralysie complète et douloureuse du trijumeau; troubles trophiques graves et périodiques. Gaz. hebdom. p. 518.
16) Amick, W. R., Traumatic keratitis. The Cincinnati Lancet et Observer. November. p. 985.

mieux, Traitement des taies de la cornée. Gaz. médic. de l'Algérie 2.

nquet, Note sur une blessure pénétrante de la cornée. Bull. de l'Acad. méd. Nr. 27.

svenes, Fracture de la cornée, cataracte traumatique, phénomènes ido-choroïdite. Iridectomie. Guérison. Gaz. des hôp. p. 979.

and, 1) Fistule cornéenne par séjour prolongé d'un corps étranger. Eclat d'acier séjournant cinq mois dans les lames de la cornée, sans ction inflammatoire notable. Lyon médical Nr. 39.

21) Grand, Un cas de kératite parenchymateuse. Lyon médical Nr. 39.
22) Callan, Peter A., The yellow oxide of mercury in phlyctenular keratitis. New-York med. Record. March 4.
23) Achtermann, W., Ueber Herpes corneae. Inaug.-Diss. Marburg.
24) Coppez, Zona ophthalmique. Considérations et observations nouvelles. Ann. d'ocul. T. 75. p. 33—50.
25) Piéchaud, Ad., Sur un cas de kératite parenchymateuse. Gaz. des hôp. p. 667.
26) — Nouvelle observation de kératite parenchymateuse. Gaz. des hôp. p. 1074, 1084.
27) Galezowski, De la kératite interstitielle irrégulière et de l'intervention chirurgicale. Recueil d'Ophthalm. p. 101—108.
28) Baumgarten, P., Ein Fall von sclerosirender Keratitis. Arch. f. Ophth. XXII. 2. p. 185—203.
29) Daguenet, Kératite suppurative grave des deux cornées, consécutive à la suppression des règles. Recueil d'Ophthalm. p. 193—196.
30) Hutchinson, Saemisch's operation for Hypopyon-ulcer. 2. Treatment of Onyx with Hypopyon. Lancet. Jan. 1. p. 14.
31) Solomon, Vose, Section of the cornea in certain diseases of the eye of inflammatory origin; abscess of the cornea; ophthalmitis; irido-choroiditis sympathic (?) with a note on the treatment of hypopyon by ciliary incision. Brit. med. Journ. March. 18.
32) Rothmund, Ueber Behandlung des Hornhaut-Geschwüres. 24 pp. München.
33) Tarrieux, L., Des ulcérations de la cornée, pathogénie, mode de guérison. 60 pages. Thèse de Paris.
34) Critchett, Anderson, On inoculation. Medical Examiner, Decbr. 21. Ann. d'Ocul. 77. p. 43.
35) Knapp, H., Doppelseitige einfache Iridectomie mit Ausgang in Hornhautvereiterung. Arch. f. Augen- und Ohrenh. V. 1. p. 207—209.
36) Solomon, James Vose, Case of pannus of the cornea treated by free incision of that membrane. Lancet. Decbr. 30. p. 922.
37) Dhanens, Benoni, Trois cas de pannus rebelle; traitement: inoculations blennorrhagique: cautérisation de la cornée etc. Guérison. Annal. de la Soc. de méd. d'Anvers. Janvier et Février.
38) Morton, A. Stanford, Two cases of pannus treated by inoculation. A peculiar form of interstitial Keratitis in secondary syphilis. Ophth. Hosp. Rep. IX. p. 50—53.
39) Watson, Sp., On the use of mercury in traumatic inflammations of the eye. Med. Times and Gaz. 52. p. 412.
40) Landesberg, M., Zur Kenntniss der Keratitis bullosa. Arch. f. Augen- u. Ohrenheilk. V, 2. pag. 333—365.
41) Kleinschmidt, Ueber Keratitis bullosa. Inaug.-Diss. Bonn.
41a) Schmitz, G., Fall von Keratitis bullosa. Uebersicht über die Wirksamkeit seiner Augenklinik zu Cöln im Jahre 1874—75. S. 13.
42) Coursserant, H., Observation de kératite bulleuse, erysipèle grave; albuminurie. Gaz. des hôp. p. 988.
43) Pooley, Th., Keratitis vesiculosa mit secundärem Glaucom. Archiv f. Augen- u. Ohrenheilk. V. 2. pag. 367—371.

44) Schliephake, H., Zur Kenntniss der vasomotorischen und secretorischen Neurosen des Auges. Arch. f. Augen- u. Ohrenheilh. V. 2. p. 286—303.
45) Heimann, A., Weitere Beiträge zur Kenntniss der vasomotorischen und secretorischen Neurosen des Auges. Arch. f. Augen- u. Ohrenheilk. V. 2. p. 303—310.
46) Davis, J. D., Corneal opacities. The Ohio medical and surgical Journal. June 1. p. 37. (Nichts Neues. Swanzy.)
47) Guérin, Jules, Note sur un cas d'albugo double guéri par l'abrasion ammoniacale. Acad. de méd. de Paris. 16 Août. Ann. d'ocul. 76. p. 184.
48) Brailey, Microscopical examination of an increasing corneal opacity of peculiar character. Ophth. Hosp. Rep. IX. p. 59.
49) Hock, J., Ueber Hornhauttätowirung, nebst Bemerkungen über die Aetiologie des Glaucoms. Arch. f. Augen- u. Ohrenheilk. V. 1. p. 90—101.
50) v. Reuss, A., Neue Erfahrungen über Tätowirung der Hornhaut. Klin. Monatsbl. f. Augenh. p. 139—145.
52) Holm, Otto, Ueber die therapeutische Bedeutung des Tätowirens der Hornhaut. Inaug.-Diss. Kiel. 19 pp. 1 Tafel.
53) Klein, S., Ueber Hornhauttätowirung. Mittheil. des Wiener med. Doct.-Colleg. II. p. 104.
54) Poncet, F., Anatomie pathologique du tatouage de la cornée. Progrès méd. p. 210.
55) —, Examen histologique de cornées tatouées à l'encre de Chine. Gaz. des hôpit. Nr. 28. p. 221.
56) Sous, Du ptérygion. Bordeaux médic. Nr. 44. 45.
57) Mannhardt, F., Kritisches zur Lehre vom Pterygium. Archiv f. Ophth. XXII. 1. p. 81—102.
58) Klein, S., Zur Operation des Pterygium und zur Transplantation der Schleimhaut s. oben p. 253.
59) Penfold, H., Pterygium crassum geheilt durch Ligatur und Iridectomie. Brit. med. Journ. Nr. 18.
60) Buller, F., An operation for the relief of Xerophthalmia. Ophth. Hosp. Rep. VIII. p. 421—426.
61) Noyes, Henry D., The optical error of conical cornea, and report of two cases treated by operation. Report of the fifth internat. ophth. Congress. pag. 72—80.
62) Brailey, Case of fungating tumour of the cornea protruding between the lids. Ophth. Hosp. Rep. VIII. p. 557.
63) —, Carcinoma involving the superficial layers of the cornea proper and adjacent sclerotic of a horse. No return of the growth two months after excision of the eye. Ophth. Hosp. Rep. IX. p. 74.
64) Schiess, Tumor conjunctivae et corneae. Sarkom mit Epithelwucherung. 12ter Jahresbericht. p. 29.

Emmert (2) beobachtete bei einem sechsjährigen Kinde ein angeborenes Leucom, das intensiv weiss den unteren Theil der Hornhaut einnahm und in Gestalt einer Sichel ulcerirt war. Auf Bepinselungen mit Chlorwasser und Salicylsäure-Lösungen erfolgte die Heilung. —

Treitel (3) berichtet über einen Bulbus mit angeborenem Hornhaut-Staphylom, der einem zweijährigen Kinde enucleirt war. Der Durchmesser von vorn nach hinten betrug 33 Mm., der senkrechte 25 Mm. der horizontale 26 Mm. Die Cornea war verdickt, die Sclera hingegen im vorderen Abschnitte stark reducirt. Der Hornhaut liegt die atrophische Iris dicht an, dahinter die cataractöse umfangreiche Linse. Das Corpus ciliare ist enorm gedehnt und atrophisch, Fasern und Ganglienzellen der Retina hochgradig atrophisch, die übrigen Theile vollkommen normal, Papilla optica excavirt. T. hält das Staphylom für eine Folge intrauteriner Keratitis. —

Nagel und Heimann (4) beschreiben ein eigenthümliches Circulationsphänomen in der Hornhaut, das sie in zwei Fällen beobachten konnten. In der sonst durchsichtigen Hornhaut wurde nämlich zeitweise ein Blutfleck sichtbar, dessen Form und Grösse vielfach bis zum völligen Verschwinden wechselte. Mit dem Cornealmicroscop liess sich der in den hintersten Schichten gelegene Fleck in ein System dichtgedrängter blutführender Canäle auflösen. Eine Verbindung mit den Gefässen der Conjunctiva, trotzdem der Blutfleck sich meist bis an den Scleralrand erstreckte, war nicht sichtbar. Wenn der Fleck, wie es zuweilen unter den Augen der Beobachter geschah, verschwunden war, so erschien die betreffende Stelle vollständig klar und von den Canälen war keine Spur mehr zu erkennen. Verf. nehmen an, dass durch partielle Erweiterung und abnorme Druckverhältnisse, das in der Hornhaut bestehende Canalsystem für Blutkörperchen vorübergehend wegsam geworden sei. —

Schmidt-Rimpler (10) versuchte die nach klinischen Erfahrungen wahrscheinlich gewordenen septischen Eigenschaften des Secretes alter Thränensack-Blennorrhoeen durch Impfungen auf die Hornhaut von Kaninchen experimentell zu erweisen. Es wird zu dem Zwecke in den Cornea-Lamellen mittelst einer Paracentesen-Nadel eine Tasche gebildet und in diese das Secret geschoben. Hiebei entstand in der That ein specifischer Hornhaut-Process, der sich durch ein stark geblähtes eitriges Infiltrat — oft mit Hypopyon und Iritis verknüpft — dem sich eine intensive Conjunctivitis zugesellte, deutlich characterisirte. Jedoch fand sich, dass nicht das Secret aller Thränensack-Blennorrhoeen infectiös war, wenigstens nicht zu allen Zeiten. — Ganz effectlos blieben Impfungen mit Thränenflüssigkeit von einem an Granulationen erkrankten Auge, mit käsig eitrigen Massen aus einem Staphylom, mit frischem Hypopyon, mit Eiter

acuter Blennorrhoeen etc. Nur Croup-Membranen — einer Mischform von Conj. crouposa und diphtheritica entnommen — bewirkten wieder eine septische Hornhaut-Entzündung. Es dürften daher die deletären Hornhautprocesse der Conj. diphtheritica direct zuzuschreiben sein. Was die Ursache der Infection betrifft, so lag es nahe, an Micrococcen oder Bacterien zu denken. Jedoch fanden sich diese auch in den Secreten, die keine specifische Entzündung hervor-

wenngleich weniger zahlreich. Sehr zahlreich waren sie in oupmembranen vorhanden. Wenn man jedoch beachtet, dass ei Impfungen, die mit einem an sehr beweglichen Mesobacterien und sehr stinkenden Fleisch-Aufguss gemacht wurden, nur eissgraue Infiltration mit in die Umgebung ausstrahlender Pilz- aber ohne erhebliche Conjunctivitis, ohne Iritis oder Hypopyon , so scheint in der grösseren Menge und Beweglichkeit der myceten allein nicht das Hauptmoment für die Intensität der aut-Infection zu liegen. Diese Untersuchungen sind später fort- worden, um gleichzeitig die desinficirende Wirkung chiedener Mittel zu erproben, indem infectiöses Thränen- ret vor der Impfung in Chlorwasser, in Lösungen von Carbol- Salicylsäure, Thymolsäure, Kali hypermang etc. gelegt wurde; es alsdann jede septische Entzündung aus. In dieser Weise ge- Kaninchen wurden dem Marburger ärztlichen Verein und der lmologischen Section auf der Hamburger Naturforscher-Ver- ung vorgeführt. —

euer (13) hat an Kaninchen Untersuchungen über die Ur- n der Keratitis nach Trigeminus-Durchschnei- angestellt und kommt zu folgenden Resultaten. Die Trige- urchschneidung schädigt nicht in directer Weise die Ernährung rnea, auch versetzt sie das Auge nicht in einen Zustand ver- ter Widerstandsfähigkeit gegen äussere Einflüsse. Die nach eration eintretende Keratitis hat ihren Grund ausschliesslich Sistirung des Lidschlages; der in der Lidspalte liegende un- itete Theil der Cornea vertrocknet, necrotisirt und wirkt nun- als Reiz zu einer reactiven Entzündung des ihn umgebenden es. Die verminderte Thränensecretion beschleunigt und be- die Xerose, die aber auch ohne sie eintreten müsste. Ein s Auge genähter Drahtdeckel und dgl. ist, so lange man hier frei umherlaufen lässt, im Stande die Keratitis aralytica (xerotica) hintan zu halten, weil solche Vorrichtungen ler öfters über die Cornea hinziehen und auf diese Weise die ung einer Xerose verhindern. Auch die exacte Vernähung der

Lidspalte schützt. Stösse sind nicht im Stande eine der Keratitis neuroparalytica analoge Hornhaut-Affection hervorzurufen. — F. berichtet weiter im Laufe seiner Abhandlung einen interessanten Fall von Sensibilitätsverminderung der Conjunctiva und Cornea des rechten Auges, in dem die Heilung einer Iridectomie und später einer Cataract-Operation überraschend schnell und günstig verlief. Eine 41 jährige Frau hatte 1869 rechtsseitiges Kopfweh, dem bald Verdunkelung und Erblindung des rechten Auges folgte. Nach einem Jahr sistirte das Kopfweh mit Zurücklassung bedeutender Gefühllosigkeit der rechten Kopfhälfte, trat dann aber links auf, wo es zur Zeit noch fortbesteht. Auch das linke Auge erblindete. 1872 fand sich bei der klinischen Untersuchung eine solche Gefühlsherabsetzung im Bereich des 1. und 2. Astes des Trigeminus, dass Nadelstiche nur leicht gefühlt wurden, links leichte Facialis-Lähmung. Rechts Hornhautnarben, mit der Iris adhärent, und oberflächliche Substanzverluste. Cornea und Conjunctiva »sehr wenig empfindlich«, so dass Betupfen mit einem Charpiebäuschchen, bei dem die Cornea leicht eingedrückt wird, nur eine schwache Empfindung verursacht; Spannung gegen links ein wenig vermindert. Links leichte Ptosis, M. rectus superior und inferior paralytisch. Conjunctiva und Cornea ebenfalls sehr wenig empfindlich. Auf der Cornea neben einer älteren Narbe diffuse Trübung und oberflächliche Erweichung der unteren Partie. Papille atrophisch. Da rechts gute quantitative Lichtempfindung und Projection vorhanden, wurden oben erwähnte Operationen gemacht. —

Treitel (3) untersuchte einen Bulbus, an dem eine neuroparalytische Keratitis beobachtet worden war. In Folge eines grossen Sarcoms war Exophthalmus und vollkommene Anästhesie der Cornea und Conjunctiva entstanden. Bei der Section zeigte sich der erste Ast der Trigeminus durch starke Verengerung der Fissura orbit. super. erheblich gequetscht, der Ramus infra- und supramaxillar. war vollkommen in der Geschwulst verschwunden. Die microscopische Untersuchung erwies die Ciliarnerven auffallender Weise ganz normal. In der Umgebung des Hornhaut-Defectes fanden sich spiessförmige, mit feinkörniger Masse (Micrococcen) gefüllte Räume. —

[Ueber weitere die Keratitis neuroparalytica betreffende Beobachtungen von Decker (12), Balogh (14) s. oben p. 51. Eine Beobachtung Adler's (15) von neuroparalytischer Keratitis bei Herpes zoster ophthalmicus s. unter Krankheiten der Lider und Umgebungen des Auges.] —

An dem von Lasvenes (19) aus der Broca'schen Klinik mit-

getheilten Falle von traumatischer Cornealruptur mit Catar. traumatica und vorderen Synechieen, ist es besonders merkwürdig, dass die sympathische Entzündung des anderen Auges, die bereits soweit vorgeschritten war, dass Patient sich nur eben selbst noch führen konnte, nach einer Iridectomie an dem verletzten Auge vollkommen geschwunden ist: »l'œil gauche n'a pas tardé à reprendre son état normal.« —

In einem der von Grand (20) mitgetheilten Fälle hatte ein 8 Mm. langes und 1 Mm. dickes Eisenstück fünf Monate lang ohne Reaction zwischen den Hornhaut-Lamellen gesessen, in dem anderen konnte ein kleineres eingeflogenes Stück nicht entfernt werden und führte, nachdem es einen Monat ohne erheblichere Reizung verblieben, schliesslich zur Ulceration und Hornhautfistel, die jedoch wieder ohne Entfernung des Fremdkörpers, soweit die Beobachtung reicht, zur Heilung tendirten. — Weiter wird eine Keratitis parenchymatosa syphilitica beschrieben, die unter Calomel-Einpuderungen und warmen Umschlägen verhältnissmässig schnell verlief. —

Callan (22) lobt die Anwendung der gelben Quecksilber-Salbe bei Keratitis phlyctaenulosa. Er benützt sie in der Stärke von 1:4 oder :6 und bringt sie höchstens eine halbe Erbse gross, in den Conjunctivalsack. Dabei ist aber auch das Allgemeinbefinden der Kranken, Diät, Ventilation der Wohnungen etc. zu reguliren. —

Hock (s. oben p. 234) hat, durch Emmert's Mittheilung veranlasst, Tannin-Collyrien bei phlyctänulären Ophthalmieen und bei der Keratitis parenchymatosa (scrophulosa Arlt) versucht und zwar so, dass er selbst täglich einmal von einer Lösung 1:30 einträufelte und zu Hause alle drei Stunden eine halb so starke anwenden liess. Seine Resultate sind bei der Phlyctänulosa vorzügliche, besonders in Bezug auf Verschwinden des Lidkrampfes und der Lichtscheu; der Verlauf ist unvergleichlich rascher als unter der Calomel- und Praecipitatbehandlung. (Hiebei möchte Ref. erwähnen, dass er in Fällen, wo andere Mittel versagten, so in sehr heftigen Formen von Photophobie, bei grosser Neigung zu Recidiven, auch von Tannin meist nichts Besonderes gesehen hat.) Bei Keratitis parenchymatosa beobachtete H. eine geringere Wirkung und auch nur dort, wo sich neben der tiefliegenden Exsudation eine oberflächliche starke Gefässentwickelung gebildet hatte. —

Achtermann (23) folgt in seiner Dissertation den Anschauungen Schmidt-Rimpler's über Herpes corneae. Demnach ist letztere Affection zu trennen in einen Herpes corneae inflammatorius und

einen Herpes corneae neuralgicus. Jenen hat Horner zuerst beschrieben und zwar als »catarrhalischen«. Da dieses ätiologische Moment aber nicht immer nachzuweisen ist, dürfte die Bezeichnung als »inflammatorischer« vielleicht vorzuziehen sein. Es soll mit der Gegenüberstellung der beiden genannten Formen übrigens nicht gesagt sein, dass der Herpes inflammatorius der neuralgischen Basis entbehre; nur die Verschiedenheit der Krankheitsbilder und des Verlaufes soll betont werden. Der Herpes neuralgicus tritt meist auf einer schon geätzten Cornea auf, sei es, dass dieselbe durch Phlyctänen, Pannus, diffuse Keratitis, Conjunctivitis, Ulcus corneae früher afficirt, oder dass Verletzungen (vgl. den Fall von Hansen), eingreifende Operationen (z. B. Cataractoperationen) oder Neuralgieen des Nervus trigeminus etc. vorangegangen sind. Der Ausbruch der Bläschen selbst ist nicht mit besonderen Entzündungserscheinungen verknüpft, die Epithelabhebungen und die restirenden Substanzverluste schwinden sehr bald wieder. Oefter sind heftige Schmerzen vorhanden, doch nicht immer. Hingegen sind Recidive ausserordentlich häufig, manchmal in unregelmässigen Zwischenräumen manchmal mit der Regelmässigkeit einer typischen Neuralgie auftretend. Der Herpes inflammatorius trifft eine meist gesunde Hornhaut; unter Schmerzen und starker Gefässinjection entwickeln sich die Herpesbläschen, häufig bei gleichzeitiger catarrhalischer Entzündung des Respirationstractus und oft gleichzeitig mit Herpes labialis und nasalis. (Die Zahl der Bläschen pflegt eine geringere zu sein als bei Herpes neuralgicus, dagegen ihre Grösse bedeutender.) Die Regeneration des Epithels geht bei dieser Form nur sehr langsam von statten, es kann selbst zu eitrigen Hornhautinfiltrationen und Hypopyon (Horner) kommen. Recidive sind hier ausserordentlich selten. Die den Zoster begleitenden Cornealaffectionen zeigen öfter, doch nicht immer den Character des Herpes. — Weiter werden dann die Unterschiede zwischen dem neuralgischen Herpes und der Keratitis phlyctaenulosa hervorgehoben. Während bei Herpes corneae sich meist wasserhelle Bläschen bilden, deren Inhalt fast nur aus Serum besteht, zeigen sich bei den Phlyctaenen der Hornhaut kleine graue, trübe Erhabenheiten: ihr Inhalt besteht vorzugsweise aus Zellen (Saemisch). Bei Keratitis phlyctaenulosa bildet sich bald eine pannöse Gefässentwickelung, bei Herpes nicht oder erst sehr spät. Bei Herpes folgen die Recidive schneller auf einander, bisweilen täglich eine Eruption. Jedoch kommen Uebergangsformen vor. Unter den 21 Fällen von Herpes corneae, die auf der Marburger Augen-Klinik beobachtet wurden, bestanden sechsmal Phlyctaenen der Conjunctiva, elfmal eitrige Hornhautinfil-

trate oder erweichte Flecke, zweimal Ulcus corneae mit Irisprolaps und zweimal Conjunctivitis. Unter 11 Fällen, bei denen die Tension genauer geprüft war, fand sich achtmal Herabsetzung, einmal Steigerung und zweimal normale Beschaffenheit. —

Coppez (24) giebt sieben ausführliche Krankengeschichten von Zoster ophthalmicus. In seinen vorausgeschickten allgemeinen Bemerkungen macht er wieder darauf aufmerksam, dass — gegen Hutchinson — auch beim Freibleiben der Nasenhaut das Auge afficirt werden kann. Die Schwere des Hautleidens steht nicht immer im Verhältniss zu der des Augenübels. In einem Falle war die Haut mit zahlreichen tiefen Narben bedeckt ohne dass das Auge gelitten hätte, in einem anderen Falle trat eine sehr heftige Iridochoroiditis (mit Keratitis) auf, während die Haut nur wenige leichte Narben zeigte. Die Erkrankung befiel meist kräftige Individuen, Männer häufiger als Weiber: je älter das Individuum um so intensiver und hartnäckiger pflegt die Erkrankung zu sein. Im acuten Stadium der Affection sind kalte Umschläge anzuwenden. Das Leiden kann mit Erysipelas bullosum und Eczem verwechselt werden. —

Piéchaud (25, 26) beschreibt einen Fall schwerer diffuser interstitieller Keratitis, bei dem die Tensions-Abnahme des Auges, starke Trübung und Gefäss-Injection ihn anfänglich an einer Wiederherstellung verzweifeln liessen. Schliesslich kam es unter Anwendung der gebräuchlichen Mittel dennoch zur Besserung. —

Galezowski (27) bespricht einige gefährliche und ungewöhnliche Complicationen der interstitiellen Keratitis und giebt seine Behandlungsweise an. So wird Iritis bisweilen im Beginne der Affection beobachtet und führt leicht trotz localer Atropinisirung zu hinteren Synechieen. Hier empfiehlt G., neben Blutegeln den innerlichen Gebrauch des Atropins oder des Extr. Belladonnae; von letzterem giebt er 0,001—0,01 gr. zwei bis drei mal täglich. Doch hat er in einzelnen Fällen Intoxications-Erscheinungen beobachtet. — Weiter tritt bisweilen in der zweiten Periode der Krankheit die Vascularisation, besonders am Rande, in ungewöhnlicher Intensität auf, so dass sie den Eindruck von Blut-Ergüssen macht. Dabei kann es zu centraler Geschwürs-Bildung und ausgedehnter Necrose kommen: G. schlägt wiederholte Scarificationen im Scleral-Limbus vor. — Als eine der schwersten Complicationen ist die frühzeitige Iridocyclitis zu betrachten; die Hornhaut nimmt dabei öfter eine intensiv weisse, opalescirende Färbung an, die die Durchsichtigkeit für immer vernichten kann. Wenn die ge-

wohnten Mittel nichts nützen, ist die Iridectomie anzuwenden, mit der G. in sechs Fällen gute Erfolge hatte. —

Morton (38 p. 51) beobachtete über ein Jahr lang eine fünfundzwanzigjährige Patientin mit doppelseitiger interstitieller Keratitis. Die Hornhaut zeigte sectorenförmige, nach dem Centrum hin auslaufende Infiltrations-Striche, in denen sich von der Peripherie her Blutgefässe erstreckten. Oft traten Exacerbationen mit starker Chemosis und enormer Schmerzhaftigkeit auf. Dabei litt die Patientin an acquirirter secundärer Syphilis. Während der Beobachtung war völlige Erblindung ohne Aufhören des Hornhautprocesses eingetreten. Gute Abbildungen veranschaulichen den merkwürdigen Befund. —

Baumgarten (28) hatte die seltene Gelegenheit einen Fall von sclerosirender Keratitis microscopisch zu untersuchen. Das Auge war von v. Hippel einem 63jährigen Manne enucleirt worden, nachdem vorher eine Iridectomie gemacht worden war und Cyclitis sich eingestellt hatte. Vor 4 Jahren war das Auge zuerst erkrankt, wie es scheint, an einer Scleritis, der sich dann die sclerosirende Keratitis mit iritischen und iridochoroiditischen Processen angeschlossen hatte. Bei der ersten klinischen Untersuchung hatte Patient grosse Lampe auf Stubenlänge erkannt und gut localisirt. Der in Müller'scher Flüssigkeit erhärtete Bulbus zeigte eine enorme Verdickung der Sclera und Cornea; letztere hatte sich nur im centralen Théil noch einigermassen durchscheinend erhalten. Zwischen den Faserbündeln der Sclera lagen heerdweise — Abscessen ähnlich — kleine Rundzellen eingestreut; diese zelligen Infiltrationen mehrten sich nach der Cornea hin. In dieser blieb dasselbe Bild, nur traten grosse Fettkugeln und runde Ballen einer feinkörnigen, braungelben Substanz hinzu. Unter dem gut erhaltenen Epithel und auf der vorderen elastischen Lamelle lag eine fibrilläre Schicht, die mit den Bindegewebsbündeln des conjunctivalen Gewebes directer zusammenhing. Die Centraltheile der Hornhaut waren von dieser Einlagerung frei. Im Stroma waren die sternförmigen Zellen in allen Stadien der Kernvermehrung. Daneben Vascularisation. Eine eigentliche Sclerosirung der Cornealbündel war nicht zu constatiren; wo die Faserung von zelligem und trübem Product einigermassen befreit zu Tage lag, war auch an der Cornealgrenze immer ein Unterschied zwischen Scleral- und Corneal-Fibillen; letztere erschienen homogener, durchsichtiger, weniger glänzend. —

Dietlen giebt in seiner pag. 243 citirten Dissertation eine Zusammenstellung von 18 Fällen von Keratitis interstitialis

diffusa; sieben gehören dem männlichen, elf dem weiblichen Geschlecht an. Nur drei Patienten wurden nach dem zwanzigsten Lebensjahre befallen. Vierzehn Mal erkrankten beide Augen gleichzeitig oder bald nacheinander; in vier Fällen war die Keratitis nur einseitig und zwar immer rechts. Syphilis war nachweislich oder wahrscheinlich zehn Mal (einmal acquirirt, neunmal hereditär), nicht vorhanden acht Mal. Bei den Hornhautentzündungen auf syphilitischer Basis wurde mit Vortheil die Inunctionscur angewandt; sie schien eine bedeutende Abkürzung zu bewirken. Häufig waren atrophische Plaques in der Choroideal-Peripherie nach Ablauf der Krankheit nachweisbar. —

Daguenet (29) beschreibt einen Krankheitsfall, bei dem nach plötzlicher Unterdrückung der Menses eine doppelseitige Hornhautaffection in Gestalt mehrerer ausgebreiteter und tiefgehender Hornhaut-Abscesse (?) eintrat. Die 37-jährige Patientin hatte in der Nacht nach dem plötzlichen Aufhören ihrer Regel heftige Schmerzen im linken Auge, das sich stark röthete und thränte. Zwei Tage darnach wurde auch das rechte Auge ergriffen. D. sah die Kranke sieben Tage später; die ganze Conjunctiva war injicirt, starke pericorneale Röthe. (Bei dem eigenthümlichen Verlauf und Auftreten des Hornhaut-Processes wäre es wünschenswerth gewesen, die Annahme einer Blennorrhoe durch genauere Mittheilung auszuschliessen. Ref.). —

Hutchinson (30) spricht sich über Saemisch's Operation bei Hypopyon-Keratitis aus. Meist war der Erfolg sehr gut; bisweilen war aber wegen der lange Zeit nöthigen Wiedereröffnung der Wunde die Behandlung mühsam. H. hat früher (wie A. v. Graefe. Ref.) die Iridectomie nach unten bei diesen Processen ausgeführt und ist nicht sicher, ob er nicht wieder dazu zurückkehrt. Vor jedem operativen Eingriff sollte aber in früheren Stadien der Krankheit erst ein Versuch mit warmen Umschlägen, Bettlage etc. gemacht werden. — Auch in zwei Fällen von Onyx mit Hypopyon hat H. die Durchschneidung gemacht, doch waren die Erfolge zu wenig entschieden, als dass er nicht in Zukunft zuerst die Behandlung mit warmen Umschlägen wieder versuchen sollte. —

Vose Solomon (31) empfiehlt, nicht nur bei Hypopyon-Keratitis zur Entleerung des Eiters die bereits von Guthrie angegebene ausgiebige Durchschneidung der Hornhaut anzuwenden, sondern auch bei allen tiefsitzenden Ophalmieen, die mit einer Zerstörung des Auges drohen. Zwei Fälle wurden berichtet, wo die Operation Nutzen gehabt haben soll. Der erste betraf ein

zwölf Monate altes Kind, dessen rechte Cornea unter gleichzeitigem Auftreten einer schleimig-eitrigen Conjunctivitis sich getrübt hatte. Als am neunten Tage die Conjunctivitis geschwunden war, blieb doch noch starke Photophobie und eine so dicke Hornhaut-Infiltration, dass die Iris nicht mehr zu sehen war. An zwei Stellen fanden sich kleine eitrige Erhebungen. Die Spannung des Augapfels war erhöht. S. machte in der Richtung des oberen Pupillenrandes einen horizontalen Schnitt durch die dichteste Hornhaut-Infiltration. Sofortige Besserung der subjectiven Symptome. Vier Wochen später, während die Peripherie der Hornhaut sich zu klären begann, konnte das Kind entlassen werden. Nach einem weiteren Monat war die Iris wieder sichtbar. Keine vordere Synechie. — In dem zweiten Falle war nach Scharlach das linke Auge eines 7jährigen Mädchens phthisisch geworden; das rechte zeigte eine acute Irido-Choroiditis. Da nach Enucleation des linken Stumpfes innerhalb sechs Wochen eine Besserung erfolgt war, machte S. am rechten Auge einen vertikalen Schnitt durch die Hornhaut in der Mitte etwa zwischen äusserem Pupillarrand und Sclerallimbus; die Enden des Schnittes erreichten nicht die Hornhautgrenze. Sieben Tage nach der Operation entschiedene Besserung, die Hyperaemie verringert und auch die, wenn auch verfärbte Iris klarer aussehend. In den nächsten 2 Monaten trat dann und wann wieder vermehrte Röthung und Lichtscheu auf, doch keine Iritis. Das Sehvermögen hatte sich soweit gebessert, dass Pat. Finger in 12 Zoll zählen konnte. —

Hirschberg (Beiträge etc. p. 10—15) hat bei Hornhautabscess (ulcus serpens Saemisch) die Iridectomie aufgegeben. In der Mehrzahl der Fälle heilt der Hornhautabscess bei friedlicher Behandlung; »und, wenn in einem progressiven Falle Saemisch's Operation indicirt ist, so braucht keineswegs die Wunde längere Zeit hindurch offen gehalten zu werden«. (Letzteren Satz möchte Ref. für seine Fälle nicht unterschreiben.) — In zwei Fällen von Meningitis beobachtete H. bei Kindern neuroparalytische Geschwüre, die zu Keratocele geführt hatten. Er giebt bei der Gelegenheit zwei Krankengeschichten, in denen die Keratocele längere Zeit stationär blieb. —

Rothmund (32) entwickelte in einem Vortrage vor dem ärztl. Bezirksverein die von ihm geübte Behandlung des Hornhaut-Geschwüres, die mit der sonst bei den deutschen Ophthalmologen üblichen übereinstimmt. Ich hebe hier nur hervor, dass R. dringend vor dem zu frühen Abkappen von Irisvorfällen warnt, und weiter einen Versuch, eine Kaninchenhornhaut zu transplantiren. R. trennte

letztere mit grossem ringförmigen Bindehautlappen und nähte sie mit Suturen einem Auge, dem ein Staphylom abgetragen war, an. Die Bindehaut heilte an; auch die Hornhaut, obwohl schon am 2. Tage trüb, hielt sich 8 Tage, bis sie necrotisirte. — In einem Anhange finden sich manche interessante Notizen aus der älteren Literatur. —

Tarrieux (33) theilt in seiner Dissertation die Hornhautgeschwüre ein in Ulcères sthéniques, asthéniques und dystrophiques. Die ersteren sind von entzündlichen Erscheinungen begleitet und haben Tendenz zur Heilung; sie befallen gesunde Individuen. Die zweiten gehen mehr in die Tiefe und sitzen gewöhnlich im Centrum, ohne hervortretende Entzündungserscheinungen, bei schlechter Allgemeinconstitution. Die dritte Klasse endlich umfasst die Ernährungsstörungen der Cornea, die durch Nervenparalyse oder Tensionssteigerung hervorgerufen werden. —

Critchett (34) erzählt die interessante Krankengeschichte eines Arztes, der sich beim Impfen in's Auge stiess. Trotz sofortigen Auswaschens entstand nach 24 Stunden eine heftige Entzündung. Auf dem äussern linken Drittel der Hornhaut bildete sich eine in ihrer Mitte etwas hervorragende serös-purulente Infiltration, die zu einem grossen Leucom führte. —

Vose Solomon (36) machte in einem Falle von Pannus, wo die Sclera und der Rand der Hornhaut gleichmässig roth, das centrale Drittel der letzteren aber gelblich weiss infiltrirt und hervorragend war, die verticale Durchschneidung der ganzen Hornhaut mit dem Graefe'schen Messer. Nach vier Wochen war die Wunde geheilt und die Hornhaut so geklärt, dass man Theile der Pupille sehen konnte. —

De Smet (Revue de la clinique ophth. etc.) empfiehlt gegen Pannus, der nach Hebung der ev. Ursachen noch fortbesteht, das Touchiren der Gefässe dicht am Hornhautrande mittelst eines Tannin-Stiftes (Tannin und Gummi tragac.). Der Stift wird so lange auf das Gefäss gehalten, bis der Kranke über Hitzegefühl klagt; das Verfahren ist täglich 2 bis 3mal zu wiederholen. Daneben werden Pulverisationen mit kaltem Wasser angewandt. — Die Behandlung der Hornhaut-Geschwüre erfolgt je nach ihrem sthenischen oder asthenischen Character: in ersterem Falle wurden kalte Umschläge, Atropin, Druckverband angewandt. Gegen die in der Regel vorhandene Photophobie sollen Bepinselungen mit Jodtinctur um die Orbita von besonderem Nutzen sein. Bei asthenischen Ge-

schwüren, die besonders keine Neigung zur Heilung haben, wird mit Höllensteinlösung touchirt. —

Dhanens (37) theilt drei Fälle von schwerem granulärem Pannus mit, bei denen er durch die üblichen Mittel Besserung des Sehvermögens erzielte. In einem dieser Fälle war die Einimpfung der Blennorrhoe mittelst Trippersecrets erfolgreich von ihm angewandt worden. —

Critchett (34) inoculirte bei einem dicken Pannus trachomatosus das Secret einer acuten Blennorrhoe. Nach drei Monaten konnte man die Details der Iris wieder erkennen, und die Patientin las Jäger 16. —

Morton (38) berichtet auch über zwei Fälle von Pannus, bei denen die Inoculation blennorrhoischen Eiters mit Erfolg gemacht wurde. Der erste Patient, von Bowman behandelt, konnte wegen Pannus des linken Auges nicht mehr Finger zählen; die Peritomie hatte keinen erheblichen Erfolg gehabt. Das rechte Auge war gesund und wurde während der Zeit der Blennorrhoe durch einen Verband geschützt. Nach 6 Monaten las der Kranke Jäger 4 auf acht Zoll, die Cornea war geklärt. — Der zweite Patient hatte doppelseitigen Pannus, so dass er links nicht mehr Finger zählen konnte, rechts nur mühsam. Critchett impfte beide Augen mit dem Secret einer Blennorrhoea neonatorum. Einen Monat später wurden rechts Finger in 14 Fuss, links in 6 Fuss gezählt, nach weiteren vier Monaten las der Patient rechts Jäger 1 und links Jäger 4. —

Watson (39) empfiehlt bei Hornhaut-Verletzungen, sobald Hypopyon vorhanden ist, Mercurialisation. Jedoch nimmt er alle die Fälle aus, bei denen der Hornhaut-Process mit gelber eitriger Infiltration verknüpft ist: hier ist im Gegentheil ein roborirendes Verfahren angezeigt. —

Landesberg (40) theilt sieben Krankengeschichten mit, die er der Keratitis bullosa einreiht. Zwei Mal folgte der Bläschen-Eruption ein acutes Glaucom. L. characterisirt die Affection als eine localisirte tiefgehende Entzündung eines Theiles des Cornealgewebes, mit der Tendenz zu Exacerbationen, wobei die Eruption einer Blase auf der Oberfläche des Krankheitsheerdes das Endglied in der Symptomenreihe bildet. Der Erkrankungsheerd ist von vorneherein ein bestimmter: mag die Reaction noch so stürmisch sich gestalten und die Höhe der Entzündung noch so stark sein, der Process spielt sich immer auf dem Boden des alten Krankheitsheerdes ab, der durch einen Wall gekennzeichnet ist. Jede Tendenz zur Flächenausbreitung oder zur Perforation und Hypopyonbildung fehlt. Hervortretend ist

der Wechsel zwischen Intermissionen und Exacerbationen, ebenso der äusserst rapide Verlauf der entzündlichen Erscheinungen. Ferner hebt L. die aussergewöhnlichen Reizungserscheinungen von Seiten des Nervensystemes (Lidkrampf, Verzerrung der Gesichtszüge) hervor. »Die Reflexerscheinungen im Bereiche des Facialis sind für diese Affection so characteristisch, dass ich später, mit der Krankheitsform vertraut geworden, dieselbe schon gleichsam vom Gesichte abzulesen im Stande war«. Schliesslich die Vermehrung des intraocularen Druckes im acuten Stadium des Processes, Immunität seitens der Iris und Choroidea. Als Complication sind zu erwähnen Hypopyon und secundäres Glaucom. In der überwiegenden Mehrzahl der Fälle Landesberg's trat die Affection an Augen auf, die bisher vollständig gesund geblieben. Um den Paroxysmus abzukürzen, haben sich dem Verfasser noch am Besten Scarificationen der Cornea bewährt, die auch eine beschleunigte Aufhellung der Hornhaut zu bewirken schienen. Die Einschnitte müssen tief und zahlreich neben einander gemacht werden, Recidive verhindern sie nicht. Von Calomeleinpuderungen hat L. keinen Erfolg gesehen. In allen Fällen, wo der intraoculare Druck eine bedenkliche Höhe erreicht, ist die Paracentese auszuführen. — Die Einträufelung von Atropin soll noch lange Zeit fortgesetzt werden. Gegen den Lidkrampf haben sich wiederholte subcutane Morphium-Injectionen vortheilhaft erwiesen. (Ref. vermisst in diesem Krankheitsbilde die Einreihung der Form von Keratitis bullosa, welche an degenerirten Augen ohne jede entzündliche Erscheinungen, ohne Schmerzen oder erhebliche Beschwerden zur Beobachtung kommt und lange Zeit recidivirend fortbestehen kann. Ein derartiges Auftreten sah Ref. an einem nach Glaucom phthisisch gewordenen Bulbus.) —

In der Dissertation von Kleinschmidt (41) über Keratitis bullosa finden sich neben der Darlegung des betr. Krankheitsbildes zwei neue Fälle aus der Bonner Klinik und einige unter Saemisch's Leitung angestellte Experimente an Kaninchen veröffentlicht. Der erste Krankheitsfall betrifft einen 41jährigen Patienten, der beim Sprengen eine Verbrennung des Gesichts mit Schiesspulver erlitten hatte. Die Lider waren so geschwollen, dass Pat. die Augen nicht öffnen konnte. Fünf Wochen nach der Verletzung trat die Blasenbildung auf der Hornhaut ein. Bei der Bildung und während des Bestehens waren in der Regel heftige Schmerzen vorhanden; einige Male fehlten diese, zeigten sich aber beim Verschwinden der Blase. Im Ganzen kamen 10 Bläschen-Eruptionen zu Stande. Die Cornea war schwach getrübt und von Gefässen durchzogen, in der Sclera

fanden sich vereinzelte Pulverkörnchen. Bei der Entlassung war nur noch eine circumscripte Trübung der Cornea vorhanden. Die abgetragene Blasenwand bestand wie Querschnitte, von denen eine Abbildung beigegeben, zeigten, lediglich aus dem Epithelblatt, doch hatten die Zellen derselben insofern eine anormale Anordnung und Form, als die tiefstgelegenen rundlich waren und in Haufen zusammenlagen (Brutschicht); die länglichen regelmässig nebeneinander gestellten Zellen, welche im normalen Epithel die unterste Lage bilden, fehlten ganz. — Die zweite Krankengeschichte betrifft einen 23jährigen Patienten, der 14 Tage vor der Aufnahme links eine heftige Keratitis, gegen die eine weisse Salbe angewandt war, bekommen hatte. Der grösste Theil der Cornea war von einem tiefen Infiltrate eingenommen; die Epitheldecke derselben war blasig abgehoben und liess sich verschieben. Auch hier wechselte Anlagern der Blasenwand mit dem Auftreten neuer Blasen. Ein Druckverband brachte keinen Nutzen. Unter Atropin erfolgte im Laufe einiger Wochen bleibende Anlagerung. — Experimentell gelang es bei einem Kaninchen, durch Verbrennen der Hornhaut mit verdünnter Kalilauge ebenfalls eine Blasenbildung zu erzielen, am 15. Tage nach der Operation. Auch hier ergab die mikroskopische Untersuchung eine Abhebung des Epithelblattes. —

Auch Schmitz (41a) erwähnt eines Falles von Keratitis bullosa. Bei einem 20jährigen Manne, der schon seit 6 Monaten an Cornealaffectionen mit periodischen Ciliarneuralgieen und Lichtscheu gelitten, wurde auf einer etwas erhabenen Hornhauttrübung das Auftreten einer Blase beobachtet. Trotz Abtragung der Epitheldecken bildete sich die Blase in Zwischenräumen von 6—8 Tagen immer wieder von Neuem, meist unter erheblichen Schmerzen. Es wurde alsdann die unter der Blase sitzende ca. 1 Mm. prominirende Hornhauttrübung excidirt. Nach 10 Tagen eine neue Blase. Schliesslich wurde an der erkrankten Stelle ein ca. 1 Mm. breiter Streifen mit Höllenstein gezogen und damit der Process geheilt. 4 Wochen später war das Auge gesund und die Trübung erheblich verkleinert. —

Pooley (43) sah bei einer 40jährigen Jüdin nach einer Keratitis vesiculosa secundäres Glaukom auftreten. Zuerst wurde eine unter heftiger Neuralgie verlaufende Blasenbildung auf der Hornhaut beobachtet (ächter Herpes corneae); die Tension war dabei normal, S = $\frac{2}{3}$, ophthalmoskopisch nichts Abnormes. Nachdem P. die Kranke noch einige Male in den nächsten Tagen gesehen und Atropin und warme Umschläge hatte anwenden lassen, verlor er sie aus den Augen. Zwei Monate später kam sie wieder

zur Beobachtung, jetzt aber mit Glaucoma absolutum. Sie hatte unter heftigen Schmerzen allmählich das Sehvermögen verloren, während sie beständig Atropin eingeträufelt hatte. P. wirft die Frage auf, ob nicht diese fortgesetzte Anwendung des Atropins von Einfluss auf das Entstehen des Glaukoms gewesen sei. —

Brailey (Curator's Pathological Report. p. 612) untersuchte ein Auge, das nach der Reclination an Secundär-Glaucom erblindet war. Auf der Cornea fand sich an umschriebenen Stellen das Epithel abgehoben (als Keratitis vesicularis bezeichnet, richtiger wohl Kerat. bullosa. Ref.). —

Schliephake (44) und Heimann (45) führen die von Nagel auf der Heidelberger Versammlung 1873 gemachten Mittheilungen über Hypotonie bei leichten Ophthalmieen weiter aus und belegen sie mit Krankheitsfällen aus der Tübinger Klinik. Besonders zahlreich sind die Beobachtungen, wo, ohne Veränderungen an der Cornea oder Iris, bei den kleinen sandkornförmigen Phlyctänen im Limbus der Conjunctiva bulbi und den oft sehr unscheinbaren phlyctänulären Eruptionen in den Randpartieen der Cornea selbst bald mit, bald ohne Gefässbildung eine Druckherabsetzung eintritt. Es wechseln hier oft bei demselben Individuum Anfälle von reinen Circulationsstörungen (neuroparalytische Hyperämieen) und Hypotonie mit solchen, bei denen entzündliche Ernährungsstörungen in den Vordergrund treten. Diese Erfahrung lässt auch eine verschiedenartige Therapie anempfehlen. Bei den vasomotorischen Affectionen wurden Morphium-Injectionen und wenig reizende örtliche Behandlung mit Nutzen angewandt. Von Interesse ist, dass gleichzeitig, wie Nagel fand, eine Temperatursteigerung in der Umgebung des erkrankten Auges stattfand. Die bezüglichen Messungen, die mit gewissen Schwierigkeiten verknüpft sind, ergaben Temperaturdifferenzen, die weit ausserhalb der Beobachtungsfehler lagen. Die einseitige Wärmezunahme ist als Folge einer aus verminderter Energie der vasomotorischen Nerven hervorgehenden Erweiterung der Blutbahnen am Auge selbst und seiner Umgebung aufzufassen. Eine Reihe ausführlicher Messungen wird mitgetheilt. — Auch ohne Phlyctänen und ohne Infiltration des Corneallimbus wurde neben intensiver Hyperämie der Conj. palpebralis und nur mässiger Ciliarinjection eine Druckherabsetzung gesehen; durch geringere Schleimsecretion unterschieden sich diese Fälle von den gewöhnlichen catarrhalischen Conjunctival-Entzündungen. — Weiter werden einige Krankengeschichten mitgetheilt, bei denen nach Contusionen (Fall 6, 7, 8 Schliephake, 5, 6, 7 Heimann) Hypotonieen constatirt

wurden. Dabei wird hervorgehoben, dass nach Nagel's Ansicht die Sehstörungen nach Contusionen häufiger ihren Grund in der Hypotonie und in der meist rasch vorübergehenden Lymphextravasation in das Kammerwasser haben, als in dem von Berlin angenommenen Linsenastigmatismus. — Schliesslich wird noch eine interessante Casuistik von Fällen (10—13 Schliephake) gegeben, bei denen die Hypotonie gleichzeitig mit leichter Ptosis und Myosis — neben anderweitigen vasomotorischen Störungen — auftrat. (Diese letzteren Fälle würde Ref., da entzündliche Augenerkrankungen nicht vorhanden waren, resp. nur als vorübergehende Complicationen hinzutraten, in die von ihm als Ophthalmomalacie — essentielle Phthisis v. Graefe — bezeichnete Klasse einreihen.) —

Guérin (47) hat bei einer 28jährigen Frau einen doppelseitigen Hornhautfleck (Albugo) durch wiederholtes Betupfen mit Liquor Ammonii caustici zum Schwinden gebracht. Am linken Auge bedeckte die weisse, dicke Trübung fast die ganze Cornea, rechts nahm sie nur den oberen Theil ein. Mit der Loupe fand man, dass die Narben — nach langwierigen Hornhautprocessen geblieben — nicht die ganze Dicke der Hornhaut durchsetzten. Nachdem ein Jahr lang vergeblich allerlei Klärungsmittel angewandt waren, operirte G. zuerst das linke Auge, indem er bei horizontaler Kopflage und unter Anwendung der Lidhalter mit einem in Liqu. Ammon. (»ammoniaque liquide au 22°«) getauchten Pinsel mehrere Male den Fleck in seiner ganzen Ausdehnung bestrich. In einigen Secunden sah man, wie sich die oberflächlichste Schicht erweichte und verflüssigte. Nunmehr wurde mit kaltem Wasser das Auge genau ausgespült. Mit Watte und Collodium wurde ein Schlussverband gemacht, darüber kalte Umschläge. Nach 5 Tagen Wechsel des Verbandes ohne Lidöffnung. Bis zum 15. Tage blieb das Auge verschlossen. Beim Oeffnen zeigte sich, dass der Fleck um die Hälfte etwa dünner geworden war. Am nächsten Tage Wiederholung der Betupfung etc. Sechs Tage später wurde auch das rechte Auge so behandelt. 4 Monate später wurde noch einmal am linken Auge die geringe restirende Trübung leicht betupft. Das Endresultat war, dass kaum noch eine Spur der früheren Flecken erkannt werden konnte, und die Patientin, die links früher nur zur Seite befindliche Objekte und zwar sehr undeutlich gesehen hatte, beiderseits ein gutes Sehvermögen (— genaue Angaben fehlen! —) erhielt. —

Armieux (17) empfiehlt unter Mittheilung zweier Krankengeschichten zur Klärung ausgedehnter Leucome folgendes Verfahren. Nachdem die Stellen zuerst mit einer Scarpa'schen Nadel

in den verschiedensten Richtungen durchstochen sind, wird ein Augenwasser aus Jodkali 5,0, Tinct. jodi gtt. 30 und Aqua destill. 30,0 instillirt. 2mal in der Woche ist die Operation zu wiederholen. —

Hock (49) berichtet über eine Hornhauttätowirung, die vorübergehend von glaucomatösen Erscheinungen gefolgt war. Ein 18jähriger Patient hatte rechts nach Trachom ein fast totales Leucom, nur nach innen-oben war die Narbe dünner, an einer stecknadelknopfgrossen Stelle so, dass diese dunkel erschien und Finger in 2 Fuss gezählt werden konnten. Die Spannung war normal, Iris und vordere Kammer noch zu sehen. Nachdem in 10 Sitzungen ohne besondere Reizerscheinungen mit chinesischer Tusche das Centrum tätowirt worden, machte H. zur Nachahmung der braunen Iris in die erwähnte dünnere Narbenpartie Einstiche mit Sepia und Terra di Siena. Darauf traten am Abend heftige Schmerzen ein; am folgenden Tage war der Bulbus steinhart, die Narbe pilzartig vorgetrieben, starke pericorneale und conjunctivale Injection. Das Sehvermögen bis auf Lichtperception geschwunden. 3 Tage später wurde, da der Bulbus hart geblieben, eine Punction gemacht. Klare Flüssigkeit floss aus; das Auge wurde wieder normal. Bei der Fortsetzung der Tätowirung, die schliesslich zu einem guten Resultate führte, kam es noch einige Male zu secundären Drucksteigerungen. Hock führt noch einen weiteren Krankheitsfall an, den er allerdings erst nach Ablauf des Processes zu Gesicht bekommen habe, in dem auf ein umschriebenes Hornhautinfiltrat ein Glaucom gefolgt war. — Von braunen Färbemitteln hat H. nur von einer Mischung von Terra di Siena und Tusche guten Effect gesehen; er empfiehlt hier sich einer gerieften Nadel zu bedienen und die Farbe in der Rinne etwas eintrocknen zu lassen. —

v. Reuss (51) theilt einige ungewöhnliche Fälle von Hornhauttätowirung mit.

1). Bei einem Mädchen war die Hornhaut vor 4 Jahren nach Blattern fast ganz verloren gegangen und an ihre Stelle eine geschrumpfte Narbe getreten. Die Conjunctiva war über den schmalen Randtheil der Hornhaut, der erhalten blieb, so herübergezogen, dass nur ein kleiner centraler Narbenpfropf von ihr nicht bedeckt war. In 30 Sitzungen wurde eine schöne schwarze Pupille zu Stande gebracht; die Tusche hielt auch in der Conjunctiva. Jedoch mussten wegen Schmerzhaftigkeit und leichter Röthung des Auges öfter mehrere Tage Pausen zwischen den einzelnen Eingriffen gelassen werden, während v. R. sonst an jedem zweiten Tage zu tätowiren pflegt.

2) Ein 47jähriger Mann war durch eine weisse verkalkte Cata-

ract, die hinter einem künstlichen Colobom zu Tage trat, entstellt. Die Hornhaut darüber zeigte sich nur mässig trübe. Da Pat. die Cataract nicht entfernen lassen wollte, übrigens durch die Operation auch nicht viel für das Sehvermögen zu erwarten stand, wurde mit vollem kosmetischem Effect die darüber befindliche Hornhaut tätowirt, trotzdem es im Verlauf der Sitzung einmal zu einer Geschwürsbildung mit Verschwinden der Tusche gekommen war. Als nach 3 Wochen das Geschwür verheilt war, wurde die Narbe mit Erfolg von Neuem tätowirt.

3) An einem seit 9 Jahren erblindeten und vergrösserten Bulbus war die Hornhaut durch ein dichtes Narbengewebe ersetzt und nur noch ein schmaler Randtheil erhalten, an den sich eine sichelförmige Intercalarectasie schloss. Amaurose. Die Färbung der Narbe, die stets einen etwa einen halben Tag dauernden Reizzustand zur Folge hatte, gelang vollkommen, doch war die Intercalarectasie in der Zeit etwas breiter geworden. Ein Jahr später noch Status idem.

v. Reuss ist übrigens, selbst bei vorderen Synechieen, nie durch üble Zufälle genöthigt worden, die Tätowirung unvollendet zu lassen. Er tätowirte mit der Wecker'schen gefurchten Nadel und in der Regel ohne Fixation und Elevateur. —

Holm (52) hat auf Veranlassung von Völckers, der schon längere Zeit zur Heilung der recidivirenden Entzündungen bei vascularisirten Hornhautnarben die Tätowirung geübt hat, diesbezügliche Versuche an Kaninchen gemacht und das Eindringen des Färbemittels in die Gefässe mikroskopisch verfolgt. Völckers' Absicht besteht darin, eine Obliteration der Gefässe zu erzielen, weil er in ihnen die eigentliche Ursache der Recidive sieht; er vermeidet daher das Anstechen der Gefässe — im Gegensatz zu Arlt — durchaus nicht. Die Tätowirung geschieht mit ächter chinesischer Tusche — bei Anwendung gewöhnlicher Tusche hat V. früher heftigere Reactionen beobachtet — und in einer entzündungsfreien Zeit. — Holm erzeugte zum Zwecke seiner Untersuchungen die vascularisirten Narben am Kaninchen durch Aetzung mit Höllenstein und später, um uncomplicirte Bilder zu erhalten, mit einem Stift aus Chlorzink und Kali nitricum. Diese Hornhautflecke wurden dann mit chinesischer Tusche oder Berliner-Blau tätowirt und mikroskopisch untersucht. Die in der Nähe der Einstichsöffnungen getroffenen grossen Gefässe fanden sich zu einem Theile mit einer Mischung von Blut und Färbesubstanz ausgefüllt, zu einem anderen aber vollkommen mit schwarzen resp. blauen Massen. In den kleineren Ausläufern lag der Farbstoff in den Endothelzellen.

Die erwähnten Thromben müssen eine Obliteration des Gefässstammes zur Folge haben. —

Klein (53) betont die Ungefährlichkeit der Tätowirung der Hornhaut, wenngleich bei adhärenten Narben immerhin einige Vorsicht am Platze ist. Zum Beweise dessen stellte er dem Wiener medic. Doctoren-Collegium einen jungen Mann vor, dessen rechtes amaurotisches Auge wegen einer 4 Mm. im vertikalen und ca. 5 Mm. im horizontalen Durchmesser haltenden leucomatösen etwas vascularisirten Narbe, mit welcher der grösste Theil des Iris-Pupillarrandes verwachsen ist, vor einem Jahre in 7 Sitzungen tätowirt worden war. Der Erfolg war und ist jetzt noch ein vollkommener. Bei dem von Hock beschriebenen Falle (s. oben) hält K. das Auftreten von Glaucom nach der Tätowirung nicht für erwiesen, da die Entzündung und Drucksteigerung zur Diagnose noch nicht ausreicht. —

Poncet (55) legte der Societé de biologie Präparate von (mit chinesischer Tusche) tätowirten Hornhäuten vor. Der Farbstoff fand sich in den unteren Schichten des Epithels und in den oberen der Cornea, theils in den Lymphkörperchen, theils in den Hornhautkörperchen und besonders in den Zellkernen. Folgender Satz Poncet's dürfte ein eingehendes Studium der Molecular-Bewegungen in Tuschverreibungen für manchen Mikroskopiker recht empfehlenswerth erscheinen lassen: »Les solutions d'encre de Chine étant entièrement composées de vibrions noircis, ce sont ces organismes inférieurs qui digérés par les cellules de la cornée colorent le leucôme«. —

Sous (56) giebt eine ziemlich ausführliche Abhandlung über das Pterygium. Betreffs seiner Entstehung tritt er der Arlt'schen Ansicht bei und vertheidigt sie gegen Desmarres' Einwendungen, die darauf beruhen, dass dem Pterygium meist keine Entzündung vorangehe, dass es bei Kindern, die doch so häufig periphere Cornealgeschwüre haben, so selten und schliesslich eine Conjunctivalretraction nicht nachweisbar sei. Aus einer Häufigkeitsscala ergiebt sich, dass auf 10,000 Augenkranke in Cuba 254, in Cadix 187, in Barcelona 105, inMoskau 55, in Massachussetts 50, in Lyon 39, in Neapel 38, in Paris 37, in Dublin 27, in Lüttich 23, in Copenhagen 23, in Glasgow 22, in Antwerpen 14 Pterygien kommen. —

F. Mannhardt (57) entwickelt die Ansichten Horner's über die Entstehung des Pterygiums. Danach geht ihm immer eine Pinguecula voraus, die einen Zug auf die Conjunctiva ausübt. Kommt es dann später zu einer Ulceration auf der Hornhaut, so entwickelt sich das Pterygium. Wie Horner bemerkt, gelingt es häufig noch

in dem Pterygium, dicht hinter seinem Kopfe, kleine Knötchen zu finden, die auf der Cornea graulich, am Limbus aber gelblich erscheinen und nach mikroskopischen Untersuchungen nichts anderes als Pinguecula sind. Im Uebrigen besteht das Pterygium aus einer Conjunctival-Duplicatur; nur die mittlere Partie, die verhältnissmässig schmal der Cornea aufsitzt, zeigt ein einfaches Blatt der Conjunctiva, welches an seiner oberen Fläche mit Epithel bekleidet ist. — M. schliesst sich der Arlt'schen Ansicht von dem vorausgehenden Trauma der Cornea und dem diesem folgenden Hineinziehen der Conjunctiva in den Substanzverlust an, nimmt aber als Mittelglied noch die Pinguecula hinzu. Beim Pterygoid (Winther) — einem Flügelfell, welches durch direkte Verwachsung einer Conjunctivalfalte mit der Cornea zu Stande kommt und fast gar nicht zum Wachsthum disponirt — fehlt der präparatorische Zug der Pinguecula: auch hier ist am häufigsten ein Trauma die Ursache, der Sitz aber entspricht nicht in so regelmässiger Weise wie beim ächten Pterygium der Lidspalte. —

Klein (58) hat zur Heilung eines Pterygiums die Transplantation von Kaninchen-Schleimhaut versucht. Der Lappen wuchs an, aber das nur zurückgeschlagene Pterygium wucherte wieder vom Augenwinkel her zur Cornea über die transplantirte Schleimhaut fort. K. schlägt daher die vollständige Excision des Flügelfells für zukünftige ähnliche Versuche vor. —

Buller (60) hat in einem Falle von ausgedehntem Xerophthalmus mit Hornhauttrübung eine gewisse Besserung des Sehvermögens und Verringerung der subjectiven Beschwerden durch folgendes Operationsverfahren erzielt. Zuerst wurden die wundgemachten Lidränder aneinander genäht und zur Verheilung gebracht; nur am inneren Winkel blieb eine $^1/_4$ Zoll lange Strecke absichtlich unvereinigt. Nach Ablauf eines Monats legte B. alsdann eine rundliche Oeffnung durch die ganze Dicke der Lider vis-à-vis der Hornhaut an. Er bediente sich dazu eines Trepans, nachdem er zuvor mittelst Messers die Lidspalte in $^1/_3$ Zoll Ausdehnung getrennt und darauf einen vertikalen Hautschnitt gemacht hatte. Die vier so entstandenen Hautlappen wurden zur Umsäumung der Lochwunde benutzt. —

Noyes (61) machte in zwei Fällen von Keratoconus die Operation. Einmal trepanirte er, das anderemal schnitt er mittelst Messer und Scheere ein Stück Hornhaut heraus und nähte mit grossen Schwierigkeiten diese Wunde. In beiden Fällen kam es zu vorderen Synechieen und bedurfte es einer nachfolgenden Iridectomie. N. betont ebenso, wie in der Discussion Williams, dass man die Nähte

möglichst lange liegen lassen müsse, bis die Wunde vollständig fest ist. Es handelt sich übrigens bei Keratoconus nicht immer um Myopie, öfter besteht, wie auch Thompson bestätigt, Hypermetropie und Astigmatismus. In einem Falle beobachtete Letzterer monoculare Diplopie. —

Brailey (62) beschreibt einen fungösen Tumor der Cornea, der zwischen den Lidern hervorragend die Enucleation des Auges veranlasste. Der Anfang der Geschwulst war von dem 67jährigen Patienten 3 Jahre zuvor als ein kleiner rother Fleck auf der Conjunctiva bemerkt worden. Allmählich wurde der Tumor schwärzlicher, überzog die Cornea und nahm das Sehvermögen. Er bestand mikroskopisch vorzugsweise aus Zellen, zwischen denen mehr weniger Bindegewebszüge lagen. Das Hornhautgewebe ist erhalten, zeigt aber auch Zelleninfiltration. Die vordere Kammer ist mit einem Netzwerk von Bindegewebsfasern gefüllt, in denen kleine Zellen eingestreut sind. —

Die von Schiess (64) beschriebene Geschwulst der Cornea war in der Tiefe kleinzellig, von der Cornea aus gehen, palissadenförmig in die Geschwulst hineinstrebend, radiär ausstrahlend, bindegewebige Septa, zwischen denen sich grosse epithelioide Zellen ansammeln. Die Geschwulst ist also »halb Carcinom, halb Sarkom«, enthält kein Pigment. —

Krankheiten der Sclerotica.

Referent: Prof. **H. Schmidt-Rimpler.**

1) Gayet, L'anatomie et la physiologie de la sclérotique. Recueil d'Ophth. p. 370.
2) Guaita, La clinica oculistica di Pavia etc. p. 51—53.
3) Landesberg, M., Lacerated wound of the sclerotic. Successful cure by means of conjunctival sutures. Philadelphia Med. and surg. Reporter. Decbr. 2. p. 468.
4) Hutchinson, J., Rupture of sclerotic etc. Ophth. Hosp. Rep. VIII. p. 491. s. Krankh. des Sehnerven.
5) Renaud, Essai sur la sclérotite rhumatismale. [Ausführung der Fanoschen Anschauungen (cf. Journ. d'oculist. 1873, Mai) und Mittheilung von acht Krankengeschichten.]
6) Pooley, Entzündung der Tenon'schen Kapsel nach einer Schieloperation. Perforation der Sclera cet. s. das Referat über Netzhautkrankheiten.
7) Nettleship, Sarcoma of the sclerotic. Medical Times and Gazette. July 1.
8) Nettleship, Case of sarcoma of the outer surface of the sclerotic, with

commencing inversion of the ciliary body and iris. Transact. of the pathologic. Soc. XXVI. p. 227.
9) Raab, Fritz, Buphthalmos congenitus. Ueber die Entwickelung des Intercalarstaphyloms und der partiellen Scleralectasieen. Klin. Monatsbl. f. Augenh. p. 22—43.

Gayet (de Lyon) (1) hat über das normale und pathologische Verhalten der Sclera anatomische Untersuchungen angestellt, indem er das Gewebe unter Wasser mit 35—70fachen Vergrösserungen studirte. Die Bündel bilden ein Filzwerk, in dem sie nach allen Richtungen (nicht, wie man meint, nur dem Aequator und den Meridianen folgend) verlaufen; häufig anastomosiren sie mit einander. In der Nähe der Nutritionsgefässe werden Knoten gebildet, wie die schiefe Beleuchtung es zeigt. Um die die Sclerotica einfach durchsetzenden Gefässe ordnen sich die Bündel zu einer Scheide. Am Opticus geht ihre innere Lage in die Lamina cribrosa über, wie Donders angegeben, die äussere in die Opticusscheide; doch zeigt die schiefe Beleuchtung, dass hiebei eine neue Bildung von Maschen unter den Bündeln stattfindet. Die entzündlichen Processe der Sclera scheinen sich nur durch Infiltration von lymphoiden Zellen aus den Episcleral- oder Chorioideal-Gefässen zu documentiren, am stärksten werden die Zonen um Hornhaut und Sehnerv befallen. Die Gefässe bilden die Wege, auf denen die Zelleneinwanderung stattfindet. Es ist annehmbar, dass auch die Zellen des Scleralgewebes proliferiren. Bei Phthisis bulbi, wo die Sclera oft enorm verdickt erscheint, lässt sich dieses Verhalten auf eine Art Wellung und Kräuselung der einzelnen Bündel zurückführen. G. meint, dass wenn das Auge seinen früheren Inhalt wieder aufnehmen könnte, sich auch die Sclera in normaler Capacität und Dicke herstellen würde; nie hat G. die Verdickung als Folge einer Gewebshypertrophie erkennen können. —

Landesberg (3) betont die schlechte Prognose der perforirenden Scleralwunden, die oft noch nach langer Zeit zum Verlust des Sehvermögens führen. In einem Falle, wo er die Scleralwunde mit einem Conjunctivallappen übernähte, konnte er dauernd Heilung beobachten. Das betreffende Auge war in der Nähe des Ansatzes des R. externus in einer Ausdehnung von 3 Linien perforirt, Glaskörper lag in der Wunde. In der vorderen Kammer Blut, Spannung herabgesetzt, quantitative Lichtempfindung, aber schlechte Projection. Da Pat. durchaus die Anstalt verlassen wollte, wurde am Tage nach der Verletzung die Conjunctivalsutur gemacht. Vier Tage später fand sich die vordere Kammer grösstentheils blutleer, Pupille auf Atropin weit, Linse intact; der Conjunctivallappen etwas

geschwollen. S = $\frac{5}{200}$. Entfernung der Suturen. Nach weiteren 4 Wochen war die Wunde geschlossen, die Tension normal, S = $\frac{15}{15}$. —

Nettleship (8) enucleirte das Auge eines 42jährigen Mannes wegen Scleral-Sarkoms mit secundärem Glaukom. Der Patient schob die Entstehung der Geschwulst auf zwei leichte Verletzungen mit Fremdkörpern, deren erste er vor 7 Jahren erlitten hatte. Seit ca. 3 Monaten war das Auge erblindet. Der auf der inneren Seite des Auges sitzende Tumor hatte die Grösse einer halben Bohne, überragte etwas die Cornea und war von gesunder Conjunctiva bedeckt. Die Farbe war blass, nur eine kleine Stelle erschien pigmentirt. Cornea etwas rauchig, vordere Kammer tief, Pupille nicht erweitert. T + 2. Nach Eröffnung des Augapfels erschien es makroskopisch, als habe der Tumor die Sclera intact gelassen; jedoch ergab die mikroskopische Untersuchung ausgedehnteste Zelleninfiltrationen in der Iris, Corpus ciliare, der Gegend des Schlemm'schen Kanals, um die tieferen Scleralgefässe etc. Selbst an der dem Tumor entgegengesetzten Seite fanden sich derartige Einlagerungen. Mit ihnen wird die Entstehung des Secundär-Glaukoms (der Sehnerv war excavirt und atrophisch) in Verbindung gebracht. Zwischen Sclera und Chorioidea lag eine vom Opticus bis nach dem Ciliarkörper hin sich erstreckende Blutschicht. —

Raab (9) untersuchte einen in der Becker'schen Klinik enucleirten congenitalen Buphthalmus. Das betreffende Auge hatte dem z. Z. 10 Jahre alten Kinde bis vor 2 Jahren keinerlei Beschwerden gemacht; damals entzündete es sich und wurde schmerzhaft. Der behandelnde Arzt machte eine Iridectomie nach unten-innen. Jedoch wurde das Auge von Zeit zu Zeit immer wieder roth, es traten Schmerzen auch in der entsprechenden Kopfhälfte auf und das Sehvermögen schwand bis auf quantitative Lichtempfindung. — Die anatomische Messung, genau mitgetheilt, ergab eine Vergrösserung in allen Dimensionen im Vergleich zum normalen völlig entwickelten Auge des Erwachsenen. Die pericorneale Zone der Sclera war sehr verdünnt; die kleinen Intercalar-Staphylome, die sich nach oben hin fanden, entsprachen Aushöhlungen in der Sclera, die durch eine wirkliche Usur des Gewebes bedingt waren; nur noch eine äusserst dünne Schicht von Sclera war übrig geblieben und mit der darüber befindlichen Conjunctiva nach aussen hervorgetrieben. Die Ectasie zeigte sich innen von einer continuirlichen Lage Uvealpigments bekleidet. Der Cornealfalz war verstrichen. Der Fontana'sche Raum war geschwunden. Die M. Descemetii hörte ohne bestimmte Grenzen an der Iris auf, welche mit ihrem Ciliartheil ihr mehr we-

niger weit anlag. Das Corpus ciliare liess Spuren abgelaufener Entzündung erkennen. Die Linse war luxirt, der Glaskörper abgelöst, die Papilla optica excavirt, Chorioidea und Retina atrophisch. —

Krankheiten der Iris.

Referent: Prof. **Laqueur.**

1) v. Wecker, L., Die Erkrankungen des Uvealtractus und des Glaskörpers. Capitel V von Graefe und Saemisch's Handbuch d. ges. Augenheilkunde. Bd. IV, p. 483—746.

2) Manz, W., Anatomische Untersuchung eines Coloboma iridis et chorioideae. s. oben p. 215.

3) Williams, A. D. Double Coloboma of Iris and Choroid. The Cincinnati Lancet and Observer. January. p. 62.

4) Hjort, Ein Fall von totaler acquirirter Irideremie. s. oben p. 117.

5) Cuignet, Arrachement de la totalité de l'iris. Recueil d'Ophth. p. 114.

6) Moorhead, J., Case of Iridodialysis. Brit. med. Journ. Oct. 21. p. 520.

7) Schliephake, H., Zur Kenntniss der vasomotorischen und secretorischen Neurosen des Auges. Arch. f. Augen- u. Ohrenh. V. 2. p. 286—303.

8) Heimann, A., Weitere Beiträge zur Kenntniss der vasomotorischen und secretorischen Neurosen. ibidem p. 303—310.

9) Bull, Ch. S., The influence of neuralgia of the trigeminus in causing iritis and choroiditis, and its pathological significance. New-York med. Record. Aug. 19. p. 535.

10) v. Hasner, Ueber recidivirende Iritis. Prager medic. Wochenschr. I. 8.

11) Schnabel, J., Die Begleite- und Folgekrankheiten der Iritis. Arch. f. Augen- u. Ohrenheilk. V. 1. p. 101—137.

12) Fieuzal, Clinique ophthalmologique de l'Hospice des Quinze-Vingts. Paris, Delahaye. p. 38—41 u. 147—150.

13) de Smet, Iritis serosa. Journ. de méd. de Bruxelles. Juin. p. 508.

14) Yvert, Neuro-rétinite traumatique gauche avec iritis. s. Retinakrankheiten.

15) Piéchaud, A., Observation d'iritis suppurative accompagnée d'inflammation et de gangrène partielle de la cornée. Gaz. des hôp. No. 53. p. 419.

16) Hock, J., Die syphilitischen Augenkrankheiten. Wiener Klinik. II. Jahrg. Heft 3. 4. p. 63 ff.

17) Saltini, G., Le injezioni sottocutanee di calomelano nella cura della irite sifilitica. Annali di Ottalm. V. p. 337.

18) Dudouyt, P. (Desmarres), Iritis spécifique maligne. Gaz. des hôp. Nr. 98. p. 779.

19) Nettleship, Edward, Clinical notes on iritis, especially as to the relative frequency of syphilis and rheumatism etc. as causes of the disease: From an analysis of seventy cases. Brit. med. Journ. Novbr. 11. p. 617.

20) Förster, Beziehungen der Allgemeinleiden und Organerkrankungen zu

Krankheiten des Sehorgans. Handbuch der ges. Augenheilkunde v. Graefe u. Saemisch. Cap. XIII. Band VII. p. 86, p. 157 u. 188—190.

21) Hutchinson, J., Infantile iritis leaving peculiar opacities on or beneath lens-capsule — deformed teeth — query: small pox or hereditary syphilis Ophth. Hosp. Rep. VIII. p. 488.

22) Robertson, Argyll, Report of the case of a patient in whom a filamentous body was present in the anterior chamber of the eye. Report of the fifth internat. ophth. Congress. p. 256—258.

23) Streatfeild, Anomalous large, loose, floating body in the anterior chamber. Ophth. Hosp. Rep. VIII. p. 393—403.

24) Schoeler, H., Excision einer Iriscyste. (2 Abbildungen.) Jahresbericht p. 12—24.

25) Morton, Hour-glass cyst of iris following a wound. Ophth. Hosp. Rep. IX. p. 53—54.

26) Mason, Fred., Case of cyst in the anterior chamber. Ophth. Hosp. Rep. IX. p. 35—37.

27) Webster, Cysts of the iris. Boston medic. and surg. Journ. 26. Aug. s. Bericht f. 1875. p. 253.

28) Schiess-Gemuseus, Zur Casuistik der Iristumoren. Virchow's Archiv Bd. 69.

29) Kipp, J., Ueber einen Fall von primärem Irissarcom. Heilung durch Exstirpation der Geschwulst. Mit 1 Tafel. Archiv f. Augen- u. Ohrenh. V. 1. p. 177—182.

30) Drouin, Alph., De la pupille. Anatomie, physiologie, séméiologie. Thèse de Paris. Paris, Delahaye 389 pp.

31) Leblanc, Essai sur les modifications de la pupille produite par les agents thérapeutiques. Paris, Delahaye 1875. 160 pp.

32) Percepied, Elie, De la mydriase. 80 pp. Thèse de Paris; A. Delahaye. (Ausführliche Zusammenstellung der ätiologischen Momente für Mydriasis, Schmidt-Rimpler.)

33) Sichel (Coursserant), Anomalie d'innervation de l'iris. Paralysie du nerf de la sixième paire du côté gauche, de cause spécifique avec mydriase du même côté. Guérison rapide. Gaz. des hôp. Nr. 44. p. 347.

34) Hempel, Ueber die Spinalmyosis. Archiv f. Ophth. XXII. 1, p. 1—28.

35) Bergh, A., Fall af myosis spinalis. Hygiea 1876. Sv. läkaresällsk. förh. S. 245.

36) Bordier, Note sur les effets narcotiques du protoxyde d'azote. Journ. de thérap. 23. p. 885.

37) Jeffries, B. Joy, The detachment of posterior synechiae. Report of the fifth internat. ophth. Congress. pag. 69—72.

38) Wolfe, J. R., A form of iridectomy applicable to cases of sympathetic ophthalmia. s. Sympathische Affectionen.

39) Knapp, H., Doppelseitige einfache Iridectomie, mit Ausgang in Hornhautvereiterung. Arch. f. Augen- u. Ohrenh. V. 1. p. 207—209.

40) Klein, S., Tod nach Iridectomie. Oestr. Jahrb. f. Pädiatrik. 1875. II.

41) Noyes, Henry D., Iridotomy by Wecker's forceps-scissors. New-York med. Record. Jan. 15. p. 37.

42) Pufahl, Iridotomie. Arch. f. Augen- und Ohrenh. V. 2. p. 384.

43) v. Wecker, L., Beitrag zur Iritomie. Klin. Monatsbl. f. Augenh. p. 281—289.
44) —, Contribution à l'iritomie. Ann. d'ocul. T. 76. p. 36—42.
45) Michelon, G., De l'iritomie. 80 pp. Paris, A. Delahaye.
46) Masselon, Clinique ophthalmologique de Wecker. p. 22—28.

v. Wecker (1) bespricht in seinem den Krankheiten des Uvealtractus gewidmeten Artikel in Graefe-Saemisch's grossem Handbuche die Iritis in drei Hauptformen: a) der einfach plastischen, b) der serösen und c) der parenchymatösen und eitrigen Form. Diese auf pathologisch-anatomischer Grundlage basirte Eintheilung, obwohl die rationellere, genügt aber dem praktischen Interesse nicht vollständig; es werden daher nach dem ätiologischen Momente die syphilitische (gummöse), die rheumatische und die gonorrhoische Iritis gesondert beschrieben. Was letztere betrifft, so giebt auch v. W. an, dass sie nach seinen Beobachtungen niemals der Gonorrhoe unmittelbar folgte, sondern dass ihr stets eine Gelenkerkrankung (meist der Kniee) vorausging. (Der gleiche Zusammenhang von Arthritis und Iritis gonorrhoica wird noch von Förster in seinem 1877 erschienenen Artikel über Beziehungen der Allgemeinleiden und Organerkrankungen zu Krankheiten des Sehorgans entschieden hervorgehoben. Ref.) Syphilis wird in 60 bis 70 % aller Fälle als ursächliches Leiden angenommen. — Die Behandlung der einzelnen Iritisformen wird sehr eingehend erörtert; die Corelyse verworfen, die Iridectomie unter Umständen auch bei nicht abgelaufener Entzündung für indicirt gehalten. —

Cuignet (5) erwähnt zwei Fälle, in denen er die von ihm früher empfohlene totale Ausreissung der Iris ausgeführt hat. Der erste betraf eine recidivirende Iridochorioiditis mit Spannungszunahme, der zweite ein grosses adhärentes Leukom; im ersten Falle sollen die Fortschritte der Affection sistirt, im zweiten sogar eine entschiedene Besserung des Sehvermögens erzielt worden sein. (Dieses rohe Verfahren wird hoffentlich keine Nachahmer finden. Ref.) —

Moorhead (6) erzählt einen merkwürdigen Fall von Heilung einer Dialyse der Iris, die durch eine starke Contusion hervorgebracht worden war. Ungefähr $^1/_6$ der Irisperipherie war nach aussen-unten abgelöst; Blutung in die Vorderkammer war nicht vorhanden. Die sofort nach der Verletzung eingeleitete Behandlung bestand in der Einlegung eines Atropin-Gelatineplättchens und dem Druckverbande. — 2 Stunden später war die Pupille ad maximum erweitert und die Dialyse fast unsichtbar. Atropin und Verband

wurden 8 Tage fortgesetzt. Der Erfolg war höchst befriedigend denn mehr als 3/4 der Ruptur war per primam geheilt; nur an der unteren Rande eine kleine Spur der Dialyse zu erkennen. Die Vereinigung ist nach M. der frühen Atropinisirung und der dadurch gesetzten innigen Berührung der Wundränder zu verdanken. —

[Aus Nagel's Klinik werden von Schliephake (7 p. 294 und von Heimann (8 p. 309, 310) mehrere Fälle berichtet, in welchen nach mässigen Contusionen des Auges die vordere Kammer mit einem durchscheinenden Coagulum gefüllt war, das sich in wenigen Tagen resorbirte. Augenscheinlich handelte es sich um Austritt einer gerinnenden farblosen Flüssigkeit aus zerrissenen kleinen Blut- oder Lymphgefässen. Zuweilen finden sich kleine Blutspuren oder ein wirkliches Hyphäma daneben. Auch mehrere Tage nach der Verletzung kann das Lymphextravasat sich einstellen oder wiederholen. Kein Zeichen von Iritis braucht dabei vorhanden zu sein wiewohl dergleichen Extravasate auch im Verlaufe gewisser Formen von Iritis ohne Trauma auftreten. Schmidt-Rimpler und Andere haben solche Formen beschrieben (s. Bericht f. 1871 p. 248 f. 1873 p. 283, f. 1875 p. 251); auch in der Tübinger Klinik sind sie wiederholt beobachtet worden. Bei den traumatischen Extravasationen wurde die Spannung des Bulbus vermindert gefunden, die Sehstörung war sehr bedeutend und nahm mit der Resorption des Coagulums rasch ab. — N.]

[Bull (9) behandelt den Einfluss von Trigeminus-Neuralgieen auf die Entstehung von Iritis und Chorioiditis und theilt 7 dahin gehörige Krankengeschichten mit. In fünf derselben hatten die Neuralgieen schon Jahre lang bestanden; zwei waren traumatisch mit Hineinziehung des Nerven in Narbengewebe.

Der Verlauf war der, dass einer heftigen Neuralgie mit Röthung der Conjunctiva und Tensionsherabsetzung eine acute Iritis folgte, während deren sich die Spannung noch mehr verringerte. Die Pupille blieb trotz Atropin eng; die Neuralgie hörte aber auf. Auf der Höhe der Entzündung blieb die Tension herabgesetzt, bei Abnahme derselben erhöhte sie sich wieder unter Weitwerden der Pupille. Mit jedem Rückfall wiederholte sich derselbe Symptomencomplex und bald wurde auch die Chorioidea ergriffen. Die Prognose ist fast immer schlecht. — Schmidt-Rimpler.]

v. Hasner (10) hielt im Verein deutscher Aerzte in Prag einen Vortrag über die recidivirende Iritis, speciell über die Ursachen derselben. Er wendet sich gegen die von Arlt aufgestellte Theorie, nach welcher die Dyscrasieen eine hervorragende ätiologische

Rolle spielen und schreibt vielmehr den localen Reizungen eine grosse Bedeutung zu. Mit Unrecht hätten Schweigger und besonders Schnabel den Einfluss der hinteren Synechieen auf die Entstehung der Recidive geleugnet. Die functionellen Störungen und die Zerrung, welche die Synechieen bei den physiologischen Bewegungen bewirken, seien von wesentlicher Bedeutung; dafür spreche die eclatante Heilwirkung der Corelyse in manchen Fällen von Neuralgie. In einzelnen Fällen bewirkt die Zerrung der Synechieen eine Zerreissung von Gefässen an der Verwachsungsstelle und dann tritt Blut in die vordere Kammer ein. Fadensynechieen sind weniger zu fürchten als solche, welche breit sind und noch freie Arcaden des Pupillarrandes zwischen sich haben. —

Schnabel (11) erörtert in einer ausführlichen Arbeit die Begleite- und Folgekrankheiten der Iritis. Mit noch grösserer Bestimmtheit und sicherer Begründung als Nettleship (s. p. 288) verneint er die Frage, ob das Zurückbleiben hinterer Synechieen eine Disposition zu Recidiven der Iritis involvire. Von 180 Fällen acuter Iritis, die er im Laufe von 6 Jahren beobachtet, betrafen 165 Fälle solche Augen, die früher niemals erkrankt gewesen waren; nur 9 Fälle waren darunter, bei denen schon früher Iritis vorhanden gewesen war. (79mal lag unzweifelhaft Lues zu Grunde; gleichwohl fanden sich nur in 6 Augen Condylombildungen, einmal sogar bei einer nicht specifischen Iritis; 7mal wurde Hypopyon constatirt.) S. schliesst aus dieser Thatsache, dass den hinteren Synechieen in der Aetiologie der acuten Iritis eine wichtige Stellung unmöglich eingeräumt werden könne.

Als Ursache der im Verlaufe der Iritis so häufigen Störungen resp. des Verfalles des Sehvermögens wird gewöhnlich ein Uebergreifen des Entzündungsprocesses auf die Choroidea angenommen. Für die Fälle von Iritis, in denen es zu ringförmiger Synechie (Pupillarabschluss) kommt, ist dies unzweifelhaft richtig; was die anderen Formen betrifft, so hat S. gefunden, dass es sich durchaus anders verhält. Er hat eine grössere Zahl von Augen die an Iritis erkrankt waren (34 an acuter, 8 an chronischer Form) ophthalmoskopisch untersucht und bei den acuten Iritiden fast ausnahmslos eine gleichzeitige Retinitis, viel seltener Glaskörperveränderungen und am allerseltensten Choroidealveränderungen constatirt. Die fast constante diffuse Retinitis zeigte sich in Form einer schmutzigen gelbröthlichen Trübung der Netzhaut in einem Umkreise von 3—5 Papillendurchmessern um die Papille herum. Die letztere ist selbst trüb, ihre Grenzen verschleiert, die Venen etwas erweitert, doch sind auffallende

Gefässanomalieen, sowie circumscripte Exsudate in der Netzhaut selten. — Schon vor der Gegend des Aequators hat die Retina ihre normale Durchsichtigkeit — das Bild ist also im Ganzen das der specifischen Retinitis (Ref. ist in der Lage, dies häufige und frühzeitige Auftreten der geschilderten Netzhauttrübung bei allen Arten acuter Iritis aus eigener Erfahrung zu bestätigen). Die Sehstörung, welche durch die Retinitis gesetzt wird, ist oft sehr gering; die Dauer der Netzhautveränderung aber immer grösser, als die der Iritis.

Die Glaskörperveränderungen, welche sich in etwa 1/4 der Fälle von Iritis und fast immer gleichzeitig mit Retinitis fanden, sieht S. mit Schweigger für eine selbstständige Hyalitis an; es liegt kein Grund vor, dieselben als Ausdruck einer Choroiditis oder Cyclitis anzusehen, wenn in der Choroidea und im Ciliarkörper nicht pathologische Läsionen nachgewiesen werden können. Als Beweis für die Möglichkeit des Auftretens einer exquisiten Hyalitis ohne Choroidealerkrankung (membranöse, schalenförmige Trübungen, von denen die eine vascularisirt war) wird eine Krankengeschichte in extenso angeführt.

Veränderungen der Choroidea wurden in 26 an acuter Iritis leidenden Augen nur 4mal angetroffen und zwar bestanden sie nur in Pigmentmangel einzelner Stellen der Epithelschicht; niemals wurden Pigmentanhäufungen gesehen. S. ist geneigt diese Pigmententblössungen als zufällige, mit der Iritis in keinem Causalnexus stehende Phänomene zu betrachten.

Als practische Consequenzen dieser Erörterungen ergeben sich einerseits die Nothwendigkeit, in jedem Falle von Iritis die ophthalmoscopische Untersuchung vorzunehmen, andererseits die Ueberflüssigkeit der Iridectomie, wenn sie nur wegen Zurückbleibens hinterer Synechieen vollzogen wird. —

Fieuzal (12) empfiehlt als symptomatisches Mittel gegen die Schmerzen bei acuter Iritis neben den Morphiuminjectionen den innerlichen Gebrauch des Chininum sulfuricum. Um bei recidivirender Iritis den Rückfällen vorzubeugen hält er noch immer die breite Iridectomie für das geeignetste Mittel. —›

De Smet (13) bespricht die Therapie verschiedener Iritisformen, der Iritis serosa, der plastischen, der suppurativen Iritis, der parenchymatösen und specifischen. Bei der Iritis serosa genügen in der Regel Atropin, Druckverband und Ableitungen auf den Darm (?). Bei der plastischen und suppurativen Form sei dagegen eine energische Antiphlogose indicirt: wiederholte Blutegelapplicationen an den Processus mastoideus, warme Compressen, Atropin und rasch hervor-

zurufende Salivation durch Calomel in refracta dosi. — Den hinteren Synechieen wird ein nachtheiliger Einfluss auf die Entstehung der Recidive zugeschrieben. — Als syphilitische Iritis sieht de Smet nur die Form an, welche zu Knotenbildungen in der Iris führt; sie soll bei geeignetem Heilverfahren in der Regel günstig verlaufen. — (Die meisten der Ansichten werden von den erfahrenen Fachgenossen nicht gebilligt werden.) —

Piéchaud (15) beschreibt einen bei einem 76jährigen Manne beobachteten Fall von eitriger Iritis, welche rasch zu einem reichlichen Hypopyon und starker Chemosis führte und sich mit einer partiellen Necrose der Cornea complicirte. Behandlung: Atropin, Excision von Conjunctivalfalten, Paracentese der vorderen Kammer, später Druckverband. Relativ günstiger Ausgang, insofern die Form des Bulbus erhalten wurde. Der Process verlief in einem Auge, welches seit lange durch intraoculäre Blutung oder Netzhautablösung erblindet war. —

Hock (16) bespricht die syphilitischen Augenkrankheiten in systematischer Weise. Wir heben aus der sehr umfänglichen Arbeit Folgendes hervor:

Die Iritis specifica wird bekanntlich von den Syphilidologen relativ selten, von den Oculisten häufig gesehen. Auf Siegmund's Klinik bildeten die Fälle von Iritis specifica noch nicht 1 %, auf Hebra's Klinik höchstens 3—4 %, bei Fournier ebenfalls 3—4 %, bei Boeck in Christiania 5,4 % der Gesammtzahl der Syphilitischen. — Bei gesunden Menschen findet man, dass erst von c. 2500 einer von Iritis befallen wird, wodurch die Existenz der Iritis syphilitica schon erwiesen ist. — Gummata der Iris sind für Lues fast pathognomonisch; doch verlaufen die meisten Iritisfälle bei Syphilitischen ohne Bildung von Gummiknoten. — Was das Frequenzverhältniss der Iritis specifica zu anderen Iritisformen betrifft, so lehren gute Statistiken, dass sie fast die Hälfte aller Iritisfälle ausmacht, Complicationen mit Glaskörpertrübungen seien sehr häufig, besonders mit feinen staubförmigen Trübungen, welche den Hintergrund verschleiern und eine Retinitis vortäuschen können. Ob, wie Schnabel (s. p. 285) angiebt, wirkliche Retinitis häufig vorkomme, müsse erst an einem grossen Krankenmaterial genauer geprüft werden. — In der Therapie wird in erster Linie die energische Schmierkur empfohlen. Die Versuche, derselben subcutane Calomelinjectionen zu substituiren, verdienen keine Nachahmung. Die Iridectomie kann nothwendig werden, doch muss man eine Remission der Entzündung abwarten, ehe man sie vornimmt. —

Saltini (17) berichtet ausführlich über 5 Fälle von Iritis syphilitica, welche in Manfredi's Klinik in Modena nach dem Vorgange von Quaglino, Flarer und De Magri mit subcutanen Calomelinjectionen behandelt wurden. Die Dosis betrug 30 Centigramm Calomel in Glycerin suspendirt, die Injection wurde an der Schläfe, zuweilen auch am Arme gemacht, und wie es scheint, gut vertragen. Die Wirkung war eine höchst prompte; nach der ersten, spätestens nach der zweiten Injection erfolgte rasche Heilung der zum Theil schweren Iritisformen; die anderen gleichzeitigen secundär-syphilitischen Symptome wurden dagegen gar nicht beeinflusst; gegen diese musste eine Schmierkur vorgenommen werden. Saltini glaubt demnach, dass die den Calomelinjectionen nachgerühmte Fähigkeit, die Lues zu heilen, durchaus nicht erwiesen sei. Ihre unleugbar günstige Wirkung bei Iritis specifica beruhe auf einer lokalen »solvirenden oder revulsiven Action«, wie daraus hervorgehe, dass die neue Methode auch bei anderen nicht syphilitischen Augentzündungen sich heilsam erweist. —

Desmarres (18) diagnostirte bei einer 22jährigen Person aus dem Vorhandensein von Keratitis punctata, hinteren Synechieen, Trübung des Kammerwassers, zweier Condylome auf der Iris und der Abwesenheit jeder Photophobie eine maligne specifische Iritis; die Anamnese bestätigte die Diagnose. Die Iritis reicht also zuweilen allein hin, die allgemeine Lues erkennen zu lassen. —

Nettleship (19) suchte durch die Analyse von 71 Fällen von Iritis statistische Anhaltspunkte zur Frage über die relative Häufigkeit der syphilitischen und rheumatischen Form zu gewinnen. In 30 Fällen (42 %) war die Iritis entschieden ein Symptom secundärer Lues; in 23 Fällen (33 %) fand sie sich bei Individuen, die entweder selbst an Rheumatismus oder Arthritis litten, oder deren nächste Verwandte diese Diathese deutlich darboten. — Unter den 30 syphilitischen Fällen waren 6, bei denen die Syphilis und die Iritis 3—20 Jahre vor der ersten Vorstellung bestanden hatten; in keinem dieser 6 Fälle war in dieser langen Zeit ein Recidiv eingetreten. 23 Fälle wurden im Stadium der floriden Entzündung beobachtet; nur in vieren zeigten sich Gummata. — Bei 10 Individuen waren beide Augen erkrankt (innerhalb 3—4 Wochen), bei 10 andern war innerhalb eines Zeitraumes von 3 Monaten nur ein Auge ergriffen. In 16 Fällen wurde der Zeitraum zwischen dem Auftreten des primären Ulcus und der Iritis eruirt. Derselbe zeigte sich nie kleiner als 2 Monate, überschritt aber selten die Dauer von 6 Monaten. — 3mal wurde ein Rückfall während der Behandlung constatirt, einmal

während der Kranke an mercurieller Salivation litt. Hinsichtlich des Geschlechtes vertheilten sich die 30 Fälle specifischer Iritis gleichmässig auf 15 Männer und 15 Frauen.

Bei den 23 als rheumatische oder arthritische Form gedeuteten Fällen war meist chronische Gelenkerkrankung das ursächliche Moment; in 6 Fällen lag charakteristische Gicht zu Grunde; in einem Falle gonorrhoischer Rheumatismus. Nur in 2 Fällen war die rheumatisch-arthritische Iritis doppelseitig und zwar in solchen, bei denen auch die rheumatischen Affectionen beide Körperhälften befallen hatten. 14 Fälle betrafen Männer, 9 Frauen. Die Recidive der Iritis sind nach N. nicht auf das Zurückbleiben hinterer Synechieen zu beziehen (s. auch oben p. 285 Schnabel). 15 Fälle konnten nicht mit Sicherheit in die obigen Kategorieen eingereiht werden; einige waren traumatischer Natur. —

Förster (20) hält die Existenz einer gonorrhoischen Iritis für erwiesen. Es giebt Fälle, in denen bei demselben Individuum wiederholt auftretende Gonorrhoeen von wiederholter Iritis begleitet sind. Meist leiden die Kranken gleichzeitig an Gelenkaffectionen (denen englische Autoren die Vermittelung zwischen Gonorrhoe und Iritis zuschreiben. Ref.). Charakteristische Kennzeichen der gonorrhoischen Form der Iritis giebt es nicht. Chinin und Jodkalium leisten bei ihr mehr Nutzen als die Mercurialien. — Ausser der von Gonorrhoe abhängigen Arthritis giebt es aber auch wirklich rheumatische Gelenkaffectionen, welche sich mit Iritis compliciren, wie Hutchinson dies durch zahlreiche Beobachtungen bereits festgestellt hat. — Bezüglich der syphilitischen Iritis vertritt Förster die (jetzt wohl allgemein adoptirte) Ansicht, dass es ein pathognomisches Symptom der Iritis specifica nicht giebt; dass jedoch das Auftreten von Condylomen der Iris fast nur bei der specifischen Form beobachtet wird. —

[Hutchinson (21) fand bei einem 6jährigen Kinde alte hintere Synechieen der Iris, von denen jede an ihrem Anheftungspunkte an der Kapsel von einem kleinen weissen Ringe, einzelne auch von einer geringen Linsentrübung umgeben waren. H. hält die Flecken für verwandt mit Pyramidalcataract der Neugeborenen. Syphilis war zu vermuthen. — N.]

A. Robertson (22) fand bei einem 39jährigen Arbeiter einen fadenförmigen Körper in der vorderen Kammer, welcher seit vielen Jahren bereits bemerkt und unschädlich geblieben war. Das Aussehen war sehr ähnlich einem Wimperhaar; die einzige Verletzung,

welche der Mann an dem Auge erlitten zu haben sich erinnert, fällt in das 10. Lebenjahr. Das Sehen war normal. —

Streatfeild (23) beobachtete bei einem 25jährigen Studenten einen höchst merkwürdigen, flottirenden ovalen Körper (1 Mm. lang und ½ Mm. breit) in der vorderen Kammer. Die Farbe war braun, wie die Uvea. Nur bei bestimmter Kopfhaltung wurde der Körper sichtbar. Der Patient hatte ihn zuerst vor acht Tagen bemerkt und wurde besonders beim Mikroskopiren durch ihn gestört. Das Auge war nie entzündet und ebenso wenig war eine vorhergegangene Verletzung nachweisbar. —

[Schoeler (24) beobachtete und operirte einen Fall von Iriscyste. Eine Frau, welche als 4jähriges Kind einen Stich ins Auge erhalten hatte, wurde im Alter von 36 Jahren von einer Entzündung desselben Auges befallen. Bald nach dieser entwickelte sich eine weissliche Blase in der vorderen Kammer. Die Cyste nahm die äussere Hälfte der vorderen Kammer ein, zeigte klaren Inhalt, leicht grauliche Wandungen und eine Einziehung, deren Lage einer Narbe der Hornhaut und einer partiellen Linsentrübung entsprach. Den Boden bildete das rareficirte Irisstroma mit zahlreichen Lücken. Die Cyste wurde sammt den angrenzenden Iristheilen excidirt. Die anatomische Untersuchung ergab, dass die Cyste im Innern mit mehrschichtigem Epithel ausgekleidet war. Die Vorderfläche wurde durch das vom Rande nach der Mitte mehr und mehr rareficirte vordere Blatt der Iris gebildet. Die Cyste hatte sich also zweifellos innerhalb des Gewebes der Iris befunden. Die hintere Wand der Cyste schien der Linsenkapsel zu adhäriren, die vordere war früher an die Hornhaut durch eine vordere Synechie befestigt gewesen, die dann später beim Wachsen der Cyste gerissen sein musste. — Nagel.]

[Morton (25) beschreibt eine uhrglasförmige Cyste der Iris. Bei einem 13jährigen Knaben, der ein Jahr vorher am rechten Auge eine Verwundung durch ein Stück Glas erhalten hatte, fand sich im unteren Theile der vorderen Kammer eine Cyste, welche $^3/_{16}$ Zoll unter den Cornearand herabreichte (Abbildung). Ebenso fand sich eine Cyste hinter der Iris und beide Cysten zeigten eine Communication an einer Stelle des Pupillarrandes, wo die Iris defect war. Nach Excision der vorderen Cyste entleerte sich auch die hintere; letztere füllte sich später wieder, die erstere nicht. Auch die hintere verschwand später unter entzündlichen Erscheinungen, vermuthlich in Folge spontaner Berstung. Brailey's Untersuchung zweier excidirten Cystenwandstücke ergab in dem einen eine structurlose, auf einer Seite mit Epithel bekleidete Membran; in dem an-

deren dunkel pigmentirtes Irisgewebe, das auf der Uvealseite mit einer dünnen, structurlosen, epithelbekleideten Membran überzogen war. —

Mason (26) fand in dem seit lange erblindeten Auge einer 71jährigen Frau eine Cyste, welche in der Vorderkammer frei beweglich war und sich stets in den abhängigsten Theil derselben senkte. In der Cyste befand sich klare Flüssigkeit und einige wie Kalk aussehende Stücke. Das Pupillargebiet war frei, keine Linse vorhanden. Bei der Entfernung der Cyste kam noch ein getrübter Körper zu Gesicht, der aber nicht extrahirt werden konnte, sondern wieder hinter der Iris verschwand. Die Untersuchung der collabirten Cyste durch Nettleship ergab, dass die Wand aus einer durchsichtigen hyalinen Membran bestand, welche Zeichen von Schichtung zeigte. An derselben hafteten Kalkkörner, Pigmentkörner und Zellenmassen, wie sie im entzündeten Glaskörper gefunden werden. Wahrscheinlich war die Cyste die geborstene, verdickte Linsenkapsel mit Ueberbleibseln der verkalkten Linse mit anhängenden Theilen des degenerirten Glaskörpers. — Nagel.]

Schiess (28) beschreibt 4 Fälle von Melanom der Iris.

Der erste betraf eine 55jährige Frau von anämischem Aussehen, deren rechtes Auge 7 Wochen vor der ersten Vorstellung unter Abnahme des Sehvermögens ohne entzündliche Erscheinungen erkrankt war. Man constatirte in der Iris derselben nach unten aussen einen linsenförmigen braunen Tumor mit glatter Oberfläche, der nach vorn an die Hornhaut, nach innen etwas über den Pupillenrand reichte. Die Linse ist dem Tumor entsprechend etwas nach hinten gedrängt, die Hornhaut an der Stelle, an welcher die Geschwulst anlag, ein wenig trüb, sonst normal. In der Sclera sitzen nahe dem Hornhautrande 7 grössere und kleinere braune Flecke. — Das Auge wird enucleirt, Heilung normal. Bei der Section des Bulbus zeigt sich eine Geschwulst, welche auf Corpus ciliare und Iris beschränkt bleibt. Der dem Ciliarkörper angehörende Theil des Tumors ist intensiv schwarzbraun, während der der Iris angehörige auf dem Durchschnitt mehr braungelb marmorirt erscheint. Die Geschwulstmasse grenzt sich gegen die gesunden Theile des Ciliarkörpers scharf ab. Die mikroskopische Untersuchung lehrte, dass die Geschwulst, soweit sie das Corpus ciliare betraf, durchaus den Charakter des Melanoms an sich trug, während sie auf dem der Iris angehörenden Theile sich als ein schwach pigmentirtes Spindelzellensarcom erwies. Der Ausgangspunkt der Geschwulstbildung war wahrscheinlich die Grenzpartie zwischen Corpus ciliare und Iris; von hier aus ist der Tumor nach beiden Richtungen gewachsen. — Die kleinen Flecke auf der Sclera erwiesen sich als kleine melanotische Herde unter der Conjunctiva; durch einzelne pigmentirte Zellen in der Sclera liessen sich die directen Wege der Wanderung nach aussen verfolgen.

An diesen interessanten Fall schliesst S. noch die kürzere Beschreibung dreier anderer Fälle von melanotischen Irisgeschwülsten an. Der letzte derselben ist dadurch bemerkenswerth, dass die Ge-

schwulst sich äusserst langsam, seit 24 Jahren, bei intactem Sehvermögen entwickelt hatte, dann unter geringen subjectiven Erscheinungen, aber mit Zunahme des intraocularen Druckes innerhalb einiger Monate wuchs und das Sehvermögen vernichtete. 1½ Jahre später waren noch keine Zeichen von allgemeiner Infection vorhanden. — Aus diesem, wie aus dem ersten Falle schliesst S., dass ein reines Melanom in Melanosarcom übergehen könne. —

Kipp (29) beschreibt einen Fall von primärem Irissarcom, welches bei einem 36jährigen sonst gesunden Manne, der nie eine Verletzung erlitten hatte, beobachtet wurde, seit 12 Jahren bestand und äusserst langsam gewachsen war, und bei welchem die Iridectomie — Excision der die Geschwulst tragenden Irispartie — eine vollständige Heilung mit Erhaltung des vollen Sehvermögens herbeiführte. 18 Monate nach der Operation war noch kein Recidiv eingetreten. Die auf dem inneren unteren Quadranten der Iris sitzende fleischfarbene Geschwulst hatte eine ansehnliche Grösse erreicht; sie war 7 Millimeter hoch, 5 Mm. breit und am oberen Theile 4 Mm. dick und bedeckte die Pupille bis auf einen schmalen Spalt vollständig; hintere Synechieen waren nicht vorhanden. Die mikroskopische Untersuchung zeigte ein ächtes, ungefärbtes Spindelzellensarcom mit ziemlich reichlichen Blutgefässen, welches wahrscheinlich vom Irisstroma ausgegangen war.

K. bemerkt, dass primäre Sarcome der Iris ausserordentlich selten sind; er fand in der Literatur die Beschreibung von nur drei Fällen (Hirschberg, Robertson und Dreschfeld); in diesen war die Enucleation des Auges vorgenommen worden. Arlt erwähnt ausserdem in seiner Operationslehre zwei Fälle, in denen die Iridectomie, wie es scheint, mit Erfolg angewendet worden war. —

Drouin (30) hat in einem umfänglichen Buche die Anatomie, Physiologie und Semiotik der Iris und Pupille monographisch behandelt. Der anatomische Theil, in welchem auch die Pupillometer von Follin, Fick, Robert-Houdin, Badal, Galezowski und Dubujadoux und das von Landolt beschrieben werden, enthält nichts wesentlich Neues. Aus dem physiologischen Abschnitte sei Folgendes hervorgehoben. Die Iris zeigt nach D. zwei Arten von Bewegungen, active oder functionelle zur Verbesserung des Sehens bestimmte und passive oder harmonische Bewegungen, welche vom Sehact unabhängig sind. Die erste Categorie von Bewegungen, zu denen die Contraction der Pupille auf Lichteinfall in dasselbe oder in das andere Auge gehört, wird durch Nerveneinfluss geregelt und durch die Muskulatur der Iris hervorgebracht; die zweite Categorie dagegen kommt nur durch den Wechsel des Blutgehaltes zu Stande; man kann sie daher auch die vasculären Bewegungen nennen. Mit der Erweiterung der Gefässe verengert sich die Pupille, mit der Contraction der Gefässe erweitert sie sich. So erklärt D. die Pupillen-

verengerung, welche man bei Congestion des Gehirns, bei Lähmung des Halssympathicus oder in Folge von Reizung der peripherischen Enden des Trigeminus beobachtet; hier entstehe eine paralytische Erweiterung der Irisgefässe und damit die Verengerung der Pupille. Bei Reizung des Sympathicus, sowie bei Ischämie des Gehirns in der Epilepsie, bei der Ohnmacht, bei heftigen Affecten entstehe Verengerung der Gefässe und dadurch Erweiterung der Pupille.

In dem semiologischen Theile wird der Zustand der Pupille unter den verschiedensten physiologischen und pathologischen Verhältnissen sehr genau und eingehend erörtert. Es werden der Reihe nach die Veränderungen der Pupillenweite und der Pupillenbewegungen bei den verschiedenen Refractionszuständen und Krankheiten des Auges, sowie bei den Gehirn- und Rückenmarksaffectionen, bei den pathologischen Zuständen des peripheren Nervensystems, bei den Neurosen und Geisteskrankheiten, bei den Störungen des Circulationssystems und bei Intoxicationen besprochen. — Das Buch enthält eine fleissige Zusammenstellung des über diese Dinge Bekannten, ist mit guter Ordnung und mit Kritik geschrieben und wird vielfach mit Nutzen nachgelesen werden. —

Leblanc (34) erörtert in monographischer Form die Modificationen der Pupille, welche durch therapeutische Agentien bewirkt werden. Es werden alle Gruppen von Medicamenten der Reihe nach bezüglich ihrer Wirkung auf die Iris besprochen, von den reconstituirenden und adstringirenden an bis zu den irritirenden, alterirenden, narkotischen Mitteln; auch die Wirkung der Emetica und Anthelminthica wird nicht übergangen. Leblanc unterscheidet Mittel, welche auf die Pupille wirken durch eine directe Einwirkung auf die Iris resp.. ihre peripherischen Nerven (so die meisten Solaneen und das Calabar), von denjenigen Mitteln, welche nur secundär durch Vermittlung verschiedener Umstände die Pupillenweite beeinflussen (wie die Vomitiva, die Alterantia etc.). Letztere wirken bald, indem sie die Ursachen beseitigen, welche die Iris in einem pathologischen Zustande (meist der Dilatation) erhielten, bald indem sie andere Zustände hervorbringen, welche physiologisch sich mit Mydriasis oder Myosis verbinden. Alle Zustände nun, welche eine Depression hervorbringen, die Anämie, die Nausea und das Erbrechen, die Ohnmacht, die Asphyxie, Spasmen und Convulsionen sind mit Pupillenerweiterung verbunden, dagegen bewirkt die »sthenische Stimulation«, der Schlaf, die Gehirnhyperämie die Verengerung der Pupille.

Es giebt endlich noch eine dritte Art von Wirkung, das ist die auf das allgemeine Nervensystem, entweder das cerebro-spinale oder das sympathische; die Veränderungen der Iris entsprechen dann im Allgemeinen denen der Circulation.

Aus den Kapiteln über die Wirkung der Medicamente im Einzelnen kann nur Einiges hier hervorgehoben werden. Die adstringirenden Mittel, innerlich gereicht, bewirken Myosis (so Tannin, Carbolsäure); die Mydriasis bei der Bleivergiftung bildet nur eine scheinbare Ausnahme. — Bei der Quecksilberkachexie finden wir Mydriasis, bei der Jodvergiftung deutliche Myosis (Jod in gewöhnlicher therapeutischer Dosis gereicht wirkt gewöhnlich nicht auf die Pupille). — Die Canthariden und das Cantharidin bewirken Mydriasis, nach der äusseren Application aber erst, wenn die Blasenbildung vollendet ist. — Die Vomitiva (Tartarus stibiatus, Ipecacuanha und Apomorphin) bewirken sämmtlich Pupillenerweiterung, insofern sie Nausea und Erbrechen hervorrufen. — Das Curare bewirkt Myosis, aber erst spät. — Für Chloroform und Aether wird bestätigt, dass die vollständige Insensibilität erst erreicht ist, wenn die Pupillen eng und unbeweglich geworden sind; die Mydriasis, welche der Myosis vorangeht, entspricht dem Excitationsstadium; beim Stickstoffoxydul existirt kein Excitationsstadium und folglich auch keine Mydriasis; es bewirkt sofort Verengerung der Pupille. Chloral bewirkt, wie Morphin, Myosis, wenn es ruhigen Schlaf hervorruft; in zu hoher Dosis erzeugt es Mydriasis. —

Coursserant (33) beschreibt einen in Sichel's Klinik beobachteten Fall von Mydriasis und Abducenslähmung bei einem syphilitisch inficirten Individuum. Die Pupille des kranken Auges war ad maximum erweitert und unbeweglich, die Accommodation ebenfalls gelähmt. Sichel zog aus dieser Combination von Lähmungen den Schluss, dass in diesem Falle eine abnorme Innervation der Iris stattfinden müsse, indem die motorische Wurzel des Ganglion ciliare hier ausnahmsweise (statt vom Oculomotorius) vom Abducens abgegeben würde, ein Verhalten, welches man bei anatomischen Untersuchungen nicht selten schon gefunden hat. Am Lebenden sei eine solche Innervationsanomalie noch nicht diagnosticirt worden. — Antisyphilitische Behandlung führte vollständige Heilung herbei. —

Hempel (34) giebt in einem Artikel über die spinale Myosis eine Zusammenstellung von 19 Fällen (8 ältere bereits publicirte und 11 neue meist in Leber's Klinik beobachtet), welche die von Argyll Robertson zuerst aufgestellte Behauptung, dass bei spinaler Myosis die Pupillen auf Lichteinfall unbeweglich sind, auf

Accommodationsimpulse aber reagiren, vollauf bestätigen. In 3 Fällen war keine Myosis vorhanden, das Verhalten der Pupillen aber dasselbe, wie in den anderen Fällen. In einem Falle war die Diagnose des Grundleidens nicht zu stellen, es fehlten alle Erscheinungen von Tabes, sowie von progressiver Paralyse; in 4 Fällen lag allgemeine Paralyse der Irren zu Grunde; die Erscheinungen an den Pupillen waren die nämlichen wie bei Tabes. — Die enorme Enge der Pupille erklärt sich nach H. durch die Lähmung des Centrums für die Pupillenerweiterung (vermuthlich in der Medulla oblongata gelegen), zu welchen sich secundär, wie bei den äusseren Augenmuskeln, eine Contractur des Antagonisten, also des Sphinkters hinzugesellt. Die vollständige Lähmung des Dilatators wird dadurch bewiesen, dass Atropin in den betreffenden Augen nur eine incomplete Erweiterung (meist auf 4 Mm.) hervorbringt. Ein primärer Spasmus des Sphinkters sei darum auszuschliessen, weil man mit diesem oft gleichzeitig einen Spasmus des Ciliarmuskels beobachten würde, der nicht nachweislich ist. Das Fehlen der Reaction auf Licht erklärt H. mit Wernicke durch Unterbrechung der Leitung zwischen Opticus und Oculomotorius. —

[Enorme Myosis in einem comatösen Zustande mit Pulsbeschleunigung sah Bordier (36) eine Stunde nach Anwendung von Stickstoffoxydul bei einer Zahnextraction eintreten und einige Stunden anhalten. — N.]

[Bei Morphiumsucht sah Levinstein (Berliner klinische Wochenschr. Nr. 14) ebenso oft Mydriasis als Myosis. — N.]

[Schliephake (7) berichtet aus Nagel's Klinik 4 Fälle von einseitiger Sympathicus-Neurose des Auges (Fall 10 bis 13), Myosis mit Hypotonie des Bulbus, Verkleinerung der Lidspalte vasomotorischen und secretorischen Störungen der betr. Gesichtshälfte. In einem Falle wurde der Augengrund der erkrankten Seite etwas stärker vascularisirt gefunden, in einem ein leichter Grad von scheinbarer Myopie oder Accommodationskrampf auf der afficirten Seite. In 2 Fällen bestand deutliche Empfindlichkeit in der Gegend des oberen Halsganglions des Sympathicus. Analoge Erscheinungen, auf den Bulbus und seine nächste Umgebung beschränkt, namentlich Myosis und Hypotonie, wurden beobachtet nach leichten Verletzungen, namentlich Contusionen des Auges und bei spontanen Erkrankungen des Auges, welche sich den phlyctänulären Entzündungen anreihen (cf. oben p. 273 und Bericht f. 1873. p. 132). — N.]

[Weitere Fälle von Sympathicusneurose mit Betheiligung des

Auges werden mitgetheilt von Seligmüller (Traumatische Läsionen), Schwabach (Hyperämie der Conjunctiva, Thränen, Ohrenaffection), Nothnagel (Myosis und Ptosis bei cerebraler Hemiplegie). Zunker, Morselli, Domanski, de Giovanni, über welche sich ausführlichere Referate in Virchow-Hirsch's Jahresbericht II. p. 125, 126 finden. In Zunker's einem Falle bestand bei verbreiteter Urticaria enorme Erweiterung beider Pupillen mit guter Reaction; in dem zweiten Falle bei Bleiintoxication stumpfe Sensibilität der Haut, nach Berührung mit stumpfen Instrumenten exquisirte Urticaria rubra, weite Pupillen; Heilung zugleich mit der Bleiaffection. In Morselli's Falle (Gliosarcom in der linken Hirnhälfte) wurde fettige Degeneration und Atrophie der Ganglienzellen in dem erkrankten Sympathicus vorgefunden. — Nagel.]

Knapp (39) verrichtetete bei einem einjährigen Kinde, welches an unregelmässigem Kernstaar beider Augen litt, beiderseits die Iridectomie nach innen-unten. Das Kind war narcotisirt, die Operation ging völlig regelrecht, ohne Zufälle von Statten. Gleichwohl trat am folgenden Tage eine eitrige Keratoiritis ein, welche mit vollständigem Verlust beider Augen endete. — Die Ursache dieses traurigen Ausgangs war nicht zu ermitteln. —

Klein (40) beobachtete einen Todesfall nach einer beiderseits unter Chloroformnarkose verrichteten Iridectomie bei einem 6jährigen Mädchen, welches an centralen Hornhautleucomen litt. Die Narcose war nicht vollständig, die Iris musste mehreremal gefasst und etwas gezerrt werden; die Iridectomieen waren daher nicht vollkommen correct. Am andern Morgen klagte das Kind über Schmerz im linken Auge, welches sich ein wenig geröthet zeigte. Mittags traten Convulsionen mit Cyanose und Bewusstlosigkeit ein und am Abend des zweiten Tages starb das Kind. Es war eine Injection von $^1/_{16}$ Gran Morphium und schliesslich die Tracheotomie gemacht worden. Die Section zeigte starke Hyperämie des Gehirns und der Lungen mit Lungenödem. Die eigentliche Todesursache war nicht zu eruiren. Klein erinnert daran, dass Warlomont 1863 bei einem 11 Monate alten Kinde ebenfalls einen tödtlichen Ausgang nach einer Augenoperation mitgetheilt hat. —

Henry D. Noyes (41) hat die Iridotomie nach Wecker in den Jahren 1874 und 1875 20 mal ausgeführt und zwar theilweise als Nachstaaroperation in Fällen von Pupillarverschluss, theilweise bei vorderen Synechieen. Er spricht sich im Ganzen sehr befriedigt über die gewonnenen Resultate aus; in mehreren Fällen wurden sehr gute Sehresultate ($S = {}^{20}/_{100}$—$^{20}/_{40}$) erreicht. Die Ope-

ration wurde mehreremal in extrahirten Augen vorgenommen, bei denen noch nicht alle Ciliarinjection verschwunden war und dennoch mit gutem Erfolge. In einem Falle dieser Art trat ein ungünstiger Ausgang ein; die Operation war aber in Folge der Mangelhaftigkeit des Iridotoms uncorrect und unter Quetschung der Iris vor sich gegangen. Geringer Glaskörperverlust zeigte sich nicht als nachtheilig.

Die Iridotomie zur Trennung von vorderen Synechieen ist im Allgemeinen nicht schwierig; doch wird man oft über die Grösse der gebildeten Oeffnung sich getäuscht fühlen; zuweilen zieht sich nämlich die Iris gar nicht zurück; dann muss man später eine Iridectomie machen. —

Pufahl (42) theilt einen Fall mit, in welchem Hirschberg die Iridotomie mit sehr günstigem Resultate ausgeführt hat. Es waren an demselben Auge fünf Iridectomieen resultatlos gemacht worden. S wurde von Lichtschein auf S = 1/6 gebracht. P. empfiehlt das Iridotom, nach Hirschberg's Vorschlage, mit dem Cowell'schen Handgriffe zu versehen. —

v. Wecker (43, 44) erweitert die Indicationen der Iritomie (wie er die Operation der Iridotomie zu nennen vorschlägt) insofern, als er ihr auch eine exquisit antiphlogistische Wirkung zuschreibt in denjenigen Fällen, in welchen ein dauernder Reizzustand nach der Staarextraction durch Einklemmung der Iris oder der Kapsel in die Wunde unterhalten wird. Während er früher an der Nothwendigkeit festhielt, den Ablauf der Reizsymptome abzuwarten, ehe man zur Iritomie schreiten könne, hat er sich jetzt überzeugt, dass die Iritomie das beste Mittel sei, die auf mechanischen Ursachen beruhenden Entzündungserscheinungen zu beseitigen und tiefen anatomischen Veränderungen des Auges vorzubeugen. Um das operative Trauma auf ein Minimum zu reduciren, hat er seine Scheerenpincette in der Weise modificirt, dass die untere Branche eine feine, scharf schneidende Lanze bildet, während die obere, einen Mm. längere Branche einen kleinen Knopf trägt. Mit diesem Instrumente dringt man geschlossen durch die Hornhautwunde in die vordere Kammer ein, öffnet es dann leicht, der Knopf der oberen Branche drückt dann beim Vorschieben die Iris nach hinten und beugt sie gleichzeitig etwas gegen die scharfe Spitze der unteren Branche vor, so dass man mit der grössten Leichtigkeit Iris und anliegende Kapsel zwischen die Branchen bringt und in beliebiger Ausdehnung einschneiden kann. Die Operation, welche in einem durch eine am äusseren Hornhautrande angelegte Wunde gemachten horizontalen Einschnitt besteht, verläuft meist ohne Glaskörperverlust; die Iris blutet allerdings in

entzündeten Augen immer. Die gebildete Pupille wird zwar nicht immer erhalten, aber die Entzündung stets zum Stillstand gebracht und günstigere Bedingungen für eine spätere zweite Iritomie geschaffen. —

[Masselon (46) berichtet aus v. Wecker's Klinik über 35 im letzten Jahre daselbst ausgeführte Iridotomieen, von denen 5 einfache, 30 doppelte waren. Wir erfahren, dass v. Wecker den Ausdruck doppelte Iridotomie nicht allein auf die Ausführung zweier zu einem V zusammenstossender Schnitte anwendet, sondern auch auf die Fälle, in denen das Lanzenmesser mit Arretirung ebenso wie die Scheerenpincette in die Iris eindringt, während bei der einfachen Iridotomie nur das letztere Instrument die Iris durchschneidet. In der Mehrzahl der Fälle von Pupillarverschluss genügt ein einfacher Scheerenschnitt, der Vförmige bildet die Ausnahme. Die Richtigkeit der Bemerkung von Green, dass senkrecht auf die Richtung der gespannten Irisfaser zu incidiren ist (s. Bericht f. 1875 p. 262), wird von Wecker anerkannt. — Nagel.]

Krankheiten der Chorioidea.

Referent: Prof. **Laqueur.**

1) v. Wecker, Die Erkrankungen des Uvealtractus. Graefe-Saemisch's Handbuch der ges. Augenheilk. Band IV, 2te Hälfte p. 577—671.
2) Foerster, Beziehungen der Allgemeinleiden u. Organerkrankungen zu Krankheiten des Sehorgans. Cap. XIII. des Handbuchs der ges. Augenh. v. Graefe u. Saemisch p. 68—70, p. 166., p. 168—172, p. 183, p 190—192.
3) Williams, A. D., Double Coloboma of Iris and Choroid. The Cincinnati Lancet & Observer. January. p. 62.
4) v. Becker, F. J., Beitrag zur Casuistik des Coloboma chorioideae ohne Irisspaltung. Mit 1 Tafel. Archiv f. Ophthalm. XXII. 3. p. 221—228.
5) Manz, Anatomische Untersuchung eines Coloboma iridis et choroideae. Klin. Monatsbl. f. Augenh. p. 1—21.
6) Litten, Coloboma chorioideae et retinae inferius circumscriptum. Virchow's Archiv f. path. Anat. Bd. 67. S. 616.
7) Sattler, H., Ueber den feineren Bau der Chorioidea des Menschen nebst Beiträgen zur patholog. u. vergl. Anatomie der Aderhaut. (Mit 1 Tafel.) Archiv f. Ophth. XXII. 2. p. 1—100.
7a) Bull, Charles S., The Influence of neuralgia of the Trigeminus in causing iritis and choroiditis, s. oben p. 284.
7b) Hutchinson, J., Extensive choroiditis, probably congenital, and causing almost complete blindness. No other evidence of hereditary syphilis

— Patient's father the subject of retinal haemorrhage. Ophth. Hosp. Rep. VIII. p. 491.

7c) Hutchinson, J., Extensive choroidal atrophy in abruptly marked patches in an infant — Extreme convergent Strabismus — Nystagmus. ibidem p. 492.

8) Brailey, Microscopical examination of an eye lost by recent injury, but showing abundant old Choroiditis disseminata. Similar disease in the other eye. No cause proved. Ophth. Hosp. Rep. VIII. p. 552.

9) —, Fibrous tissue formation in the interior of the choroid. Ophth. Hosp. Rep. VIII. p. 555.

10) Emmert, E., Spontane acute Cyclitis auf dem linken, einige Wochen später auf dem rechten Auge. Arch. f. Augen- u. Ohrenheilk. V. 2. p. 406—409.

11) Dudouy, E., Essai sur l'importance du cercle ciliaire en pathologie oculaire. Thèse de Paris.

12) Richet, Sur un cas d'iridochoroïdite séreuse. Recueil d'Ophthalm. p. 189—191.

13) Nettleship, Two remarkable cases of choroido-retinal disease in children, without assignable causes. Ophth. Hosp. Rep. VIII. p. 515—519. s. Retina-Krankheiten.

14) Moore, William, A case of pyaemia attended by sudden destruction of the eye. Dublin Journ. of med. Sc. Febr. p. 158.

15) Le Dentu, Affection syphilitique des membranes profondes de l'œil. Frictions mercurielles. Grande amélioration. Gaz. des hôp. Nr. 131. pag. 1042. (Fall von syphilitischer Chorio-Retinitis mit vollkommener Farbenblindheit.)

16) Imre, J., Ein Fall von Ringskotom bei Chorioretinitis specifica. Klin. Monatsbl. f. Augenh. p. 267–270.

17) Salomon, Zwei Fälle von Tuberculose der Chorioidea mit Neuritis optica. Tageblatt der 49. Versammlung deutscher Naturforscher u. Aerzte. Nr. 8.

18) Bouchut, Méningite tuberculeuse. Névrorétinite; tubercule de la choroide. Gaz. des hôp. p. 241—243.

19) Bouchut, Carie vertébrale, paraplégie, Névrorétinite et tubercules de la choroide sans méningite granuleuse. Autopsie. Gaz. des hôp. p. 561–563.

20) Björken, John, Benbildning i choroidea. Upsala läkareförens. förh. Bd. 11, S. 379. (Knochenbildung in der Choroidea eines athrophischen Auges.)

21) Mayer, H. u. Schweninger, Melanosarcom des Bulbus. Bair. ärztl. Intelligenzbl. Nr. 4.

22) Hirschberg, J., Ein Fall von Aderhautgeschwulst, nebst anatomischen Bemerkungen. (Mit 2 Tafeln.) Archiv f. Ophthalm. XXII. I. p. 135—148.

23) Reid, Thomas, Intraocular sarcomatous tumours. Brit. med. Journ. Sept. 30. p. 444.

24) Wilson, Sarcoma oculi. Dublin Journ. of med. Science. Vol. 62. p. 261—263.

25) Richet (Baudon), Exophthalmie consécutive à un sarcôme. Recueil d'Opthalm. p. 44—48.

26) Croty, H. G., »A case of melanotic cancer of the eyeball.« Medical Press and Circular. 9. Februar 1876. (Ohne Interesse. Swanzy.)

27) Brailey, Sarcoma of the Choroid. Ophth. Hosp. Rep. VIII. 1. p. 541.
28) —, Examination of a globe containing a sarcoma of the choroid. Recurrence of the tumour in the optic nerve stump. Ophth. Hosp. Rep. IX. p. 72—74.
29) Nettleship, The after-history of fifteen cases of malignant tumour of the eye. Ophth. Hosp. Rep. IX. p. 40—49.
30) Born, Rundzellensarkom vom Auge eines Pferdes. Arch. f. wissensch. u. prakt. Thierheilkunde. p. 405.

v. Wecker (1) nimmt in seinem Artikel: Die Erkrankungen des Uvealtractus 3 Hauptformen von Choroiditis an, nämlich die Choroiditis plastica, Ch. serosa und Ch. parenchymatosa oder suppurativa. Die plastische Choroiditis wird wiederum unter folgenden Unterabtheilungen beschrieben: 1) Choroiditis disseminata simplex. 2) Ch. areolaris. 3) Chorio-Retinitis centralis. 4) Choroiditis disseminata specifica oder Chorio-Retinitis specifica. Die seröse Choroiditis zerfällt in die einzelnen Formen des Glaucoms.

Die Choroiditis disseminata umfasst bekanntlich eine Reihe verschiedener Processe. Zunächst sind von ihr abzusondern gewisse Abarten der Retinitis pigmentosa und die Wucherungsprocesse der Pigmentschicht, welche ophthalmoskopisch eine Choroiditis disseminata vortäuschen können. Die wirkliche Ch. disseminata kann bestehen bei Processen, welche in der Glasmembran der Choroidea stattfinden, und bei solchen, welche das Stroma der Choroidea betreffen. Die pathologisch-anatomischen Befunde, auf welchen diese Eintheilung beruht, sind durch sehr instructive Zeichnungen von Iwanoff veranschaulicht. —

Förster (2) hebt in seiner Arbeit »über die Beziehungen der Allgemeinleiden zu Krankheiten des Sehorgans« die diagnostische Wichtigkeit der Choroideal-Tuberkel hervor. Aus dem Nachweis von Tuberkeln in der Choroidea lässt sich mit Sicherheit auf eine allgemeine Miliartuberkulose schliessen, werden aber bei Verdacht auf dieselbe trotz sorgfältiger Durchmusterung des Augenhintergrundes keine Tuberkel entdeckt, so ist die Existenz der Miliartuberkulose dadurch nicht ausgeschlossen.

Die nach Febris recurrens auftretende Choroidealerkrankung wird nach den Beobachtungen von Logetschnikow, Estlander, Blessig, Peltzer beschrieben. Sie fängt meist mit Glaskörpertrübungen an, später gesellen sich Ciliarinjection, Iritis, hintere Synechieen, zuweilen ein geringes Hypopyon und Herabsetzung der Spannung hinzu. Der Verlauf ist sehr chronisch, der Ausgang in der Regel ein relativ günstiger.

Als syphilitische Erkrankung der Choroidea wird von F.

die gewöhnlich unter dem Namen Retinitis syphilitica bekannte Affection beschrieben und die Gründe, weshalb er den Sitz der Krankheit in die Choroidea verlegt, aufs Neue entwickelt (s. diesen Jahresbericht für 1874, pag. 353). —

v. Becker (4) in Helsingfors fügt den wenigen bisher beschriebenen Fällen von Choroidealcolobom ohne Irisspaltung 2 neue Fälle hinzu, von denen sich der erste dadurch auszeichnet, dass er doppelseitig ist.

In demselben war zu bemerken, dass keine Heredität bestand, die Sehschärfe links auf $^2/_7$, rechts auf $^1/_{10}$ reducirt war, das linke Auge etwas kleiner, beide Corneae etwas eiförmig mit nach unten gerichteter Spitze. Links fanden sich 2 ovale Colobome, ein grösseres stark Licht reflectirendes die Papille einschliessend und ein kleineres, weniger blendend reflectirendes, von dem andern nur durch einen Pigmentsaum getrennt nach oben (umgekehrtes Bild); das Pigmentepithel schwach entwickelt, im Sehfeld ein beiden Colobomen entsprechender, durch einen schmalen sehenden Streifen unterbrochener, übrigens nicht scharf abgeschnittener Defekt, ausserdem innen eine leichte concentrische Beschränkung.

Rechts fand sich eine ovale Papille mit nur 2 nach unten verlaufenden Gefässen, nach oben ein querovales, halbpapillengrosses Colobom, Pigmentepithel im Ganzen dunkler als links, aber auch an einzelnen Stellen atrophisch, das Sehfeld nach oben innen etwas eingeschränkt.

Der 2. Fall wurde zufällig entdeckt, die Untersuchung in Folge der Beobachtung der eiförmigen Cornea gemacht: dieselbe ergab nach oben (umgekehrtes Bild) 3 verschieden grosse Colobome, das mittlere ectatisch, das oberste nicht so scharf begrenzt, wie die andern und von Pigment unterbrochen; dabei volle Sehschärfe.

(Referent ist in der Lage diesen Fällen noch einen von ihm beobachteten, bisher nicht publicirten anzuschliessen. Er betraf ein 8jähriges an alternirendem Strabismus convergens leidendes Mädchen, bei welchem ein beiderseitiges, die typische Form darbietendes, nicht bis ganz an die Papille reichendes Coloboma chorioideae, ohne Iriscolobom gefunden wurde. Die Sehschärfe schien beiderseits wenig herabgesetzt zu sein; eine Gesichtsfeldbestimmung konnte wegen mangelnder Intelligenz nicht vorgenommen werden.) —

Eine genaue mikroskopische Untersuchung zweier mit Iris- und Choroideal-Colobom behafteter Bulbi eines Kindes giebt Manz (5), der sich hauptsächlich die Aufgabe stellte, das Verhalten der »Narbe« zu Gefäss- und Netzhaut festzustellen. Sie zeigte, im Gegensatz zu der herrschenden Annahme, zwar sehr auffallende Veränderungen der Retina in dem colobomatösen Theil, aber keine vollständige Unterbrechung derselben. Ihre äusseren Schichten vom Pigmentepithel bis zur äussern Körnerschicht hören allerdings ganz auf, die übrigen, mit Ausnahme der Nervenfaserschicht, werden nur

sehr dünn. Letztere wird dicker, die Nervenfasern selbst jedoch hören auf oder biegen ab, und an ihre Stelle tritt ein netzförmiges Bindegewebe. Das Pigmentepithel, das dem blossen Auge scharf abgeschnitten erscheint, setzt sich in Gestalt eines pigmentarmen Epithelzellenlagers fort, das grösstentheils geschlossen ist, an einzelnen Stellen aber vollständig fehlt. Unter demselben befinden sich feine Bindegewebszüge, durch die die Choroidea mit dem Colobom in Verbindung steht; Gefässe traten aus ersterer nur wenige und dünnwandige ein, die Choriocapillaris hört ganz auf. Mit der Sclerotica hängt die im Ganzen scharf davon geschiedene Narbe nur durch einzelne bindegewebige Verbindungen zusammen. Die Papille zeigt nach unten eine mit dem staphylomatösen Theile des Coloboms verbundene Excavation, in der die Nervenfasern fehlen. Der Befund war für beide Augen ziemlich gleich.

Zur Erklärung des bisher (mit Ausnahme von Arlt) noch nicht beschriebenen Vorkommens von Netzhaut im Bereich des Coloboms nimmt Manz als das Wahrscheinlichste an, dass theils durch Contraction, theils durch Dehnung der Narbe benachbarte Theile der ursprünglich vollkommen gespaltenen Netzhaut in das Colobom hineingezogen worden seien, und glaubt nicht, dass dieser Fall Veranlassung gibt, die herrschende Ansicht, dass das Colobom im Wesentlichen eine Netzhautspalte sei, zu modificiren. —

Litten (6) beschreibt ophthalmoskopisch und anatomisch ein Colobom der Choroidea und Netzhaut, welches im linken Auge einer diabetischen Frau gefunden wurde. Das bläulichweisse, scharf contourirte Colobom hatte eine nierenförmige Gestalt mit grossem horizontalen Durchmesser, lag nach unten von der Papille nahe derselben, ohne sie mit zu umfassen. Von den Gefässen des Coloboms kam eine nahezu senkrecht verlaufende Arterie aus der Papille. Die anatomische Untersuchung zeigte, dass der Defect eine deutliche Vertiefung bildete. Nur die eine vertical verlaufende Arterie stammte von der Centralarterie her; die übrigen Gefässe waren Zweige der hinteren Ciliargefässe und verliefen hinter der Membran, welche die fehlende Choroidea und Retina ersetzte und als zartes Häutchen den Defect überspannte. Die Intercalarmembran bestand aus fibrillärem Bindegewebe und enthielt keine Spur von charakteristischen Formelementen der Choroidea und der Netzhaut. —

Aus der in histologischer und vergleichend-anatomischer Hinsicht sehr werthvollen Arbeit von Sattler (17) über den feineren Bau der Choroidea sei hier hervorgehoben, was der Autor über die Befunde bei entzündlicher Affection der Membran angibt. Bei acuter

Choroiditis findet die hauptsächliche Zelleninfiltration statt in der nach aussen von der Capillarschicht folgenden pigmentlosen Lage des feinen elastischen Netzwerkes, und nächstdem in der Choriocapillaris. In einem gewissen Stadium der Entzündung fand Sattler die Zahl der weissen Blutkörperchen in den Capillargefässen beträchtlich vermehrt. Auch in den kleinen und mittleren Venen fand sich zuweilen eine abnorme Menge von weissen Blutkörperchen, während die Scheiden von Infiltration noch frei waren. Im weiteren Verlaufe wird die Choriocapillaris reichlich mit Rundzellen durchsetzt. Es schwindet alsdann die Grenze zwischen der Choriocapillaris und dem unmittelbar nach aussen von derselben gelegenen Zellenlager; hierdurch entsteht eine verschieden dicke, blassgelbliche Zellenmasse, welche nach innen von der Glaslamelle überzogen wird, nach aussen im Niveau der ersten pigmentirten Lamellen durch die von Sattler beschriebene zweite Endothelausbreitung begrenzt erscheint. An den kleinen und mittleren Venen und Arterien, welche noch im Bereiche der dichtesten Infiltration liegen, lassen sich eine Reihe von Veränderungen bis zum völligen Untergange vieler dieser Gefässe nachweisen: manche sind strotzend mit rothen Blutkörperchen erfüllt, ihre Scheiden aber frei, andere vorwiegend mit farblosen, und diese zeigen gewöhnlich stark infiltrirte Scheiden; die Infiltration der Scheide kann so mächtig werden, dass sie jederseits den Durchmesser des Gefässes um das 3 bis 4fache übertrifft; schliesslich wird das Gefäss durchaus zerstört. —

[Emmert (10) beobachtete folgenden Fall, der einen 32jährigen Arzt betraf, welcher in dem der Augenerkrankung vorausgehenden Jahre nach einander einen acuten Gelenkrheumatismus, eine Otitis und eine Pleuritis durchgemacht hatte und die Ursache der verschiedenen Erkrankungen in einer feuchten Wohnung suchte. Im linken Auge traten zeitweise Schmerzen und Empfindlichkeit gegen Berührung auf; eine Stelle der Sclera zeigte Röthung, die sich später ausbreitete. Die Schmerzen wurden äusserst heftig, machten nur Remission, hatten anhaltende Schlaflosigkeit zur Folge, dazu kam heftigste Lichtscheu, so dass nicht der geringste Lichtschimmer ertragen wurde. Die objectiv nachweisbaren Veränderungen bestanden lediglich in Conjunctivalinjection, bei geringer Injection der Ciliargefässe, sehr leichter Trübung der Hornhaut und des Kammerwassers, zeitweise geringes Oedem der Lider und der Conjunctiva. Die Iris, die inneren Membranen zeigten keine Veränderung, die Pupille erweiterte sich auf Atropin vollständig, das Sehen war normal, der Glaskörper klar; die Spannung des Bulbus wurde nicht verändert gefunden. Im

weiteren Verlaufe während mehrerer Monate traten die Schmerzen wieder in Anfällen auf, die allmählich abnahmen. Einige Monate später wurde das rechte Auge von dem gleichen Leiden ergriffen. das hier jedoch nur wenige Tage währte.

Wenn Emmert die Erkrankung auf Grund der geringen Injection und serösen Infiltration als Cyclitis bezeichnet, so erscheint das dem Referenten nicht gerechtfertigt, da es an jedem Zeichen von Exsudation Seitens des Ciliarkörpers fehlt, wofür namentlich das Verhalten des Glaskörpers entscheidend ist. So leichte Störungen der Circulation, wie sie zur Beobachtung kamen, können in jedem Falle von Neuralgie vorkommen und alles scheint dafür zu sprechen, dass es sich im vorliegenden Falle um eine Neurose handelte, welche sich an die vom Referenten (cf. z. B. Fall 5 in Schliephake's in diesem Bericht erwähnter Arbeit) und von Samelsohn (s. vorjährigen Bericht pag. 265) geschilderten Fälle anreiht. — Nagel.]

Richet (12) erwähnt eines Falles von seröser Iridochoroiditis mit Volumsvermehrung der vorderen Kammer, aber ohne Druckerhöhung, in dem nach einem geringen Erfolge durch eine antiphlogistische Behandlung eine bedeutende Verbesserung des Zustandes durch eine Iridektomie erzielt wurde. —

Moore (14) beobachtete einen Fall von Pyämie in Folge von puerperaler Phlebitis, in welchem zwei Tage vor dem Tode Panophthalmitis des linken Auges entstanden war und bei der Autopsie sich eine Thrombose, resp. Embolie der linken Vena ophthalmica und des linken Sinus cavernosus vorfand.

Die 22jährige Patientin wurde in normaler Weise entbunden und befand sich in den ersten 4 Tagen völlig wohl. Am 5. Tage begann sie in Folge eines Diätfehlers zu fiebern, bekam später eine starke Schwellung des linken Oberschenkels und 4 Wochen nach der Geburt eine rechtsseitige Pleuritis. 5 Wochen nach der Entbindung zeigte sich am linken Auge Chemosis der Conjunctiva und Oedem der Lider. Schon am ersten Tage der Erkrankung des Auges war die ophthalmoskopische Untersuchung in Folge von Trübung der brechenden Medien unmöglich, 2 Tage später unter den Erscheinungen der Panophthalmitis das Auge total erblindet. Der Tod erfolgte sehr bald darauf. Bei der Untersuchung des Auges zeigten sich sämmtliche Membranen eitrig infiltrirt, in der Vena ophthalmica und im Sinus cavernosus Gerinnsel, welche sehr frischen Datums zu sein schienen und welche sich deutlich unterschieden von den erweichten Thromben in den Venae iliacae. M. ist geneigt in diesem Falle einen secundären pyämischen Heerd am linken Auge anzunehmen.

Bei der Discussion über diesen Fall erwähnte Kennedy, dass vor 50 Jahren eine Typhusepidemie in Dublin geherrscht habe, bei welcher der Verlust der Augen in ähnlicher Weise häufig beobachtet

worden sei. Er selbst habe mehrere Fälle von Zerstörung des Auges bei Pyämie und epidemischer Spinalmeningitis beobachtet. —

Imre (16) theilt einen Fall von Chorio-Retinitis syphilitica mit, in dem ausser den anderen charakteristischen Symptomen die Gesichtsfelder besonders auffällig waren:

Das rechte war auf eine schmale excentrische, nach innen gelegene Spalte reducirt, während das linke ausser einer Beschränkung an der Peripherie einen ca. 20° breiten, ringförmig die Macula lutea umgebenden Defect darbot, dessen äussere Grenze in 30—35° lag. Die Sublimatbehandlung war von gutem Erfolge: rechts wurde das centrale Sehen wieder hergestellt, links verschwand das Skotom total. Anatomische, dem letzteren entsprechende Veränderungen waren nicht wahrnehmbar gewesen; als Erklärung für das Bestehen des Skotoms ist I. geneigt, eine Veränderung bestimmter, zu dem betroffenen Retinaltheile in Beziehung stehender Nervenfasern anzunehmen. —

Bouchut (18) beschreibt ausführlich einen Fall von tuberkulöser Meningitis, in dem die durch die anderweitigen Symptome nicht ganz sicher gestellte Diagnose durch den ophthalmoskopischen Befund völlig aufgeklärt wurde.

Es fand sich Schwellung der Papille mit unbestimmten Contouren, die Arterien waren unsichtbar, die Venen dagegen erweitert und prall gefüllt, in der einen Choroidea war nahe einer kleinen Vene ein die Netzhaut emporhebender Tuberkel in Gestalt eines glänzenden weissen Fleckes zu sehen. Bei der Autopsie fanden sich Miliartuberkel in Lungen, Pleura, Leber, Milz und Nieren, im Gehirn acuter Hydrops der Ventrikel, Abflachung der Windungen, Hyperämie der Pia, jedoch nur ein Tuberkel in derselben, ein kleiner encephalitischer Heerd im Corpus striatum. Die Bulbi zeigten Oedem der Papille und Retina, serösen Erguss in die Sehnervenscheiden, und in dem einen fand sich der sehr deutlich sichtbare Choroidealtuberkel.

Den Druck auf den Opticus innerhalb der Schädelhöhle durch Pia-Oedem einer-, durch Ventrikel-Oedem andererseits hält B. für wichtiger in Bezug auf die Affection der Papille, als die Ausschwitzung in die Sehnervenscheide, und glaubt diese Ansicht dadurch stützen zu können, dass er beim Abbinden des Opticus innerhalb der Orbita und nachheriger Punction desselben nur (?) 2—3 Tropfen Serum ausfliessen sah. —

Bouchut (19) theilt einen andern Fall von Tuberkeln der Choroidea mit Neuroretinitis mit, in welchem post mortem eine weit verbreitete Miliartuberculose (in den Lungen, der Thymusdrüse, der Milz, den Nieren) vier kleine Tuberkel in der Pia mater, aber keine eigentliche Meningitis und das Gehirn gesund gefunden wurde.

Er betraf ein kleines Mädchen (Alter nicht angegeben), welches ein Jahr vorher an Variola erkrankt war und seit einigen Monaten an Carics der Rückenwirbel und Paraplegie litt. 13 Tage vor dem Tode wurden in beiden

Augen 8—10 Tuberkel und die Zeichen der Neuroretinitis constatirt. In den folgenden Tagen konnte das Auftreten von neuen Knoten und ein erhebliches Wachsthum der alten nachgewiesen werden. Gleichwohl war die Sehschärfe bis zum Tode normal, auch die Intelligenz hatte nicht gelitten. Alle Zeichen von Meningitis fehlten.

Bouchut polemisirt bei dieser Gelegenheit heftig gegen Giraud-Teulon, welcher die Behauptung aufgestellt hatte, dass die Tuberkel der Choroidea ein sicheres Zeichen der Meningitis tuberculosa seien. — Ausser dem mitgetheilten Falle hat B. noch zwei andere durch die Autopsie vervollständigte Fälle gesehen, in denen keine Meningitis tuberculosa vorhanden war. —

Hirschberg (22) beschreibt die histologischen Veränderungen eines einem Kinde exstirpirten Bulbus, der mit einem Aderhautsarcom behaftet war.

Die Untersuchung wurde nach Erhärtung des Präparates an mit dem Microtom parallel der Horizontalebene gemachten Schnitten angestellt. Es zeigte sich die Sclera nur an der Stelle des Tumors verdünnt, die Chorioidea ebenfalls medial- und lateralwärts von diesem unverändert. Der Tumor befindet sich lateralwärts unmittelbar neben dem Sehnerven und ist mit Sclera und Netzhaut verwachsen. Das an der Aderhaut haftende Pigmentepithel überzieht auch ihn bis auf eine kleine Stelle, wo er sie durchbrochen und die Retina mit afficirt hat. Auch die Lamina fusca ist dicht vor dem Sehnerveneintritt auseinandergedrängt und hier die inneren Scleralschichten degenerirt. Die Netzhaut ist über dem Tumor unbedeutend verdickt, der Sehnerv unverändert. Das Sarcom ist nicht melanotisch, was für sein Hervorgehen aus dem eigentlichen gefässhaltigen Stroma der Chorioidea spricht. Nach innen von der Fusca findet sich eine von zahlreichen Blutgefässen durchzogene, durch Karmin stark gefärbte kleinzellige Granulationsschicht. Der übrige Theil des Sarcoms zeigt sich im Wesentlichen aus kleinzelligem Gewebe in einem gefässarmen feinen Reticulum zusammengesetzt, das nur am Uebergange in das normale Chorioidealgewebe stärkere Faserzüge aufweist. Eingesprengt in das kleinzellige Gewebe sind rundliche, durch Karmin stärker gefärbte Züge, die sich als durch Riesenzellen bedingt ergeben. Dieselben kommen auch im Retinaltheile der Geschwulst vor. Von den Veränderungen ausserhalb des Tumors ist am auffallendsten die der Netzhaut, die im Ganzen etwas verdickt, namentlich eine auffallende Entwickelung der Radiärfasern zeigt. Der Glaskörper ist von ihr abgelöst, der vordere Bulbusabschnitt bietet das Bild einer exsudativen Iritis. —

Thomas Reid (23) demonstrirte in der Pathological society von Glasgow 4 Bulbi mit intraocularem Sarcom.

Der erste betraf einen 40jährigen Mann, bei welchem die dunkelbraune Geschwulst von der Ciliargegend ausgegangen war. Die Enucleation wurde gemacht und die Untersuchung erwies ein Rund- und Spindelzellen-Sarcom. Nach einem Jahre noch kein Recidiv.

Der 2. Fall gehörte einem 45jährigen Manne an, der an hochgradiger Exophthalmie und staphylomatöser Vorwölbung des vorderen Bulbusabschnittes gelitten hatte. Bei der Eröffnung zeigte sich die ganze Bulbushöhle mit einer

weisslichen weichen Masse erfüllt, deren Centrum consistenter und pigmentirt war und die sich als ein Rundzellensarcom erwies. 6 Monate nach der Enucleation Metastase im Processus alveolaris des Oberkiefers, 5 Monate darauf Exitus letalis.

Der 3. Bulbus gehörte einem 18 Monate alten Kinde an. Bei der Enucleation zeigte sich die Orbita mit einer Geschwulstmasse erfüllt, welche mit der intraocularen Masse communicirte. Locales Recidiv einen Monat nach der Operation, Tod einige Monate später. Auch hier fand sich ein Rundzellensarcom mit fibrösem Stroma.

4. Fall: 60jähriger Mann. Auch hier war der deutlich melanotische Tumor bereits nach der Orbita durchgebrochen. Der Kranke starb 6 Monate später an einem localen Recidiv. —

Wilson (24) demonstrirte in der Pathological society von Dublin ebenfalls ein pigmentirtes Sarcom des Auges.

Es gehörte einem 27jährigen Manne an, bei dem 6 Monate vor der Enucleation ein vorderes Staphylom sich zu entwickeln begann. Dasselbe wurde abgetragen und erwies sich bald als der vordere Theil eines melanotischen Tumors. Die Eröffnung des Auges zeigte keine Spur von Retina, Linse, Iris und Glaskörper, dagegen war die ganze Bulbushöhle mit einer gleichmässigen schwarzen Masse erfüllt. Der Tumor war ein kleinspindelzelliges, pigmentirtes Sarcom und von der Choroidea ausgegangen. —

[In 10 Fällen von Choroidealsarkom, deren Schicksal Nettleship (29) längere Zeit hindurch verfolgen konnte und die speciell angeführt werden, zeigte sich, dass, wenn ein Recidiv, local oder allgemein, eintrat (4 mal), stets Grund war anzunehmen, dass die primäre Krankheit schon mehrere Jahre vor der Entfernung des Auges gedauert hatte. In zweien von diesen Fällen war hereditäre Disposition erweislich. In zwei Fällen folgte das Recidiv sehr rasch; in dreien fanden sich Ablagerungen in entfernten Organen. In keinem war Affection der mit den Augen in Beziehung stehenden Drüsen notirt worden. Nagel].

Die sympathischen Affectionen des Auges.

Referent: Prof. **Laqueur**.

1) Hirschberg, J., Historische Notiz in Betreff der sympathischen Ophthalmie. Arch. f. Augen- u. Ohrenheilk. V. 1. p. 209.

2) Ayres, S. C., Sympathetic Ophthalmia. Report of five cases. Arch. of Ophthalm. and Otology. Vol. V. Nr. 2.

3) v. Wecker, Die Erkrankungen des Uvealtractus. Graefe-Saemisch. Handbuch Bd. IV. p. 519–530.

4) Boucheron, Sur la section des nerfs ciliaires et du nerf optique en arrière de l'œil, substituée à l'énucléation du globe oculaire dans le traitement de l'ophthalmie sympathique. Gaz. hebd. de méd. Nr. 25. p. 395. Gaz. méd. de Paris. p. 442.

5) Wolfe, J. R., A form of iridectomy applicable to cases of sympathetic ophthalmia. Med. Times and Gaz. Vol. 52. Jan. 15. p. 59.
6) Webster, D., Ein fremder Körper in dem einen Auge; sympathische Kerato-iritis des anderen Auges. Enucleation, Genesung. Arch. f. Augen- u. Ohrenh. V, 2. p. 394.
7) Zehender, Nachschrift zu einem Referat über »Samelsohn, Zur Nosologie und Therapie der sympathischen Erkrankung«. Klin. Monatsbl. für Augenheilkunde. S. 166.
8) Savary, Nouvelle observation à joindre au dossier des ophthalmies sympathiques. Ann. d'Ocul. T. 76. p. 151—165.
9) Hirschberg, Zur sympathischen Reizung und Entzündung. Arch. f. Ophth. XXII. 4. p. 136—146.
10) —, Beiträge zur praktischen Augenheilkunde. p. 15—19.
11) Reich, M., Un cas d'inflammation (probablement sympathique) du corps ciliaire avec spasme de ce muscle. Annales d'Oculist. 1876. S. 14.
12) Savary, Contribution à l'étude des ophthalmies sympathiques. Ann. d'Ocul. S. 19.
13) Warlomont, Note sur l'ophthalmie sympathique. Ann. d'Ocul. T. 75. p. 29—33.
14) Alt, Adolph, On sympathetic Neuro-retinitis. Report of the 5th internat. ophth. Congress. p. 37—51.
15) Rossander, Carl J., Bidrag til läran om de sympatiska oftalmierna. Nord. med. arkiv. Bd. 8. Nr. 1. Ann. d'ocul. T. 75. p. 301.
16) Lambert, C. Allen, Enucleation of eye for sympathetic ophthalmia. The Cincinnati Lancet and Observer. March. p. 227.
17) Brailey, Anatomische Befunde bei sympathischer Ophthalmie. Ophth. Hosp. Rep. p. 57, Sympathetic ophthalmitis following an old injury p. 58, Wound of globe followed by commencing sympathetic inflammation in the other p. 60, Cataract extraction followed after six weeks by sympathetic irritation of the other eye. p. 83. Examination of a globe which has caused sympathetic mischief.
18) Abadie, Ch. et L. de Beurmann, Amblyopie sympathique tardive, énucléation du moignon ossifié d'un œil perdu 25 ans. Guérison. Bull. de la Soc. anatomique de Paris. p. 781—784.
19) Gosetti, F., Glaucoma cronico semplice d'ell' occhio destro ribelle all' iridectomia. Fenomeni simpatico consecutivi all' atto operativo. Annali di Ottalm. V. p. 353—386.

Hirschberg (1) citirt eine Stelle aus von Ammon's im Jahre 1835 erschienener Preisschrift über Iritis, aus welcher hervorgeht, dass dieser Forscher schon damals die sympathische Iridochoroiditis gekannt und als höchst gefährlich bezeichnet hat. Ref. hat in seiner Schrift »Sur les affections sympathiques de l'œil. Paris 1869. p. 11« gezeigt, dass auch Himly die sympathische Ophthalmie vor Mackenzie bekannt war. Letzterer wird daher mit Unrecht als der Vater der Lehre von den sympathischen Affectionen des Auges angesehen. —

Ayres (2) theilt 5 Fälle von Verletzungen eines Auges ohne

Zurücklassung eines Fremdkörpers mit, denen gleichwohl schwere sympathische Affectionen gefolgt waren. Er macht darauf aufmerksam, dass die Bedeutung der Fremdkörper im Innern des Auges, bezüglich der Hervorrufung der sympathischen Iridocyclitis überschätzt wird. Unter 35 Fällen, in denen er und Williams Enucleationen wegen Fremdkörper ausgeführt hatte, war nur ein einziges Mal eine plastische Iridocyclitis sympathica des zweiten Auges nachweislich, in allen übrigen allerdings sympathische Reizerscheinungen, aber nur nervöser Art, Photophobie, Accommodationsspasmus u. dergl., welche nach der Enucleation schwanden. — Die fünf in extenso mitgetheilten Fälle betrafen drei Kinder und zwei Erwachsene. In den ersten drei Fällen lagen Wunden der Hornhaut mit Irisvorfall und traumatischer Cataract vor; in Fall 4 lag eine Messerstichwunde am Hornhautrande mit Prolapsus iridis, aber ohne Linsenverletzung zu Grunde; in Fall 5 bildete eine Zerreissung der Sclerotica zwischen dem inneren Hornhautrande und der Insertion des Rectus internus mit Luxation der Linse unter die Conjunctiva, als Folge einer auf die äussere Hälfte des Bulbus wirkenden stumpfen Gewalt die primäre Verletzung. Die sympathische Iridocyclitis trat in 3 Fällen zwischen 4 und 6 Wochen, in einem Falle nach 9 Wochen und in einem erst nach 4—9 Monaten auf. — In den ersten 4 Fällen wurde die Enucleation gemacht, lieferte aber in allen ein trauriges Resultat, da sie den Verlust der Sehkraft nicht abzuwenden vermochte, obwohl sie in Fall 3 wenige Tage nach dem Ausbruch der sympathischen Ophthalmie ausgeführt worden war. Im letzten Falle erlangte das verletzte Auge eine brauchbare Sehschärfe; das sympathisch erkrankte wurde ohne Erfolg iridectomirt. —

Aus v. Wecker's (3) gründlicher und lehrreicher Arbeit über sympathische Irido-Choroiditis in Graefe-Saemisch's Handbuch sei Folgendes hervorgehoben. Die sympathische plastische Irido-Cyclitis unterscheidet sich von der gewöhnlichen vorzugsweise durch die grosse Neigung der Iris und der Oberfläche des Ciliarkörpers sich mit dicken Exsudatschichten zu überziehen, in welchen sich rasch neue Gefässe bilden und die umfängliche Flächenverlöthungen bewirken.

Als Ursachen der sympathischen Entzündung werden angeführt: 1) zurückgebliebene Fremdkörper, 2) Einklemmung peripherer Irispartieen, 3) Zug von Narben an einer an Ciliarnerven reichen Partie des Tractus uvealis, 4) retroiridische Schwarten, welche benachbarte Ciliarnerven zerren. Die Uebertragung durch die Ciliarnerven wird als sicher hingestellt. Bezüglich der Enucleation wird vor dem Missbrauch derselben gewarnt. Speciell erklärt sich W. gegen die

in neuerer Zeit mehrfach empfohlene prophylaktische Enucleation bei völliger Abwesenheit aller sympathischen Symptome. —

Boucheron (4) will die der vermeintlichen Gefährlichkeit und der Entstellung wegen von den Kranken so gefürchtete Enucleation in allen Fällen von sympathischer Erkrankung durch die Neurotomie des Opticus und der Ciliarnerven ersetzen und somit den Bulbus erhalten. Er hat die Operation am lebenden Menschen nicht ausgeführt, aber nach Versuchen an lebenden Hunden und Kaninchen und nach Operationen am Cadaver schlägt er vor folgendermassen zu verfahren. Man durchtrennt die Conjunctiva und die Tenon'sche Kapsel in der Entfernung von 1 Centimeter vom Hornhautrande zwischen R. superior und R. externus und dringt mit einer krummen Scheere zwischen Bulbus und Tenon'scher Kapsel in die Tiefe. Indem man nun den Bulbus nahe der Cornea mit einer starken Hakenpincette erfasst, spannt man den N. opticus an und durchschneidet ihn und die Ciliarnerven, sowie die hinteren Ciliararterien mit kleinen Scheerenschnitten. Die Hämorrhagie soll nur unbedeutend sein. Will man sicher sein, alle Ciliarnerven durchschnitten zu haben, so vergrössere man die Kapselwunde und erfasse die Sclerotica mit einer zweiten Hakenpincette am hinteren Umfange des Augapfels; man kann dann leicht die ganze hintere Bulbusoberfläche nach vorn kehren und das Operationsfeld überschauen. — Die Versuche an Thieren haben ihm gezeigt, dass, wenn nicht besondere Ursachen zur Suppuration vorliegen, die Hornhaut und die Medien nach der Durchschneidung der Nerven klar bleiben; auch klinische Erfahrungen von Verletzungen des Sehnerven und der Ciliarnerven lehrten dasselbe. — (Ref. kann den Boucheron'schen Vorschlag nicht für einen glücklichen halten, obwohl derselbe sich neuerdings der Empfehlung von Schweigger zu erfreuen hat. Abgesehen davon, dass die Operation am lebenden Menschen sicher nicht leichter ist, als die Enucleation, scheint Boucheron übersehen zu haben, dass beim Menschen durchschnittene, ja sogar excidirte Nerven nach einiger Zeit wieder zusammenzuheilen pflegen, der Zweck der Operation also, nämlich der Schutz vor sympathischer Erkrankung, verfehlt werden muss.) —

J. R. Wolfe (5) macht auf die Nutzlosigkeit der gewöhnlichen Iridectomie in Fällen von sympathischer Iridocyclitis aufs Neue aufmerksam. Um den gewöhnlich eintretenden Wiederverschluss des gebildeten Coloboms zu verhindern, verfuhr er in einem Falle von plastischer Iridocyclitis sympathica so, dass er nach Entfernung eines breiten Irissegments die freien Ränder des Coloboms mit der Iris-

pincette ergriff und in den Ecken der Hornhautwunde fixirte. Der Erfolg war ein überraschend günstiger. Der Kranke wurde wieder zum qualitativen Sehen gebracht. —

Webster (6) theilt die Krankengeschichte eines 7jährigen Knaben mit, der 7 Wochen, nachdem ihm ein Zündhütchenstück in das eine Auge geflogen war, auf dem anderen eine sympathische Iridochoroiditis bekam. Dieselbe ging nach der sofort vorgenommenen Enucleation des verletzten Bulbus in 2 Monaten wieder zurück und hinterliess nur einige punktförmige Beschläge auf der vorderen Linsenkapsel. —

Zehender (7) erinnert in einem Nachtrage an einen Fall, in dem ein Zündhütchenfragment an der Linse vorbei ins Innere des Glaskörpers gedrungen war und dort 7 Jahre verweilte, ohne eine sympathische Entzündung des anderen Auges hervorzurufen. —

Savary (8) theilt einen von ihm beobachteten Fall von sympathischer Affection mit, welche sich nach einer Ossification der Choroidea des anderen Auges entwickelt hatte.

Er betraf einen 33jährigen Mann, welcher eine Verletzung durch ein Holzstück am linken Auge erlitten hatte. Erst ein Jahr später entstand an diesem verletzten Auge eine schleichende Iridocyclitis mit Verlust des Sehvermögens; die zu dieser Zeit vorgeschlagene Enucleation wurde refusirt. 6 Monate später kehrte der Kranke mit einer weit vorgeschrittenen sympathischen Iridocyclitis und $S = \frac{1}{40}$ des rechten Auges zurück. Die jetzt vorgenommene Enucleation hatte den Erfolg, dass das geringe Sehvermögen erhalten wurde.

S. sucht die Ursache der sympathischen Ophthalmie in der erwähnten Ossification der Choroidea. (Demgegenüber muss Referent bemerken, dass eine Anzahl von Beobachtungen existiren, welche lehren, dass eine Knochenschale Jahre lang bestehen kann, ohne sympathische Entzündung zu induciren.) —

Hirschberg (9) giebt eine genaue anatomische Beschreibung von 4 wegen inducirter sympathischer Reizung enucleirten Bulbis.

Fall 1: Einem Manne war vor 10 Jahren ein Kalkstaar extrahirt worden. Das Sehvermögen des Auges war verloren gegangen. Auf dem anderen bestanden seit längerer Zeit heftige Neuralgieen. Durch die Enucleation des ersten Auges wurden die neuralgischen Anfälle prompt coupirt. Die Autopsie des enucleirten Bulbus zeigte unter Anderem eine Ablösung des hinteren Theiles des Ciliarkörpers und vorderen Theiles der Aderhaut von der Sclerotica, und eine trichterförmige Abhebung der Netzhaut von der Choroidea. Der hintere Theil der abgelösten Netzhaut zeigte eine ausgedehnte Kalkincrustation. Auch in dem peripapillären Theile der Choroidea war der Beginn einer Ossification erkennbar.

Fall 2: 9jähriges Mädchen; Messerstichverletzung am rechten Auge, welcher nach 8 Monaten eine sympathische Iridocyclitis folgte. Die Enucleation des verletzten Auges hatte eine langsame geringe Besserung des sympathisch

erkrankten zur Folge. Die anatomische Untersuchung ergab neben den unmittelbaren Resten der Verwundung eine erhebliche Verdickung des Ciliarkörpers, Ablösung desselben von der Sclera durch eine graulich durchscheinende neugebildete Schicht und eine hochgradige Schwellung der Papille.

3. Fall: 9jähriger Knabe, der vor 5 Jahren in Folge einer Contusion auf dem linken Auge erblindet war. Dasselbe war vollkommen atrophisch. Das rechte Auge zeigte Pupillarverschluss und von Zeit zu Zeit lebhafte Reizerscheinungen. Die Enucleation des phthisischen Auges hatte Besserung der Functionen zur Folge. Auch hier zeigte sich bei der Autopsie eine Ablösung der Aderhaut von der Sclera und der Netzhaut von der Choroidea. Die vordere Kammer war in ihrem unteren Theile obliterirt. Bemerkenswerth ist, dass im subchorioidealen Raume ein Ciliarnerv von vollkommen intakter Structur gefunden wurde.

4. Fall: 22jähriges Mädchen; linkes Auge buphthalmisch und völlig erblindet, zeigt ein wulstförmiges Ciliarstaphylom, aufgehobene Vorderkammer, stark injicirte Episcleralvenen und bedeutende Spannungsverminderung. Das rechte Auge bot eine circuläre hintere Synechie mit Pupillarexsudat und leichte Spannungsvermehrung dar. Das linke Auge wurde enucleirt. Bei der Enucleation fand sich ein Tumor, der die Hinterfläche des Bulbus mit dem Orbitalgewebe vereinigte. Es wurde demnach die Exenteration der Orbita gemacht und das Glüheisen auf das Periost applicirt. Die Wundheilung erfolgte ohne Störung. Das rechte Auge besserte sich nach der Enucleation erheblich; die Besserung war aber nicht von Dauer, und auch dieses Auge wurde allmählich phthisisch. Die Autopsie des enucleirten 32 Mm. langen Bulbus zeigte, dass das scheinbare Ciliarstaphylom bedingt war durch einen melanotischen Knoten der Aderhaut. Die ganze Chorioidea war in theils graue, theils schwarze Geschwulstmasse aufgegangen. Die Geschwulst erstreckte sich nach hinten in die Orbita hinein und erwies sich als ein melanotisches Sarcom. Der Fall ist dadurch von Interesse, dass er zur Evidenz die Entstehung der sympathischen Irido-Cyclitis in Folge eines intraocularen Tumors darthut.

[Hirschberg (10) legt seine Ansichten bezüglich der Verhütung der sympathischen Ophthalmie dar. Nur die präventive Enucleation hält er gegenüber den Folgen der Cyclitis deformans für sicher. Alle intraocularen Operationen an den durch innere Entzündung erblindeten Augen involviren im höchsten Masse die Gefahr der sympathischen Ophthalmie. Das Hindurchziehen eines Fadens durch den Bulbus, um Phthisis bulbi durch Suppuration zu erzielen, ist nicht immer gefahrlos. Einmal sah Hirschberg sich genöthigt wegen sympathischer Prodromalerscheinungen die Enucleation folgen zu lassen. Auch vertraut er nicht sicher darauf, dass jede Uveitis suppurativa sicheren Schutz gegen sympathische Affection gewähre. Bei wirklich deletärer Verletzung hält H. die primäre Enucleation für geboten. Sind schon 24 Stunden nach der Verletzung verflossen und hat Infiltration des orbitalen Bindegewebes begonnen, so ist Lebensgefahr nicht sicher ausgeschlossen. Da die

Möglichkeit der Heilung oft nicht ganz auszuschliessen ist, wird die primäre Enucleation nicht häufig auszuführen sein, doch soll der Versuch der conservativen Behandlung nicht zu lange ausgedehnt werden. Ist gegen diese Zeit hin der Reizzustand nicht erloschen, und ist floride Cyclitis gegenwärtig, so schreitet H. zur Enucleation des erblindeten Auges, schon früher, wenn ein Fremdkörper ins Innere des Auges gedrungen war. 5 Fälle werden angeführt. — Nagel.]

Reich (11) theilt einen bei einem 45jährigen Manne beobachteten Fall mit, in dem eine reine, nicht mit Iritis beginnende Cyclitis des einen Auges eine sympathische Cyclitis des anderen hervorrief.

Die Krankheit begann mit Frontalneuralgieen der rechten Seite; bald zeigte sich pericorneale Injection, Empfindlichkeit der Ciliargegend auf Druck, leichte Hyperämie der Netzhaut. Die Iris war völlig intakt und die Pupille reagirte auf Atropin vortrefflich. 14 Tage lang hielt dieser Zustand in ungefähr gleicher Weise an, dann erkrankte das linke Auge unter ganz ähnlichen Erscheinungen. Erst zum Schlusse der Krankheit, welche einen günstigen Ausgang nahm, bildeten sich am rechten Auge kleine hintere Synechieen aus. Bemerkenswerth sind die Differenzen im Refractionszustande beider Augen, welche von Hypermetropie $^1/_{60}$ bis Myopie $^1/_{40}$—$^1/_{30}$ während der starken Atropinisirung schwankten und welche R. als Ausdruck eines Spasmus des Ciliarmuskels ansieht. Die sympathische Natur der Erkrankung des zweiten Auges erklärt R. selbst für nicht völlig erwiesen. —

Savary (12) publicirt 5 Fälle, welche die Thatsache bestätigen, dass nach Verletzungen eines Auges auch ohne Zurücklassung eines Fremdkörpers mehr oder weniger schwere Zufälle auf dem anderen Auge häufig sind und dass dieselben so spät nach der Verletzung auftreten können, dass man nicht wissen kann, ob nicht der Ausbruch sympathischer Ophthalmien nach Verletzungen die Regel bildet. S. erinnert an die von Warlomont auf dem Londoner Congress aufgestellten Sätze, welche bekanntlich dahin abzielten, den Aerzten die präventive Enucleation zur Pflicht zu machen, und unterstützt die Warlomont'schen Vorschläge auf das Energischste. —

Warlomont (13) erwähnt in einem Nachtrage zu Savary's Arbeit, dass er einen neuen traurigen Fall gesehen habe, welcher beweist, dass ein Aufschub der Enucleation von wenigen Tagen schon verhängnissvoll werden kann. Ein junger Schmied war bei der Arbeit am linken Auge durch ein Eisenstück verletzt worden. Transversale Wunde der Cornea, die beiderseits in die Ciliargegend sich hineinerstreckte, Vorfall der Iris, verminderte Spannung, aufgehobenes Sehvermögen, übrigens Schmerzlosigkeit waren die Symptome, welche der Kranke 4 Wochen nach der Verletzung darbot. Das rechte Auge

war noch völlig gesund. Die vorgeschlagene Enucleation wurde refüsirt. Nach 8 Tagen schon fand sich eine deutliche Irido-Cyclitis sympathica ausgebildet. Im enucleirten Bulbus wurde ein 12 Mm. langer Eisenspan gefunden. —

Fälle von sympathischer Neuro-Retinitis sind bisher nur in der Zahl von 4 bekannt, 2 ältere von Albr. v. Graefe und 2 von T. R. Pooley publicirt.

S. Alt (14) theilte auf dem internationalen Ophthalmologen-Congresse in New-York 3 neue Fälle von sympathischer Neuro-Retinitis mit.

Der 1. betraf einen 35jährigen Mann, welcher an Stelle seines linken, 14 Jahre vorher durch Hornhautsuppuration zu Grunde gegangenen Auges seit lange ein künstliches ohne Beschwerden getragen hatte. Das rechte Auge erkrankte unter rascher Abnahme des Sehvermögens, und man constatirte mit dem Augenspiegel in der Nachbarschaft der Papille und der Macula lutea die der Brightschen Neuro-Retinitis eigenthümlichen Veränderungen. Die innere Hälfte des Gesichtsfeldes war vollkommen aufgehoben, in der äusseren werden mühsam Finger gezählt. Man vermuthete eine sympathische Ursache und schlug die Enucleation des linken Stumpfes vor, die Patient aber verweigerte. Es trat Irido-Choroiditis hinzu und der Ausgang war trotz späterer Enucleation und Iridektomie am anderen völlige Amaurose desselben.

Der 2. Fall betraf einen 11jährigen Knaben, dessen rechtes Auge 6 Wochen vorher durch einen 2 Tage darauf extrahirten Fremdkörper verletzt worden war. Nach 3 Wochen begann das linke Auge sich zu röthen, rechts war eine Sklero-Corneal-Wunde mit Irisvorfall nachweislich, links kleine hintere Synechieen, deutliche Hyperämie der Papille und Netzhaut und grauliche Infiltration der Papille und ihrer Umgebung. S rechts $= \frac{2}{200}$, links $= \frac{4}{200}$. Trotz der Abtragung des Irisvorfalles am verletzten Auge wurde der Glaskörper des linken noch trüber, die Narbe des rechten Auges wurde prominenter, der Druck nahm zu. Das linke Auge wurde staphylomatös, es entstand Eiterung unter dem Staphylom mit Perforation, und Ausgang beiderseits in völlige Amaurose. Vielleicht ist der sehr ungünstige Ausgang dadurch befördert worden, dass eine Complication mit Trachom der Conjunctiva bestand.

Der 3. Fall betraf einen 38jährigen Farbigen, welcher vor 12 Jahren plötzlich sein Sehvermögen auf beiden Augen unter Schmerzen und Röthe verloren haben wollte. Das des linken kehrte wieder zurück. Seitdem hatte er oft Schmerzanfälle im rechten gehabt. Vor 6 Tagen erkrankte das linke Auge unter sehr rapider Abnahme des Sehens. Aeusserlich war an demselben nichts wahrzunehmen, dagegen ophthalmoskopisch das deutliche Bild der Neuro-Retinitis. S nur Handbewegungen. Obwohl gar keine äussere Irritation vorhanden war, wurde doch die Enucleation des rechten staphylomatösen Auges vorgenommen. Nachbehandlung: Dunkelzimmer, Sublimat innerlich. Am 3. Tage nach der Enucleation zeigte sich ein grosser Bluterguss in der Gegend der Macula lutea. Bald jedoch trat eine rasche Besserung des Sehvermögens ein. Ausgang: S $= \frac{20}{30}$.

Ein achter Fall von sympathischer Neuro-Retinitis wird von

Wolfe (5) kurz erwähnt. Er gehört einem Manne an, dessen rechtes Auge seit langen Jahren einen Fremdkörper beherbergte und dessen linkes Auge durch Neuroretinitis amblyopisch wurde. —

[*Rossander* (15) berichtet über 90 Fälle von sympathischer Ophthalmie, die er in dem Seraphimerspitale in Stockholm und in seiner Privatpraxis beobachtete. In 68 von diesen Fällen ist Enucleation des primär ergriffenen Auges ausgeführt. Ausserdem berichtet R. noch über 49 Fälle von Enucleation aus prophylactischer oder anderer Ursache. — Es wird aus den mitgetheilten Thatsachen geschlossen, dass eine Cyclitis des primär ergriffenen Auges bei weitem nicht die allgemein angenommene Bedeutung für den Ausbruch der Krankheit hat. Hingegen kann *jeder pathologische Zustand im Innern des Bulbus* sympathische Affectionen des anderen Auges herbeiführen, wenn er eine *dauernde oder bedeutende Irritation* mit sich führt. Ebenso schliesst er in Bezug auf das andere Auge, dass *die sympathische Affection in irgend welchem Theile* auch ohne vorausgegangene Iritis oder Cyclitis entstehen kann, und dass sie sich in jedem Falle in dem »Locus minoris resistentiae« des anderen Auges localisirt. Die Enucleation ist bei weitem nicht immer geboten, oftmals kann eine zweckmässige Behandlung des erstergriffenen Auges (Iridectomie, Cataractextraction u. s. w.) die Heilung herbeiführen. Im Einzelnen vertheilen sich die primären Ursachen in folgender Weise: Leucoma adhaerens, Staphyloma, Sclerochoroiditis ant. 8 Fälle; Irido-Choroiditis spontanea 12 F.; Irido-Chor. traumat. 23 F.; Choroiditis parenchymatosa 2 F.; Glaucoma 4 F.; Haemorrhagia corp. vitrei 1 F.; Netzhautablösung 1 F.; Hydrops oculi 4 F.; Panophthalmitis traumatica 1 F.; Atrophia dolorosa spontanea 11 F.; Atrophia dolorosa traumat. 10 F.; Atrophia non dolorosa 6 F.; Sarcoma choroideae 3 F.; Symblepharon 1 F. — Zwar schreibt er den penetrirenden Wunden und den Fremdkörpern im Auge eine grosse Bedeutung zu, die Cyclitis ist aber auch hier nicht die Hauptsache. Cyclitis ist im Ganzen eine sehr häufige, aber an und für sich ziemlich ungefährliche Krankheit, die theils einfach, theils mit anderen Leiden (Iritis, Keratitis parenchymatosa, Scleritis) complicirt auftritt und gewöhnlich einfachen Mitteln (feuchter Wärme, Schlussverband, nicht aber Atropin) weicht. — Von den sympathischen Leiden sah R. Neuralgia ciliaris in 38 Fällen, die sämmtlich günstig verliefen; Iridochoroiditis in 27 F., von denen nur ein Theil einen guten Verlauf nahm; Scleritis in 2 F. (Verlauf gut); Choroiditis parenchymatosa in 3 F. (Besserung) und Glaucom in 5 Fällen. Als sympathische Erkrankung schien eine Accommodationsparese, eine

Hyperaemia retinae, eine Amblyopia sine materia und eine intermittirende Keratitis in einzelnen Fällen aufgefasst werden zu müssen, wenigstens hatten die geeigneten Operationen an dem erstergriffenen Auge Heilung der Krankheiten zur Folge.

V. Krenchel (Kopenhagen).]

Glaukom.

Referent: Prof. **Laqueur.**

1) Reeb, Du glaucôme. Sa nature, son traitement. 88 pp. Paris, O. Doin,
2) Schnabel, J., Ueber Glaucom und Iridectomie. Arch. f. Augen- u. Ohrenh. V. 1. p. 50—90.
3) Knies, Max, Ueber das Glaucom. Mit 2 Tafeln. Archiv f. Ophthalm. XXII. 3 p. 163—202.
4) Klein, S., Klinische Beiträge zur Lehre vom Glaucom insbesondere zur Kenntniss der Entstehungsweise der Druckexcavationen. Arch. f. Ophth. XXII. 4. p. 157—208.
5) Magnus, H., Ein Fall von acutem Glaucom, hervorgerufen durch einmaliges Einträufeln von Atropin. Klin. Monatsbl. f. Aug. p. 145—152.
6) Hook, J., Ueber Hornhauttätowirung, nebst Bemerkungen über die Aetiologie des Glaucoms. Arch. f. Augen- u. Ohrenh. V, 1. p. 90—101.
7) Pagenstecher, H., Ueber Erweiterung des sog. Petit'schen Canals und consecutive Ablösung des vorderen Theiles des Glaskörpers. Arch. f. Oph. XXII. 2. p. 271—293.
8) Emmerich, Ueber Glaucoma haemorrhagicum. Inaug.-Diss. Berlin.
9) Laqueur, Ueber eine neue therapeutische Verwendung des Physostigmins. Vorläufige Mittheilung. Centralbl. f. d. medic. Wiss. Nr. 24. p. 421.
10) Lucius, F., Ueber die druckvermindernde Wirkung des Extractum fabae Calabarensis. Centralbl. f. d. med. Wiss. p. 581.
11) Laqueur, Erwiederung. Centralbl. f. d. med. Wiss. p. 752.
12) Weber, A., Ueber Calabar und seine therapeutische Anwendung. Arch. f. Ophth. XXII. 4. p. 215—232.
13) Classen, Ueber den Einfluss von Extr. Calabar auf Verminderung des intraocularen Druckes bei Glaucom. Tageblatt der 49. Versammlung deutscher Aerzte u. Naturforscher. Nr. 8.
14) v. Wecker, L., Glaucom und Augendrainage. (Vorläufige Notiz.) Arch. f. Ophth. XXII. 4. p. 209—214.
15) Ribard née Franceline Poupon, Du drainage de l'œil dans différentes affections de l'œil et particulièrement dans le décollement de la rétine. 52 pages. Thèse de Paris.
16) Robertson, Argyll, Trephining the sclerotic — a new operation for glaucoma. Ophth. Hosp. Rep. VIII. p. 404—420.
17) Robertson, Argyll, Trépanation de la sclérotique. Nouvelle opération pour le glaucôme. Ann. d'Ocul. T. 76. p. 161.
18) Fieuzal, Clinique ophthalmologique de l'Hospice des Quinze-Vingts. Paris, Delahaye. p. 44—45 u. p. 123—138.

19) Förster, Beziehungen der Allgemeinleiden und Organerkrankungen zu Krankheiten des Sehorgans. Graefe-Saemisch, Handb. Bd. VII. p. 227—230.
20) Poncet, Observation de glaucôme avec anévrysmes miliaires de la rétine. Gaz. des hôp. Nro. 36. p. 261.
21) Le Fort, Glaucôme aigu guéri en quelques heures par la paracentèse irido-choroïdienne. Soc. de Chirurgie de Paris. 5 Juin. Gaz. des hôp. Nr. 56. p. 446. Ann. d'ocul. T. 75. p. 298.
22) Owen, Lloyd, Double acute Glaucoma. Lancet. May 6.
23) Nettleship, Two cases of sclerotomy for Glaucoma. Lancet. Octbr. 7. p. 504.
24) Schell, H. S., Remarks on neglected Glaucoma. Philadelphia med. and surg. Rep. Novbr. 11. p. 393.
25) Bader, C., Sclerotomy versus Iridectomy. Ophth. Hosp. Rep. VIII. p. 430—433.
26) Higgens, On the causes of preventable blindness. Undetected glaucoma. Guy's Hosp. Report. XXI.
27) Carter, Brudenell, Lectures on questions in ophthalmic surgery. On glaucoma. Lancet. p. 111—144.
28) Hutchinson, Remarks on glaucoma as a neurosis: with an illustrating case. British med. Journ. p. 747.
29) Galezowski, Des altérations oculaires dans l'érysipèle de la face. Recueil d'Ophth. p. 202—210.
30) Hirschberg, Beiträge zur praktischen Augenheilkunde pag. 19—36.
31) Sinclair, A. G., Glaucoma. The Peninsular Journal of Medicine. March. p. 180.
32) Taylor, Ch. Bell, Clinical lecture on a case of glaucoma. Med. Times and Gaz. V. 53. p. 83.
33) Watson, Spencer, A case of subacute Glaucoma — iridectomy — result good. Med. Times and Gaz. V. 52. p. 412.
34) Gosetti, F., Glaucoma cronico semplice dell' occhio destro ribelle all' iridectomia, fenomeni simpatici consecutivi all' atto operativo. Annali di Ottalm. V. p. 353.
35) Brailey, Anatomische Befunde in glaucomatösen Augen. Ophth. Hosp. Rep. Vol. VIII. p. 593 — Old injury of eye, followed by glaucoma symptoms in the other — Vol. IX. p. 63. Enucleation of an eye on the fourteenth day after sclerotomy had been performed for old glaucoma, p. 80. Chronic glaucoma etc. p. 84. Glaucoma in an eye which has been previously operated for cataract.

Das Jahr 1876 ist für die Lehre vom Glaucom ein recht fruchtbares gewesen, indem dieselbe sowohl in pathologisch-anatomischer, wie in klinischer Hinsicht eine entschiedene Förderung erfahren hat.

Reeb (1) resümirt in seiner These den Stand unserer Kenntnisse über das Glaucom vom Jahre 1876. Auch der historische Theil ist recht gut entwickelt. Die Schrift enthält im Ganzen nichts Neues; aufgefallen ist uns nur die Ansicht, dass die cystoide Heilung der Iridektomie als ein günstiges Ereigniss zu betrachten sei. Der Autor erblickt in der unvollkommenen Vernarbung eine Art

Sicherheitsventil für die nachfolgenden Drucksteigerungen. Als Stütze dieser Ansicht citirt er einen bei Fieuzal in Paris beobachteten Fall: auf beiden Augen war wegen Glaucom die Iridektomie gemacht worden, links war eine sehr ausgesprochene cystoide Heilung eingetreten, welche in einem Jahre 6mal die Punction der Cyste nothwendig machte; gleichwohl wurde auf diesem Auge der Druck normalisirt und S erhalten. Auf dem andern Auge war die Iridektomie wirkungslos bei normaler Vernarbung. (Allerdings war die Incision in der Cornea gemacht worden, die Operation also incorrect. Ref.)

[Schmidt-Rimpler bemerkt in seinem Referat in Virchow-Hirsch's Jahresbericht: Die Dissertation von Reeb enthält zum allergrössten Theil eine fast wörtliche Uebersetzung einzelner Kapitel aus des Referenten Arbeit über Glaucom in Graefe-Saemisch's Handbuch. Dabei fehlt in der Bibliographie das Citat derselben.] —

Schnabel (2) entwickelt in einer längeren Arbeit seine im Wesentlichen bereits im vorigen Jahresberichte p. 293 angegebenen Ansichten über die Natur des Glaucoms und die Wirkung der Iridektomie. Er geht von der Thatsache aus, dass die glaucomatöse Trübung der brechenden Medien ausschliesslich auf einer Trübung der Hornhaut beruht, eine Glaskörpertrübung bei Glaucom aber nicht vorkommt. Die Trübung befällt meist nur den centralen Theil der Cornea; sie ist oberflächlich gelegen und lässt das Epithel meist unverändert, führt niemals zur Eiterung, verschwindet mit Ablauf des Anfalles, jedenfalls durch die Iridektomie schnell und hinterlässt keine ständigen Trübungen. Der Kranke sieht während ihres Bestehens Regenbogenfarben. Sie muss unterschieden werden von einer andern Art periodischer Obscurationen, für welche sich am Auge kein objectiver Grund nachweisen lässt und welche durch die Iridektomie nicht beseitigt wird. Die erwähnte periodische Trübung des Hornhautgewebes ist durchaus nicht entzündlicher Natur, sondern muss in Anbetracht des Verlaufes als Folge einer Secretionsneurose angesehen werden. Auch die Schmerzen beim acuten Glaucom sind nicht der Ausdruck eines entzündlichen Processes: sie kommen und schwinden ganz plötzlich, treten zuweilen bei vollständig fehlender Entzündung auf, ja können einem Glaucomanfalle vorangehen. Sie sind ihrer Natur nach als neuralgisch aufzufassen und auch bei entzündlichem Glaucom der Ausdruck eines selbstständigen Nervenleidens. (Netzhautablösung und essentielle Phthisis treten zum Glaucom in der Weise in Beziehung, dass bei ihnen, ebenfalls in Folge eines Nervenleidens die intraoculäre Spannung erheblich herab-

gesetzt wird.) Die Druckerhöhung ist als glaucomatöses Symptom anderen Symptomen nur coordinirt. Es kommen Excavationen der Sehnerven vor, welche nicht durch Druckerhöhung erklärt werden können.

Was die Iridektomie betrifft, so ändert sie am normalen Auge den intraocularen Druck nicht; am entzündeten Auge steigert sie die Entzündung und hat oft beklagenswerthe Folgen. Wenn man dagegen sieht, wie am glaucomatös entzündeten Auge die Iridektomie mit einem Schlage die Schmerzen, die Hornhauttrübung und die Drucksteigerung beseitigt, so wird man zu der Annahme gedrängt, dass sie nach Analogie von Nervendurchschneidungen bei Neuralgieen wirkt.

Auch die Heilwirkung der Iridektomie weist demnach auf den nervösen Ursprung des Glaucoms hin. Welche Nerven krankhaft ergriffen sind, vermag S. nicht zu sagen; Trigeminusfasern müssen es nothwendiger Weise sein; ob auch der Sympathicus betheiligt ist, bleibt dahingestellt. —

[Schiess (12ter Jahresbericht seiner Klinik pag. 36) sah bei einem 75jährigen Manne 2 Monate nach der Staaroperation subacutes Glaukom auftreten mit derselben eigenthümlichen Hornhauttrübung, welche Schiess früher (s. Bericht f. 1872. p. 328) und neuerdings auch Schnabel (in der oben citirten Arbeit) beschrieben hat. Die oberen zwei Drittel der Hornhaut sind gleichmässig diffus getrübt; die Oberfläche zeigt einzelne leichte, drusige Erhabenheiten. 2 Tage nach der Iridectomie sind die letzteren verschwunden. —

Nagel.]

Knies (3) theilt in einer rasch berühmt gewordenen Arbeit die Resultate seiner unter Becker's Anleitung unternommenen anatomischen Untersuchungen glaucomatöser Augen mit. Es werden die Befunde von 15 an verschiedenen Formen des Glaucoms leidenden Augen beschrieben. Als wichtigstes und constantestes Ergebniss ist eine Veränderung in der Gegend des Fontana'schen Raumes hervorzuheben. Die Irisperipherie ist mit der Descemet'schen Membran ringförmig verwachsen, der Fontana'sche Raum obliterirt, die Umgebung desselben meistens zellig infiltrirt. Diese Obliteration des Fontana'schen Raumes ist zwar schon in vereinzelten Fällen früher gesehen worden, wurde aber als Drucksymptom aufgefasst. Dass es sich aber nicht um ein mechanisches Anpressen der Irisperipherie an die Hornhaut handelt, geht daraus hervor, dass fast überall eine Verwachsung durch Zwischensubstanz nachweisbar ist. Es ist also eine entzündliche Affection dieser Gegend anzunehmen, wie auch aus

der zelligen Infiltration der Umgebung des Schlemm'schen Canals, zuweilen auch des Corpus ciliare und des subconjunctivalen Gewebes hervorgeht. Die zur Induration führende Entzündung dieser Gegend muss, da an der Sclerocornealgrenze die hauptsächlichste Ausgangspforte für die Flüssigkeitsströmungen des Auges gesucht werden muss, zu Steigerung des intraocularen Druckes führen. Aus derselben fundamentalen Thatsache, der Obliteration des Fontana'schen Raumes, sucht K. auch die übrigen Symptome des Glaucoms, die Hornhauttrübung, die Anästhesie der Cornea, die Iridoplegie, die Abflachung der vorderen Kammer, die Accommodationsbeschränkung und die Hyperämie der vordern Scleralvenen zu erklären. Ohne zu behaupten, dass auf der Obliteration des Fontana'schen Raumes das eigentliche Wesen des glaucomatösen Processes beruht, hält sich K. doch für berechtigt, die erwähnten Veränderungen der Umgebung des Schlemm'schen Kanals als eine hochwichtige Erscheinung beim Glaucom aufzufassen. Bezüglich der Iridektomiewirkung neigt er sich zu der Annahme, dass dabei die Wirkung der Filtrationsnarbe ins Spiel kommt. (Anticipirend sei hier bemerkt, dass K. in einer zweiten im Jahre 77 erschienenen Arbeit eine neue Reihe von 7 Fällen mittheilt, deren Resultate mit denen der obigen Arbeit übereinstimmen.) —

S. Klein (4) theilt einige Fälle von Glaucom mit, welche dazu beitragen sollen, die Frage zu entscheiden, ob die glaucomatöse Excavation von Anfang an die ganze Oberfläche der Papille betrifft oder sich so entwickelt, dass zunächst die centralste Partie ausgebuchtet wird und die Excavation von hier aus allmählich gegen die Peripherie vorschreitet. In zweien dieser Fälle hatte vorher keine Excavation bestanden und sich dieselbe gewissermaassen unter den Augen des Beobachters entwickelt.

Der erste Fall betraf einen 63jährigen Mann, der rechterseits absolutes Glaucom hatte, linkerseits an Glaucom operirt worden war und auf diesem Auge keine Excavation darbot. Während bei der ersten Untersuchung das Niveau der Papille völlig normal gefunden wurde, constatirte K. nach 5 Wochen eine leichte Gefässknickung nach innen, 4 Wochen später eine scharfe Knickung zweier Gefässe nach oben-innen, und 6 Wochen darauf eine totale glaucomatöse Excavation. Hier wurde also das allmähliche Vorschreiten der Excavation von dem oberen-inneren Quadranten aus direkt constatirt. Diese Thatsache spricht gegen die Entstehung der Excavation durch den gesteigerten intraocularen Druck. Denn da in diesem Auge eine physiologische Excavation nicht präexistirte, so kann man die obige Erscheinung nicht durch verschiedene Widerstandsfähigkeit der einzelnen Theile der Papille erklären.

Ein anderer Fall betraf einen 51jährigen Mann, bei dem beginnendes Glaucom vermuthet wurde und dessen Augen längere Zeit hindurch regel-

mässig untersucht wurden. Auch hier wurde die allmähliche Entwickelung der Excavation, und zwar bei präexistirender physiologischer, direkt beobachtet: die Knickung der Gefässe wurde zuerst an der unteren, dann an der oberen Peripherie der Papille gesehen, bis sie schliesslich den ganzen Papillenumfang einnahm. Bis dahin war keine Spur von Drucksteigerung wahrzunehmen. Das Sehvermögen war allerdings ziemlich rasch und erheblich gesunken. Wäre die Excavation einfach die Folge des erhöhten Druckes, so hätte zunächst die physiologische Excavation als der Ort des geringeren Widerstandes nachgeben müssen. Statt dessen zeigte sich eine Aushöhlung der Randpartieen. K. schliesst also auch aus diesem Falle, dass die glaucomatöse Excavation noch anderen Kräften ihre Entstehung verdanken müsse.

Verfasser resümirt seine Ansichten über die Bildung der glaucomatösen Excavation dahin, dass dieselbe in verschiedenster Weise sich bilden kann, entweder so, dass die ganze Papillenfläche sich gleichzeitig vertieft oder, was selten ist, dass eine vorhandene physiologische Excavation ihre Grenzen bis zu den Papillengrenzen ausdehnt oder so, wie seine eigenen Fälle lehren, dass sowohl periphere als centrale Theile der Papille nach einander ausgebuchtet werden. Die letztere Art scheint die häufigere zu sein in denjenigen Fällen, in denen eine Drucksteigerung nicht nachgewiesen werden kann. In letzteren Fällen entsteht die Excavation in Folge einer Atrophie der Sehnervenfasern, welche selbst wieder die Folge einer Ernährungsstörung innerhalb des scleroticalen Gefässkranzes ist. Sie kann sich also auch in Folge einer gelungenen Iridectomie nicht zurückbilden, während die wirkliche Druckexcavation mehr oder weniger rückbildungsfähig ist. —

Den zahlreichen bereits bekannten Fällen von acutem durch Atropineinträufelung hervorgerufenem Glaucom fügt Magnus (5) einen neuen bei.

Er atropinisirte behufs genauerer Untersuchung einer beiderseitigen Cataract einen Patienten, der normale Pupillarreaction, Spannung und Gesichtsfeld gezeigt hatte. Circa 5 Stunden später bekam Patient am rechten Auge, dessen Cataract noch nicht ganz reif war, so starke Schmerzen, dass er das Bett hüten und sich erst nach 3 Wochen wieder vorstellte. Es fand sich ein acutes Glaucom im Stadium des Schwindens der entzündlichen Erscheinungen: Vorderkammer eng, Pupille maximal erweitert, reactionslos, T + 2, ziemlich starke perikorneale Injection, Gesichtsfeld eingeengt. Grund zur Annahme einer acuten Steigerung eines chronischen Glaucoms fehlte. Warum gerade das rechte Auge befallen wurde, das linke aber ganz frei blieb, vermag Magnus nicht zu sagen. —

J. Hock (6) theilt einen bei einem 18jährigen jungen Manne beobachteten Fall mit, welcher zeigt, dass nach wiederholten Tätowirungen der Hornhaut Glaucomanfälle, selbst bei nicht idisponirten Augen, hervorgerufen werden können.

Es handelte sich um ein in Folge von Trachom entstandenes totales Leu-

com der Cornea, auf welchem Hock mittelst chinesischer Tusche und Sepia durch Tätowirungen Iris und Pupille zu imitiren versuchte. Die ersten 11 Sitzungen, in welchen 130 Einstiche gemacht worden waren, verliefen gut, nach der 12. traten heftige Schmerzen in der Umgebung des Auges auf, der Bulbus wurde steinhart, die Narbe stark prominent. Nach Eröffnung der Hornhautectasie mittelst einer Reclinationsnadel gingen diese glaucomähnlichen Erscheinungen vorüber. Die Tätowirungen wurden fortgesetzt. Im Verlaufe der folgenden Sitzungen kam es noch 3mal zu Drucksteigerungen, welche jedesmal durch Punction der Narbe gehoben wurden. Das Endresultat war gut.

H. fasst den Fall so auf, dass in Folge der oft wiederholten kleinen Verwundungen der Hornhaut und der durch dieselben bewirkten Reizungen der sensiblen Ciliarnerven reflectorisch eine stärkere Secretion in den Glaskörper stattgefunden habe. Er stützt sich hierbei auf die Angabe von v. Graefe, dass die Irritation der Hornhaut für sich genommen ohne Zwischenglieder glaucomatöse Drucksteigerung auslösen kann, und erwähnt einen von ihm selbst beobachteten Fall, in welchem auf ein umschriebenes Hornhautinfiltrat (wohl nach Einträufelung von Atropin, Ref.) ein acuter Glaucomausbruch erfolgte. —

H. Pagenstecher (7) schildert 8 Fälle, in welchen bei der Autopsie des Auges der vordere Theil des Glaskörpers von der hinteren Fläche der Linse, der Zonula Zinii, dem Corpus ciliare und der Pars ciliaris Retinae abgelöst und der sogenannte Canalis Petiti erweitert und mit einer serösen Flüssigkeit gefüllt gefunden wurde. Als primär war ein Erguss in den Petit'schen Canal anzunehmen. Die Ablösung, resp. Verdrängung des Glaskörpers, welche zuweilen auch mit einer Ablösung des hinteren Theiles des Glaskörpers complicirt war, ist als secundär aufzufassen. Die Ausdehnung des Petit'schen Kanals kann eine Rolle bei dem Secundärglaucom spielen, da eine geringe Vergrösserung schon einen erheblichen Druck auf den Glaskörper ausüben muss. In der That boten von den obigen 8 Fällen 5 intra vitam exquisite glaucomatöse Erscheinungen dar. —

Emmerich (8) theilt in seiner Inaugural-Dissertation 2 Fälle von Glaucoma haemorrhagicum mit, welche in Schweigger's Klinik in Berlin beobachtet worden sind.

Der erste betraf eine 52jährige Frau, deren beide Augen im Jahre 1873 von Netzhauthämorrhagieen befallen worden waren. Bei der ersten Vorstellung constatirte man beiderseits Hyperopie $\frac{1}{18}$, rechts S = 1, links S = $\frac{1}{2}$. In den nächsten Monaten nach der ersten Vorstellung traten auf dem linken Auge Funken- und Nebelsehen auf, unter allmählicher Abnahme der Sehschärfe und Einengung des Gesichtsfeldes; dabei war die Pupille eng, T etwas erhöht und es bestand eine partielle Excavation. Iridectomie nach oben ohne Er-

folg, die Kammer stellte sich nicht wieder her; die Spannung des Bulbus nahm zu, Ausgang in vollständige Amaurose. Auf dem rechten Auge wurde die Iridectomie später (von Hirschberg) ebenfalls mit ungünstigem Ausgange ausgeführt (s. Knapps Archiv 1874. III. 2).

Der zweite Fall betraf ein 67jähriges Fräulein, welches an starker Arteriosclerose litt. Bei der ersten Vorstellung wurden beiderseits Retinalblutungen vorgefunden, dabei starke Hyperopie, S beiderseits = ¼ bis ⅛. 8 Tage nach der ersten Vorstellung brach ein acuter Anfall links, und folgenden Tags auch rechts aus. — Am nächsten Tage wurde beiderseits die Iridectomie gemacht. Die Bulbi wurden sofort entspannt. Der Erfolg war als gut zu bezeichnen. S wurde beiderseits wieder auf ¼ gebracht und nach 6 Monaten noch auf dieser Höhe gefunden. —

Laqueur (9) gibt in einer vorläufigen Mittheilung an, dass er an dem Physostigmin die Eigenschaft entdeckt hat, den pathologisch erhöhten Druck zu reduciren. Nach wiederholter Application einer 0,4 procentigen Lösung wurde constant eine Entspannung des Bulbus beobachtet, welche in einzelnen Fällen zu einer nicht unbedeutenden Verbesserung der Functionen führte. Auf 6 Beobachtungen gestützt, empfiehlt er das Mittel in Fällen von Glaucoma simplex, ferner in denjenigen Fällen, in welchen eine Iridectomie bereits gemacht worden ist, aber keine völlige Entspannung bewirkt hat, und bei Secundär-Glaucomen ohne Synechieen. Die Wirkung wird durch direkte Erregung der glatten Muskelfasern der Choroidealgefässe erklärt. (Anticipirend sei bemerkt, dass Referent im weiteren Verlaufe seiner Beobachtungen über die Wirkung des Mittels auch bei den entzündlichen Glaucomformen einen entschieden wohlthätigen Einfluss constatiren konnte. S. v. Graefe's Archiv XXIII, 3. p. 149.) —

Lucius (10) nimmt für A. Weber die Priorität der Entdeckung der druckvermindernden Wirkung des Physostigmins in Anspruch (wogegen Ref. (11) später reclamirte). Weber hat in einem Falle von totalem Staphylom mit enorm gesteigertem Druck unter dem Gebrauche des Calabarextractes den Druck zurückgehen und das Staphylom sich zurückbilden sehen. Auch bei Glaucoma simplex und bei abgelaufenem Glaucom hat es sich entschieden entspannend erwiesen. Ebenso wurde es bei tiefen Hornhautulcerationen, wo Durchbruch bevorstand, als höchst nützlich gefunden. (In letzter Hinsicht wurde das Mittel von A. Weber dringend empfohlen.) —

A. Weber (12) veröffentlicht, veranlasst durch des Referenten Publication über die Heilwirkung des Physostigmins bei Glaucom in einem interessanten Artikel seine Erfahrungen über die therapeutische Verwendung des Calabar bei verschiedenen Augenkrankheiten, indem er zugleich eine neue Theorie der Wirkung dieses

Mittels aufstellt. Nach Weber hat Calabareinträufelung beim gesunden Auge zur Folge, dass der Druck im Glaskörperraume erhöht, in der vorderen Augenkammer dagegen ansehnlich erniedrigt wird. Das Calabar verhält sich in dieser Beziehung als Antagonist des Atropin, welches im gesunden Auge, wenn überhaupt, so nur im Glaskörperraume den Druck herabsetzt, den Druck in der vorderen Augenkammer aber erhöht. Aus dieser mit Hülfe des Tonometers nachgewiesenen Druckherabsetzung in der vorderen Kammer schöpft W. die Indicationen für die Anwendung des Calabar, und es erwies sich bei Keratocele, bei Cornea conica und besonders bei tiefen Hornhautulcerationen sehr günstig.

Bei Glaukom hat es W. sehr nützlich gefunden und erklärt die Wirkung aus der durch die Contraction der Pupille bewirkten Loslösung des Ciliartheiles der Iris von der Hornhautperipherie und der dadurch wieder ermöglichten Filtration der Augenflüssigkeiten in dieser Gegend. W. findet nämlich in Uebereinstimmung mit Knies (s. oben p. 319) auf Grund eigener anatomischer Untersuchungen das Wesen einer grossen Kategorie von Glaucomen in einer Obliteration des Fontana'schen Raumes, worüber er im folgenden Jahre, wie hier im Voraus bemerkt wird, eine ausführliche und interessante Arbeit im Archiv f. Ophth. veröffentlicht hat. —

Wecker (14) empfiehlt in einer kurzen Notiz die Drainage als Mittel, die Filtration der Augenflüssigkeiten in einzelnen Fällen von Glaucom zu befördern. Als Indicationen werden angeführt diejenigen Fälle, in welchen die Ausführung der Iridectomie schwierig oder gefährlich wäre, also bei Glaucoma absolutum mit atrophischer Iris, bei hämorrhagischem Glaucom und bei nicht erfolgter Entspannung durch kunstgerechte Iridectomie. Die Entspannung des Auges durch die Einlegung der Goldschlinge sei dauernd, wenn auch die Schlinge nur kurze Zeit liegen bleibt. —

[Ueber die die Drainage betreffende These der Madame Ribard (15) s. das Referat über Netzhautkrankheiten.] —

Argyll Robertson (16, 17) empfiehlt als ein neues Operationsverfahren gegen Glaucom in Fällen, in welchen die Iridectomie nicht ausführbar war oder ihren Zweck nicht erfüllt hat, die Trepanation der Sclerotica. Er entfernt aus derselben ein kreisförmiges Stück von 1‴ Durchmesser in der Gegend des hinteren Ursprungs der Ciliarfortsätze. Das Instrument, dessen sich R. bedient, stellt eine Modification des Bowman'schen Cornealtrepans dar. Das entfernte Stück Sclera wird durch ein neues Gewebe von locke-

rerer Textur ersetzt, welches als Sicherheitsventil gegen neue Vermehrungen des intraocularen Druckes wirken soll.

Die Operation wurde in 4 Fällen ausgeführt, von denen 3 bereits erblindete Augen betrafen.

Im ersten handelte es sich um ein enormes Staphylom der Sclerotica, welches früher wiederholt ohne dauernden Erfolg punctirt worden war. Der Effect der Trepanation bezüglich der Prominenz des Staphyloms und der Herabsetzung des Druckes war günstig. Allein 3 Monate später musste dennoch wegen drohender sympathischer Affection des zweiten Auges der trepanirte Bulbus enucleirt werden.

Der 2. Fall betraf eine starke und oft recidivirende Druckvermehrung, welche durch einen rasch wachsenden intraocularen Tumor hervorgebracht wurde. Die Trepanation brachte deutliche Verminderung des Druckes und Reduction der Schmerzen hervor. Trotzdem wurde später enucleirt.

Im 3. Falle, welcher ein vorgerücktes Glaucom mit Verlust des Sehvermögens betraf, wurde durch die Trepanation dauernde Entspannung und Befreiung von Schmerzen bewirkt. In diesem Falle wurde später eine membranöse Glaskörpertrübung, welche wohl von einer durch die Operation bewirkten Hämorrhagie herrührte, mit dem Augenspiegel beobachtet.

Der 4. Fall zeigt, dass die Operation wirksam sein kann bezüglich der Herstellung, resp. Erhaltung des Sehvermögens. Ein 21jähriges Mädchen erkrankte vor 6 Monaten am linken und 4 Monate später am rechten Auge. Die Untersuchung ergab beiderseits eine bedeutende Druckvermehrung, rechts $S = 1$, links $^9/_5$; beiderseits tiefe Excavation und Arterienpuls durch leichten Fingerdruck. Rechts wird eine Iridectomie nach oben, links die Trepanation der Sclera 2‴ vom inneren-oberen Rande der Hornhaut entfernt gemacht. Heilung beiderseits sehr prompt: Patientin konnte nach 8 Tagen entlassen werden. Die Trepanationsstelle zeigte sich 5 Wochen später dunkelbläulich gefärbt und ziemlich stark vorgetrieben, von einem kleinen Gefässringe umgeben. Die Spannung des linken Auges war noch leicht erhöht, aber das Sehvermögen hatte sich gut erhalten, war 5 Wochen später sogar etwas gestiegen. Das Accommodationsvermögen war auf dem trepanirten Auge erheblich geringer. Die Heilung des rechten (iridectomirten) Auges war vollständig.

R. zieht aus diesen Beobachtungen den Schluss, dass wir in der Trepanation ein Mittel zur Reduction der vermehrten intraocularen Spannung besitzen. Die näheren Indicationen kann erst weitere Erfahrung ergeben. —

Fieuzal (18) theilt in seinen klinischen Beobachtungen einen Fall von fulminantem Glaucom mit, welcher bei einer Dame auf dem rechten, bis dahin gesunden Auge am Tage nach der wegen Glaucom am anderen Auge vorgenommenen Iridectomie ausgebrochen war. Er hält es für zweckmässig, bei einseitigem Glaucom die Iridectomie auf beiden Seiten, auf dem zweiten Auge prophylactisch vorzunehmen. —

Förster (19) gibt an, dass die verschiedensten schweren Er-

krankungen, wenn sie die Constitution des Kranken bedeutend schwächen, den Ausbruch des acuten oder subacuten Glaucoms veranlassen können. So sah er den Anfall während schwächender Darmcatarrhe, nach Pneumonieen, Erysipelen, Blasencatarrhen und bei verschiedenen fieberhaften Krankheiten. Auch anderweitige schwächende Momente (geschlechtliche Excesse) sind zu erwähnen. Auf den allgemeinen Schwächezustand und die moralische Depression, nicht auf ein sympathisches Moment ist auch der häufig beobachtete Ausbruch des Glaucoms auf dem zweiten Auge kurz nach der Operation des Glaucoms des einen Auges zu beziehen. —

Poncet (20) theilte in der Société de chirurgie einen Fall von Glaucom mit miliaren Aneurysmen der Retina mit. Er glaubt, dass das sogenannte hämorrhagische Glaucom durch miliare Aneurysmen der Netzhautgefässe bedingt sein kann; beim hämorrhagischen Glaucom könne auch eine Sehnervenexcavation vorkommen. —

Le Fort (21) berichtete in derselben Gesellschaft von der Heilung eines acuten Glaucoms durch die Punction der Sclerotica. Dieselbe wurde mit einer breiten Cataractnadel 6—7 Mm. vom Hornhautrande entfernt zwischen Rectus externus und superior gemacht. Es traten einige Tropfen dünner, seröser Flüssigkeit aus, kein Glaskörper. Die Erleichterung des Kranken erfolgte momentan. Einen zweiten ähnlichen Fall hat Le Fort im medicinischen Congress von Bordeaux mitgetheilt. Er kommt auf eine ältere, von ihm im Jahre 1864 ausgesprochene Ansicht zurück, nach welcher beim Glaucom ein Erguss zwischen Choroidea und Sclerotica stattfindet. Diese Ansicht wird von Giraud-Teulon und Perrin bekämpft. —

Lloyd Owen (22) vollzog bei einer 63jährigen nervösen Frau die Iridectomie an beiden Augen wegen acuten Glaucoms mit vortrefflichem Erfolge. —

Nettleship (23) theilt 2 Fälle von Glaucom mit, in welchen die Sclerotomie ausgeführt wurde. Im ersten handelte es sich um ein Auge, in welchem trotz wiederholter Iridectomieen ein Glaucom-Recidiv eingetreten war. Die Sclerotomie war insofern erfolgreich, als die Patientin 7 Monat lang schmerzfrei blieb und der Druck nicht mehr die frühere Höhe erreichte. In dem zweiten Falle wurde die Sclerotomie an einem an Glaucom erblindeten und noch sehr schmerzhaften Auge vorgenommen. Auch hier war der Erfolg gut, insofern als die Symptome beseitigt wurden. Die Entspannung des Auges war noch vollständiger, als an dem anderen, welches der Iridectomie unterworfen worden war. —

H. S. Schell (24) macht auf die Fälle von vernachlässigtem Glaucom aufmerksam und bemerkt, dass durch Fehler in der Diagnose des Glaucoms immer noch viele Augen überflüssiger Weise erblinden. Er stellt die für jeden Arzt leicht erkennbaren Symptome des acuten Glaucoms zusammen. Die Arbeit enthält nichts Neues. —

Bader (25) theilt 4 Fälle von vorgeschrittenem, resp. abgelaufenem Glaucom mit, in denen er mit Nutzen die Sclerotomie ausgeführt hat. Er giebt an, dass er, durch die günstige Wirkung ermuthigt, diese Operation in den letzten 3 Jahren in vielen Fällen statt der Iridectomie und selbst statt der Enucleation gemacht hat. Unmittelbare Verringerung der erhöhten intraocularen Spannung ist die constante Folge der Operation. Es ist zweckmässig sie nach oben zu verrichten und zwar genau entsprechend der Irisinsertion; der Scleroticalschnitt soll ungefähr $^1/_3$ der Hornhautperipherie einnehmen. Als Instrument dient für das rechte Auge das v. Graefe'sche Schmalmesser, für das linke ein gekrümmtes Cataractmesser; auf diese Weise kann die Sclerotomie an beiden Augen mit der rechten Hand verrichtet werden. Der einzige Nachtheil der Operation besteht in einem in der Wundgegend zuweilen sich bildenden Staphylome, welches mitunter operative Behandlung erfordert. Es handelt sich jedoch hierbei nicht um ein wirkliches Staphylom, sondern nur um eine Prominenz der Conjunctiva mit oder ohne Vorfall der Iris. —

Higgens (26) führt als die häufigste Ursache der verhütbaren Erblindungen das unerkannte Glaucom an. Am häufigsten wird das Glaucoma simplex verkannt und mit seniler Cataract verwechselt. Der Patient wird vom Arzte direkt aufgefordert nichts zu thun, sondern die Reife der angeblichen Cataract abzuwarten. So lässt man die Zeit, in welcher wirksam eingeschritten werden könnte, vorübergehen, bis der Lichtschein erloschen ist. H. theilt aus seiner Praxis 3 Fälle mit, in welchen dieser Irrthum verhängnissvoll wurde. Andererseits ist es wichtig, das Glaucom nicht zu verkennen, wenn es als Complication von Cataract auftritt. Auch das acute Glaucom kann gelegentlich mit anderen entzündlichen Affectionen verwechselt werden. Schliesslich wird die möglichst frühzeitige Vornahme der Iridectomie dringend empfohlen. —

Brudenell Carter (27) erörtert in einer klinischen Vorlesung die verschiedenen Theorieen der Natur des Glaucoms. Er beschreibt das Glaucom als Glaucoma simplex und als entzündliches Glaucom, letzteres mit den Unterabtheilungen des acuten, subacuten und fulminanten. Das secundäre Glaucom wird kurz besonders besprochen. Das Ganze enthält für den Specialisten nichts Neues. —

Hutchinson (28) theilt unter dem Titel »Bemerkungen über Glaucom als Neurose« seine Ansichten über das Wesen des Glaucoms mit. Er findet, dass es eine nahe Analogie hat mit der selten im mittleren, häufiger im höheren Alter beobachteten Contraction der Fascia palmaris. Dieselbe zeigt sich gewöhnlich an der Basis des Ring- und kleinen Fingers. Fascie und Haut verschmelzen mit einander und es kommt zu einer Flexionsstellung der beiden Finger. Die Affection beginnt an einer Hand, ergreift gewöhnlich später auch die andere, wird nicht durch locale Reizungen veranlasst und ist unheilbar. H. sieht in ihr das Analogon zu einem chronischen Contractionszustand der Sclerotica, hält aber beide für den Ausdruck einer tieferen Nervenerkrankung. Zur Stütze dieser Ansicht citirt er einen Fall, in welchem einerseits Glaucoma absolutum mit tiefer Vorderkammer, beiderseitiger Contraction der Fascia palmaris und einer grossen Reihe verschiedener Nervensymptome (Schmerz im Hinterhaupt und Nacken, Schwäche im rechten Arme, Schlaflosigkeit, Müdigkeit, Geistesträgheit etc.) beobachtet wurde. —

Galezowski (29) hat mehrfach beobachtet, dass das Glaucom durch ein complicirendes Gesichtserysipel in höchst ungünstiger Weise beeinflusst wird, sowohl wenn ersteres während eines vorhandenen Erysipels ausbricht, als auch wenn das Erysipel im Verlaufe des Glaucoms oder einige Tage nach der Iridectomie sich entwickelt. Bei einer 45jährigen Kranken, welche schon lange an Prodromalsymptomen gelitten hatte, brach in Folge von Blutegelapplication und Atropineinträufelung ein Gesichtserysipel aus und wenige Tage später ein acutes Glaucom auf beiden Augen. Die Iridectomie hatte einen sehr ungenügenden Erfolg und musste später auf jedem Auge noch zweimal wiederholt werden. — Bei einer anderen Kranken trat am 6. Tage nach der wegen acuten Glaucoms vorgenommenen Iridectomie eine Gesichtsrose ein; auch hier war der Erfolg der Operation ein ungenügender. —

[Hirschberg (30) giebt eine statistische Zusammenstellung von 29 von ihm genau beobachteten Fällen (47 Augen) von Glaukom, unter Angabe des primären und definitiven Resultates der Behandlung. Eine Tabelle enthält die Einzelnheiten.

Bei chronischem Glaukom sah H. auf die Iridectomie, wenn auch keine namhafte Besserung der centralen Sehschärfe eintrat, doch eine Erweiterung des Gesichtsfeldes folgen. Eine gewisse periphere Zone des Sehfeldes war zur Zeit der Operation zwar functionslos, aber nicht functionsunfähig geworden; diese kann wiedergewonnen werden. In einem Falle kehrte auf solche Weise mit der centralen

Region des Sehfeldes das bereits verloren gegangene centrale Sehen wieder.

Hirschberg hat im Ganzen 4 Fälle von hämorrhagischem Glaukom beobachtet. Zweien bereits früher veröffentlichten reiht er zwei weitere an. In beiden war der Verlauf ungünstig; im ersten musste schliesslich die Enucleation vollzogen werden; im zweiten folgte Netzhautablösung, während ein Rest von Sehkraft noch einige Zeit erhalten blieb. — N.]

Krankheiten der Netzhaut und des Sehnerven.

Referent: Prof. **L. Mauthner.**

1) Förster, R., Beziehungen der Allgemeinleiden und Organerkrankungen zu Veränderungen u. Krankheiten des Sehorgans. (Graefe-Sämisch, VII. p. 50—234.)

2) v. Jäger, Eduard, Ergebnisse der Untersuchung mit dem Augenspiegel unter besonderer Berücksichtigung ihres Werthes für die allgemeine Pathologie. Wien.

---

3) Loring, E., The halo round the macula lutea. S. oben pag. 200.

4) Nettleship, E., Unusual distribution of retinal bloodvessels. British med. Journal, Febr. 5.

5) —, Pathological and clinical notes (Some cases of variations of the retinal bloodvessels). Ophth. Hosp. Rep. VIII, pag. 512.

6) Broadbent, W. H., A case of embolism of the right posterior cerebral artery. Lancet, Feb. 5.

7) v. Oettingen, G., Zur Lehre von der Embolie der Arteria centralis retinae. Dorpater med. Zeitschrift, VI. p. 143—170.

8) Sartisson, F., Zur Casuistik der partiellen Embolieen der Arteria centralis retinae. St. Petersburger med. Wochenschr. Nr. 41 u. 42.

8a) Swanzy and Fitzgerald, Case of embolism of a branch of the central artery of the retina. Dublin Journ. of med. Sc. V. 61. p. 225. Sep. Abdr. p. 20.

9) Emmert, E., Ophthalmologische Mittheilungen (Embolie oder Haemorrhagie der Art. centr. ret.?) Arch. für Augen- u. Ohrenh. V. pag. 404.

10) Magnus, H., Zur Genese des bei gewissen Erkrankungen an der Macula lutea auftretenden kirschrothen Flecks. Klin. Monatsbl. f. Augenh. p. 145.

11) Knapp, H., Erblindung durch Netzhautischaemie im Keuchhusten. Arch. für Augen- u. Ohrenh. V. pag. 203.

12) Berger, A. M., Plötzliche einseitige Erblindung, Heilung durch Paracentese. Mittheilungen aus der augenärztlichen Praxis. München. p. 21.

13) Rählmann, E., Ueber die Netzhautablösung und die Ursache ihrer Entstehung. Archiv für Ophth. XXII, 4. pag. 233.

14) Schnabel, S., Ueber Glaucom und Iridectomie (Netzhautablösung). Arch. für Augen- u. Ohrenh. p. 67.
15) Knapp, H., Ablösung der Retina in Folge des Gebrauchs von Branntwein als Therapeuticum. Archiv f. Augen- u. Ohrenh. V. p. 383.
16) Galezowski, X., Sur la curabilité du décollement de la rétine. Recueil d'Ophthalm. p. 51.
17) Vouters, Etude sur les décollements de la rétine. Thèse pour le doctorat. Paris.
18) Poncet, F., Décollement de la rétine avec double pédicule, grain de plomb dans le globe oculaire. Gaz. méd. de Paris. Nr. 32. p. 331. Gaz. des hôp. Nr. 36. p. 261.
19) Vieusse, Remarques sur la marche et la terminaison de certains décollements de la rétine. Recueil d'Ophth. p. 361.
20) Grand, Guérison complète d'un décollement rétinien ancien, sans intervention chirurgicale. Lyon méd. 24. Sept.
21) Fano, Décollement de la rétine. Gaz. des hôp. Nr. 36.
22) Mme Ribard, Du drainage de l'œil dans différentes affections de l'œil et particulièrement dans le décollement de la rétine. Thèse. Paris.
23) Martin, E., Nouveau procédé de traitement des décollements de la rétine. Drainage de l'œil. Gaz. des hôp. p. 954.
24) Berlin, R., Amaurotisches Katzenauge bei einem Pferde. Enucleatio bulbi nach Bonnet. Klin. Monatsbl. f. Augenh. p. 197.
25) Treitel, Th., Beiträge zur path. Anatomie des Auges. (Eine eigenthümliche Configuration der Papille in einem phthisischen Augapfel.) Archiv für Ophth. XXII. 2. p. 223.
26) Ali, Quelques considérations sur les apoplexies de la macula. Recueil d'ophth. p. 139.
27) Nettleship, Pathol. and. clin. notes. (A case illustrating the progress and result of retinal haemorrhage). Ophth. Hosp. Rep. VIII. p. 519.
28) Drognat-Landré, De la rétinite séreuse et parenchymateuse. Annal. d'oculist. T. 75. p. 50.
29) Hock, J., Die syphilitischen Augenkrankheiten. Wiener Klinik. II. Heft 3, 4.
30) Hirschberg, J., 1) Sehnervenveränderung durch intrauterine Schädelformation. p. 37. 2) Retinitis syphilitica, p. 38. Beiträge zur praktischen Augenheilkunde. Berlin.
31) Alexander, Zur Casuistik der centralen recidivirenden Retinitis. Berliner klin. Wochenschrift. p. 508. 523.
32) Imre, J., Ein Fall von Ringscotom bei Chorioretinitis specifica. Klin. Monatsbl. f. Augenh. p. 267.
33) Hutchinson, Retinitis haemorrhagica as a consequence of gout. Lancet. Jan. 1. p. 14.
34) Schnabel, J., Die Begleite- und Folgekrankheiten der Iritis. Archiv für Augen- u. Ohrenh. V. pag. 101. (S. oben pag. 285.)
35) Sammet, R., Der ophthalmoscopische Befund bei Retinitis albuminurica in seinem Verhältniss zu demjenigen einiger anderer Netzhauterkrankungen. Inaug.-Diss. Darmstadt.
36) Gowers, W. R., The state of the arteries in Bright's disease. Brit. med. Journ. Dec. 9.

37) Chronis, Des affections oculaires, consécutives à l'albuminurie pendant la grossesse. Recueil d'Ophth. p. 130.
38) Hirschberg, J, Retinitis e morbo Brightii. Deutsche Zeitschr. f. pract. Medicin. Nr. 4.
39) Poncet, F., Rétinite albuminurique. Gaz. méd. de Paris. Nr. 32. Gaz. des hôp. p. 659.
40) Treitel, Th., Ein seltener Fall von Morbus Brightii, nebst Bemerkungen über die Structur der Corpora amylacea. Arch. f. Ophth. XXII. 2. p. 204.
40a) Schmuziger, F., Beiträge zur Kenntniss der Leukämie. Archiv f. Heilkunde. Bd. 17. p. 273—314. (2 Fälle lienal-lymphatisch-myelogener Leukämie, Netzhauthämorrhagieen, ophthalmoskopischer Befund von Horner, Sectionsbefund. N.)
41) Manz, W., Retinitis proliferans. Arch. f. Ophth. XXII. 3. p. 229.
42) Bader, C., A description of the appearences of the human eye in health and disease as seen by the ophthalmoscope. Ninth series: Ret. pigmentosa. Guy's Hosp. Rep. XXI. (Bekanntes, Schmidt-Rimpler.)
43) Netter, A., Lettres sur l'héméralopie et l'affection dite rétinite pigmentaire. Annal. d. ocul. T. 75, p. 198. T. 76. p. 99, 198.
44) Manning, J. D., Amblyopia from retinitis pigmentosa. The American Practitioner. Sep. p. 147.
45) Rydel, L., Beitrag zur Lehre von der Retinitis pigmentosa. Przeglad lekarski. Nr. 13. (In einem durch Lues bedingten Falle waren erst im 56. Lebensjahre Störungen bemerkt worden; antisyphilitische Therapie besserte.)
46) Warlomont et Duwez, De la rétinite pigmentaire. Annal. d'ocul. T. 76. p. 113. (Zusammenfassender Artikel. Ref.)
47) Badal, Observation de rétinite pigmentaire type. Gaz. des hôp. p. 1132.
48) Brailey, A., Curator's pathological Report. (Pigmentation and atrophy of retina.) Ophth. Hosp. Rep. VIII, p. 556.
49) Nettleship, E., Pathological and clinical notes. (Two remarkable cases of choroido-retinal disease in children, without assignable cause). Ophth. Hosp. Rep. p. 515.
50) Seely, W. W., Augenaffectionen bei Diabetes mellitus. The Clinic. X. Feb. 9.
51) Rossander, C. J., Beitrag zur Lehre von der sympathischen Ophthalmie. Nord. med. arkiv. Bd. 8. Nr. 1. Ann. d'ocul. T. 75. p. 301.
52) Alt, A., On sympathetic Neuro-retinitis. Rep. of the fifth intern. ophth. congress. p. 37.
53) Brière, Névrorétinites causées par la réverbération des éclairs. Cécité consécutive. Gaz. des hôp. Nr. 41. p. 323.
54) Yvert, Neuro-rétinite traumatique gauche avec iritis. Recueil d'Ophth. p. 196.
55) Brailey, A., Curator's path. Report. (Swelling optic disc following recent wound.) Ophth. Hosp. Rep. IX. p. 78
56) Hatry, Considérations sur des troubles visuels observés avec l'altération de la papille et de la zone péripapillaire, chez les malades atteints d'oreillons. Rec. de mém. de méd. milit. p. 305.

57) Shaw, J. C., The intracranial et intraocular circulation. The Journ. of nerv. and ment. disease. p. 207. (Experimente über den Einfluss von Atropin, Chinin, Amylnitrit auf die Circulation im Auge, — Augenspiegelbefund negativ. R. H. Derby.)
58) Schnabel, J., Ueber den Werth des Augenspiegels für die Diagnose innerer Erkrankungen. Wiener med. Presse. p. 575. (s. das Referat über v. Jäger. Nr. 2.)
59) Panzeri, Méthode de diagnostic des affections oculaires sans le secours des instruments. Recueil d'Ophth. p. 160. (Unqualificirbar. Ref.)
60) Bouchut, E., Atlas d'ophthalmoscopie médicale et de cérébroscopie. Paris, J. B. Ballière.
61) —, Revue cérébroscopique de 1875. Gaz. des hôp. p. 1—4.
62) —, Carie vertébrale et pachyméningite spinale etc. Gaz. des hôp. p. 609.
63) —, Carie vertébrale, paraplégie etc. Gaz. des hôp. p. 561.
64) —, Du diagnostic de la commotion et de la compression du cerveau par l'ophthalmoscope. Gaz. des hôp. p. 313. (B. vertheidigt die Ausführungen von Panas (s. Nr. 66) gegen die Einwendungen von Seiten Giraud-Teulon's.)
65) —, Méningite tuberculeuse. Névrorétinite; tubercule de la choroide. Gaz. des hôp. p. 241.
66) Panas, Contribution à l'étude des troubles circulatoires visibles à l'ophthalmoscope dans les lésions traumatiques du cerveau. Bull. de l'Acad. Méd. Nr. 12.
67) Hall, A., The ophthalmoscope in cerebral tumours. Philad. med. Times. p. 221.
68) Hurst, A., Zur Lehre von der Stauungspapille. Przeglad lekarski. Nr. 2. (s. Virchow-Hirsch Jahresbericht. Bd. II. p. 475; ein Fall wird mitgetheilt, welcher beweisen soll, dass die mechanische Theorie nicht immer zutreffe. Ein Leiden der unteren Hälfte des Rückenmarks war anzunehmen. N.)
69) Gowers, W. R., Note on chronic optic neuritis. Report of the fifth intern. ophth. congress. p. 14.
70) Holmes, E. L., Ueber 3 Fälle von Neuroretinitis mit Symptomen eines intracraniellen Leidens. Arch. f. Augen- und Ohrenh. V. p. 172.
71) Seely, W. W., Optic neuritis as a sequel of diphtheria. The Clinic. Dec. 9. p. 277. (Zwei Fälle; in beiden erfolgte vollständige Genesung. R. H. Derby.)
72) Goodhart, Headache, double optic neuritis and blindness ending in recovery. Med. Times and Gaz. V. p. 455.
73) Hirschberg, J., Stauungspapille und Neuritis optica bei Hirnerkrankung. Deutsche Ztschr. für pract. Med. Nr. 4.
74) Hutchinson, J., Miscellanous cases and observations. (Mehrere Fälle von Neuritis optica.) Ophth. Hosp. Rep. VIII. p. 493.
75) Hughlings Jackson, J., A case of double optic neuritis without cerebral tumour. Ophth. Hosp. Rep. VIII. p. 445.
76) -- Case of large cerebral tumour without optic neuritis, and with left hemiplegia and imperception. Ophth. Hosp. Rep. VIII. p. 434.
77) Mathewson, A., A case of choked disk under observation three years and a half. Report of the fifth intern. ophth. congress. p. 63.

78) Nettleship, E., Pathol. and clin. notes. (Optic neuritis in an eye lost by Ophthalmia neonatorum.) Ophth. Hosp. Rep. VIII. p. 507.

79) Salomon, Zwei Fälle von Tuberculose der Chorioidea mit Neuritis optica. Tageblatt der 49. Vers. der Naturf. u. Aerzte. Nr. 8.

79a) Walzberg, Th., Ein Fall von Basedow'scher Krankheit und Sarcom der Schädelbasis mit Neuritis optica. Klin. Monatsbl. f. Augenh. p. 401.

80) Rafferty, J. N., A case of brain disease characterised by double Retinitis etc. The med. and surg. Rep. p. 241. (Uebergang in Blödsinn und allgemeine Paralyse, Tumor vermuthet, keine Autopsie. R. H. Derby.)

81) Cross, On the retinal circulation in epilepsy. The med. Record. July 15. p. 466. (Vf. untersuchte 95 Fälle, fand jedoch wenig Veränderung in der Circulation der Netzhaut. R. H. Derby.)

82) Abadie, Ch., De l'atrophie des nerfs optiques dans le mal de Pott. Ann. d'ocul. T. 76. p. 85.

83) Hogg, J., Impairment or loss of vision from spinal concussion or shock. Med. Press and Circular. Jan. 5 and 12.

83a) Engesser, Beitrag zur Casuistik der multiplen Sclerose des Gehirns und Rückenmarks. Dt. Archiv f. klin. Medicin. XVII. p. 556.

84) Brailey, H., Curators path. report. (Optic atrophy from lead poisoning.) Ophth. Hosp. Rep. VIII. p. 549.

85) Hutchinson, J., Miscellaneous cases (Rupture of sclerotic; subsequent atrophy of eye, probably from rupture of the optic nerve.) Ophth. Hosp. Rep. VIII. p. 491.

86) Treitel, Th., Neuroparalytische Keratitis, Umwandlung eines kleinen Abschnitts des Nervus opt. in einen Bindegewebsstrang. Arch. f. Ophth. XXII. 2. p. 239.

---

87) Ball, Des illusions et des hallucinations (de la vue). Recueil d'Ophth. p. 247. (Nichts Neues.)

88) Schell, H. S., The illusory symptoms of weak sight. Philadelphia med. and surg. Rep. p. 393. (S. das Referat über Refractionsanomalieen.)

89) Monoyer, Note sur trois nouveaux moyens de découvrir la simulation de l'amaurose et de l'amblyopie unilatérales. Gaz. hebdom. de méd. et de chir. p. 388.

90) Schmidt-Rimpler, Zur Erkennung der Simulation von Blindheit. Klin. Monatsbl. f. Augenh. p. 173.

91) Galezowski, X., Sur un nouveau signe d'amaurose monoculaire simulée. Recueil d'Ophth. p. 199.

92) Hirschberg, J., Zur Frage der Sehnervenkreuzung. Arch. f. Augen- u. Ohrenh. p. 137.

93) Plenk, F., Ueber Hemiopie und Sehnervenkreuzung. Arch. f. Augen- u. Ohrenh. p. 140.

94) Abadie, Th., Ueber die semiologische Bedeutung der Hemiopie bei Hirnaffectionen. Journ. de méd. de Bruxelles. p. 42. Juillet.

95) Schweigger, C., Hemiopie und Sehnervenleiden. Arch. f. Ophth. XXII. 3. p. 276.

96) Huguenin, Ueber Hemiopie, Corresp.-Blatt für Schweizer Aerzte. p. 460.

97) Smith, R., Transitory hemiopia and hemidysaesthesia. Med. Times and Gaz. Vol. 53. p. 676.

98) Cayley, H., Case of left hemiopia. Med. Times and Gaz. Vol. 53. p. 516. (Linksseitige Hemianopsie, Schmerz in der linken Supraorbital- und Temporalgegend, 2 epileptiforme Anfälle, zweifelhafte syphilitische Antecedentien, jedoch Besserung durch antisyphilitische Behandlung. N.

99) Power, Hemiopia and partial paralysis. Med. Times and Gaz. Vol. 53. p. 255. (Ein Fall von rechtseitiger Hemianopsie mit Parese der beiderseitigen Extremitäten. N.)

100) Ringer, J. B., (Judson), Case of hemiplegia, hemianaesthesia, hemiopia, unilateral sweating. Med. Times and Gaz. Vol. 53. p. 489. (Plötzlich entstandene rechtsseitige Hemiplegie, Hemianästhesie, Hemiopie, rechtsseitiges Schwitzen. Diagnose: Thalamuserkrankung, Section nicht gemacht. N.)

101) Schell, H. S., A case of hemiopia. Philadelphia med. and surg. Report. p. 204.

102) v. Reuss, A., Casuistische Beiträge zur Kenntniss des Flimmerscotoms. Wiener med. Presse, 1—12.

103) Pitres, Sur l'hémianesthésie d'origine cérébrale et sur les troubles de la vue qui l'accompagnent. Gaz. méd. de Paris. p. 362.

103a) Landolt, E., De la valeur des certains symptomes oculaires dans la localisation des maladies cérébrales. Bulletin de la société de médecine pratique de Paris. p. 149.

103b) Adler, Hemeralopie bei Taubstummen. Beobachtungen und Bemerkungen über das Sehen der Taubstummen. Klin. Monatsbl. f. Augenh. p. 91.

103c) Snell, Simeon, On a peculiar appearance of the conjunctiva in some cases of night blindness s. oben p. 251.

104) Higgens, C., On the causes of preventable blindness. Guy's Hosp. Report. XXI. p. 179.

104a) Arbuckle, Paresis of the retina. Brit. med. Journal. June 10.

105) Pufahl, Ueber hereditäre Amblyopie. Berliner klin. Wochenschr. Nr. 19.

106) Galezowski, X., Etude sur les amblyopies et les amauroses aphasiques. Recueil d'Ophth. p. 220.

107) Hutchinson, J., On the influence of the sexual system on diseases of the eye. Ophth. Hosp Rep. IX. p. 1.

108) Landolt, E., Lettre sur l'amblyopie hystérique. Gaz des hôp. p. 191. Siehe Jahresbericht 1875. p. 374.

109) Bonnefoy, Lettre sur l'amblyopie hystérique. Gaz. des hôp. p. 159. (B. protestirt gegen Landolt's Arbeit über hysterische Amblyopie [siehe Jahresbericht 1875. pag. 374] und vindicirt sich die Priorität. Er thut dies nicht, um Reclame zu machen, sondern um Einsprache zu erheben »contre ces procédés germaniques, qui consistent à s'attribuer, sans façon aucune, un mérite qui appartient à d'autres.«)

110) Harlan, G. C., Hysterical affections of the eye. Philadelphia med. and surg. Rep. p. 130.

110a) Hardwicke, Junius, Hysterical blindness. Brit. med. Journ. May 6.

111) Decoin, Eclampsie puerpérale accompagnée d'amaurose albuminurique suivie de guérison. Gaz. des hôp. p. 210.

112) Fries, S., Beitrag zur Kenntniss der Amblyopieen und Amaurosen nach Blutverlust. Inaug.-Diss. Tübingen. Beilageheft z. klin. Monatsbl. f. Aug.
113) Galezowski, X., De l'atrophie de la papille du nerf optique et des amblyopies dans certaines affections gastriques. Union méd. p. 365.
114) Netter, A., Blindheit durch Blitzleuchten bedingt. Revue méd. de l'Est. p. 339.
115) Emmert, E., Recidivirende Amaurosis transitoria. Arch. f. Augen- u. Ohrenh. V. 401.
116) Krenchel, V., Amblyopia centralis. Kopenhagen.
117) Jodko-Narkiewiz, W., Amaurosis sine materia; gut reagirende Pupillen, theilweise Heilung. Gazeta Lekarska. p. 393.
118) Schiess-Gemuseus, 1) Totale Erblindung beider Augen, Heilung. Farbenperversion. 2) Totale Erblindung beider Augen nach Fall, Heilung. 12. Jahresbericht der Augenheilanstalt in Basel. Basel. p. 36. 38.
119) Ali, Des amblyopies toxiques. Recueil d'Ophth. p. 258.
120) Galezowski, X., De l'action toxique de l'aniline, de l'opium, du tabac etc. sur la vue. Recueil d'Ophth. p. 210.
121) — Des troubles visuels occasionnés par l'alcool, et de l'hallucination de la vue. Recueil d'Ophth. p. 331.
122) Hutchinson, J., Report on the prognosis in tabacco amaurosis. Ophth. Hosp. Rep. VIII. p. 488.
123) Haltenhoff, G., La strychnine dans la thérapeutique oculaire. Genève. Annal. d'Ocul. T. 76. p. 185.
124) Savary, De l'emploi de la strychnine dans l'atrophie des nerfs optiques. Ann. d'ocul. T. 76. p. 158..
125) Steinheim, Die Behandlung der Amblyopieen und Amaurosen mit Amylnitrit. Berliner klin. Wochenschrift. p. 230.

---

126) Nettleship, E., The after-history of fifteen cases of malignant tumour of the eye. Ophth. Hosp. Rep. IX. p. 40.
127) Warlomont et Duwez, Du gliome de la rétine. Ann. d'ocul. T. 76. p. 5. (Zusammenfassender Artikel. Ref.)
128) Baumgarten, Ein Fall von Glioma retinae et nervi optici. Arch. f. Ophth. XXII. 3. p. 185.
129) Hale, J., Glioma of retina. The Philadelphia med. and surg. Rep. p. 63. (Bekanntes. Schmidt-Rimpler.)
130) Lawson, G., Glioma of the retina. Lancet I. p. 163.
131) Brailey, W. A., Curator's path. Report. Glioma of the retina. Ophth. Hosp. Rep. VIII. p 65—72. Retinal growth of somewhat doubtful character. VIII. p. 548.
132) Schott, F., Veränderungen des Opticus bei Syphilis. Archiv f. Augen- und Ohrenh. V. p. 409.
133) Reich, M., Zur Pathologie des Sehnerven. Arch. f. Ophth. XXII. 1. p. 103.
134) v. Laskiewiz-Friedensfeld, A., Ueber einen Tumor des Sehnerven. Przeglad lekarski. Nr. 30.
135) Hirschberg, J., Einige Beobachtungen über Cysticercus cellulosae. Archiv für Ophth. XXII. 4. p. 126.

136) Van der Laan, Cysticercus im Auge. Gaz. med. de Lisboa. Nr. 23.
137) de Wecker, Cysticerque du corps vitré. Masselon, Clinique ophth. du Dr. de Wecker. Relevé statistique. Paris.

[v. Jaeger (2) macht auf Details in dem ophthalmoscopischen Bilde der Neuritis optica aufmerksam, welche beweisen, dass diese Entzündungsform nicht durch eine, wie immer begründete, Stauung in der Centralvene hervorgebracht werde. Bei der sogenannten Stauungspapille ist die Venenhyperämie meist nur in einem Theile der Netzhautvenen ausgesprochen; die Venen haben kurz vor ihrem Eintritte in die Lamina cribrosa gewöhnlich normale Durchmesser und erst in einigem Abstande von der Gefässpforte zeigen sie an den Stellen der stärksten Gewebsschwellung abnorm grosse Durchmesser; im Verlaufe einer und derselben Vene finden sich mehrere erweiterte Abschnitte, welche durch Stücke von normalem Caliber verbunden werden; die Hyperämie tritt auch nicht gleich intensiv in gleichwerthigen Gefässen auf, ist in kleineren Gefässen häufig beträchtlicher, als in den grossen, in welche jene münden. Solche Erscheinungen können unmöglich durch ein Stromhinderniss im Bereiche der Lamina cribrosa oder in der Nähe derselben hervorgerufen werden. Wirkliche Stauungshyperämieen können durch Monate unverändert bestehen ohne eine functionelle oder nutritive Störung hervorzurufen; die Entzündung bei der sogenannten Stauungspapille kann somit nicht durch die Hyperämie bedingt sein.

Die Bezeichnung »Neuritis« hält von Jaeger desshalb nicht für vollkommen zutreffend, weil die Gewebsveränderungen sich auch auf die benachbarten Netzhautpartieen erstrecken. Da bei der sogenannten Stauungspapille keine anderen Symptome zu beobachten sind, wie bei der Retinitis, so schlägt v. Jaeger vor, jene Retinitis centralis zu nennen. »Es ist in vielen Fällen gewiss nicht nothwendig, zu weitgreifenden und mühsam herbeigezogenen Erklärungen Zuflucht zu nehmen, eines der wesentlichsten veranlassenden Momente in der Verbindung des Arachnoidealraumes mit der Opticusscheide, in einem Oedema laminae cribrosae zu suchen.« »Wie in vielen Fällen der entzündliche Vorgang sich vom Centralorgane auf den Sehnerven und längs des orbitalen Sehnervenantheils in das intraoculare Sehnervenende und die Netzhaut verbreitet — könnte nicht in andern Fällen derselbe unter Ausschluss des orbitalen Sehnervenantheiles, durch Uebertragung auf das Endernährungsgebiet des Sehnerven, daselbst eine entzündliche Ernährungsstörung hervorzurufen im Stande sein?«

Die Entstehung des lichten Streifens auf den Netzhaut-

blutgefässen erklärt v. Jaeger neuerdings durch Reflexion von der Vorderfläche der Blutsäulen. Dass der Reflex unter physiologischen Verhältnissen nicht durch irgend eine bestimmte Fläche oder durch das Gewebe überhaupt erzeugt werde, welches hinter den Netzhautgefässen gelagert ist, ergiebt sich aus Folgendem: 1) Dass die Lichtstärke und Färbung des Reflexes unverändert bleibt, ob das Gefäss über ein anderes streift, ob es über helleren oder dunkleren Augengrund läuft, ob es über die Lamina cribrosa oder den gelbrothen Augengrund, ob es über einen weisslichen Exsudatfleck oder über schwärzliche Pigmenthaufen geht. 2) Dass die Blutsäulen einen sehr intensiven Kernschatten auf die unterliegenden Gewebe werfen. Letzteres lässt sich gut an einem Netzhautgefässe beobachten, welches in einigem Abstande von einer pigmentarmen Stelle der Chorioidea verläuft (bei Coloboma chorioideae oder Scleroticalectasieen). Die Intensität dieses Schattens lehrt, dass die rothe Blutsäule kein Licht durchlässt. Der Reflex kann somit nur durch Spiegelung an der vorderen Gefässwand oder an der Vorderfläche der Blutsäule entstehen. Die Gefässwand aber erzeugt den Reflex nicht, denn er verschwindet, wenn das Gefäss blutleer wird. Wäre die Gefässwand weniger durchsichtig, als die übrigen Gewebe der Netzhaut, so müsste sie einen wesentlichen Einfluss auf die Färbung der Blutsäule ausüben und zu beiden Seiten der Blutsäule deutlich sichtbar sein, was beides unter physiologischen Verhältnissen nicht der Fall ist. Wäre die Gefässwand ebenso durchsichtig, wie die übrigen Gewebselemente der Netzhaut, besässe sie jedoch einen wesentlich andern Brechungsexponenten, so müsste die Gefässwand ebenso sichtbar sein, wie ein durchsichtiger Glasstab in einem durchsichtigen Medium von abweichendem Brechungsvermögen, was nicht der Fall ist; so müssten sich die äusseren Contouren der Gefässwandungen als dunkle Contouren markiren, was ebenfalls nicht der Fall ist; so müssten die von der Chorioidea oder Sclerotica reflectirten Strahlen, insoweit sie durch die Gefässwand dringen, von ihrer ursprünglichen Richtung abgelenkt werden, wodurch eine Verschiebung, eine Verzerrung der Einzelnheiten im Bilde des Augenhintergrundes veranlasst würde — was auch nicht beobachtet wird. Die Gefässwände haben nahezu die gleiche Durchsichtigkeit und denselben Brechungsexponenten, wie die übrigen den Gefässen vorgelagerten und dieselben umgebenden Netzhautelemente; der Brechungsexponent des Blutes ist kleiner, als der des Netzhautgewebes und darum entsteht an den Vorderflächen der Blutsäulen ein Reflex.

Als scheinbaren Arterienpuls beschreibt von Jaeger

den scheinbaren Füllungswechsel einer über einer pulsirenden Vene gelegenen Arterie, welcher dadurch hervorgebracht wird, dass die letztere abwechselnd von dem gefüllten Venenstück gehoben wird und bei der Entleerung des Venenendes wieder in ihre frühere Lage zurückkehrt.

Füllungsanomalieen im Netzhautgefässsystem beobachtete v. Jaeger bald bloss auf den venösen, bald nur auf den arteriellen Theil beschränkt; bald in gleicher Art, aber nicht immer in gleichem Grade in Venen und Arterien gleichzeitig; bald Füllungsabnahme in den Arterien verbunden mit Füllungszunahme in den Venen.

Bei Stauungshyperämieen sind bloss die Venen erweitert; bei Fieber, Congestionen nach dem Kopfe, Plethora, während der Schwangerschaft sind Venen und Arterien in nahezu gleichem Grade erweitert; bei Stase in der Netzhaut sind ebenfalls Venen und Arterien erweitert, die letzteren aber verhältnissmässig stärker; bei Anämieen, besonders Inanitionsanämieen, bei dem Gebrauche von Secale cornutum, bei habituellem Alkoholgenusse sind Venen und Arterien gleichmässig verengert, bei der Netzhautentzündung sind die Venen erweitert, die Arterien dagegen verengert.

Die Farbe des Blutes in den Netzhautgefässen fand v. Jaeger bei verschiedenen pathologischen Zuständen anomal. So sah er das Blut in den Arterien sowohl als in den Venen abnorm dunkel bei heftigen Diarrhoeen, Dysenterieen, bei Cholera; abnorm licht dagegen bei Inanitionsanämie, Chlorose etc.; eine abnorm dunkle Färbung des Venenblutes bei normaler oder abnorm lichter Färbung des Arterienblutes beobachtete v. Jaeger bei intensivem Fieber, in vielen Fällen von Retinitis, bei Gehirnentzündungen, bei Pneumonie, Pleuritis, nach heftigen Hustenanfällen, überhaupt bei Athemnoth etc.; dagegen sah er das Arterienblut abnorm dunkel in gewissen Fällen von Stase. Seltener fand er Anomalieen des Farbentons des Blutes, wie z. B. gelbliche Blutfärbung bei Icterus, grauweissliche bei Leukämie, blauröthliche bei hochgradiger Pneumonie.

Der Reflex von den Blutgefässen der Netzhaut ändert seine Breite, wenn sich der Blutdruck in den Gefässen ändert; er wird schmäler bei Stauungs- und Collateralhyperämieen, bei Plethora etc.; er wird breiter bei embolischer Ischämie, Zunahme des intraoculären Druckes, bei Abnahme der Herzcontractionen an Häufigkeit und Stärke etc. Die Intensität des Reflexes hängt von der Färbung und dem Brechungsexponenten des Blutes und von der Beschaffenheit der Gefässwand ab. Je dunkler die Blutfarbe, desto schwächer der Reflex; in Fällen von Oligocythämie, Chlorose, Leukämie gewinnt mit

der zunehmend lichten Färbung des Blutes der Reflex an Intensität; von der grösseren Helligkeit des Arterienblutes hängt zum grossen Theile die Helligkeit des Reflexes der Arterien ab; die Verminderung des Unterschiedes der Färbung zwischen Arterien- und Venenblut führt dazu, dass die normale Differenz der Reflexe der Arterien und der Venen sich vermindert. Je höher bei gleicher Färbung des Blutes der Brechungsexponent desselben, desto schwächer der Reflex; es ist der letztere somit weniger intensiv als in der Norm bei Hyperalbuminose, abnorm stark dagegen bei Hydrämie, Hypalbuminose, in vielen Fällen von Chlorose etc. Schliesslich nimmt die Intensität des Reflexes ab, wenn die Gefässwand dicker wird, oder an Durchsichtigkeit verliert.

Anämie im Centralgefässsysteme der Netzhaut beobachtete v. Jaeger als local beschränkte (Ischämie) oder als Theilerscheinung allgemeiner Anaemie. Als Ischaemie beschreibt v. Jaeger ausser der Blutleere bei Embolie die functionelle Ischämie, die bei angeborener oder erworbener hochgradiger Functionsbeschränkung des Auges vorkommt. Unter den erworbenen Amblyopieen, bei denen functionelle Ischämie beobachtet wird, hebt von Jaeger jene hervor, die durch heftige Blutflüsse und jene, welche durch Einwirkung intensiver Kälte veranlasst werden. Die ophthalmoskopische Untersuchung lässt in solchen Fällen Abnahme der Querdurchmesser der Gefässe und leichte bläuliche Sehnervenentfärbung ohne weitere Gewebsveränderung erkennen.

Anämie der Netzhaut als Theilerscheinung allgemeiner Anämie fand v. Jaeger nach massenhaften Blutverlusten, in vielen Fällen von Inanitionsanämie, in einzelnen Fällen von Chlorose, bei beginnendem Delirium tremens. Wenige Stunden nach einem grossen Blutverluste fand v. Jaeger die Anämie der Netzhaut schon geschwunden und nur dann, wenn die Blutung ein Individuum betroffen hatte, das schon früher sehr herabgekommen war, beobachtete v. Jaeger eine andauernde Anämie der Netzhaut. Bei Netzhautanämie in Folge von allgemeiner Inanitionsanämie zeigten sich zuweilen die Gefässdurchmesser so verringert, wie bei höchstgradiger Netzhautatrophie, ohne dass sich eine Verminderung der Sehschärfe nachweisen liess.

In einer grossen Zahl von Fällen, in welchen die Diagnose allgemeiner Anämie gestellt worden war, konnte v. Jaeger keine Netzhautanämie nachweisen. Dagegen fand er in diesen Fällen (a) blasses Blut — Oligocythämie; (b) abnorm intensive Reflexe — Hydrämie; (c) im Verhältnisse zur Färbung des Arterienblutes abnorm

lichte Farbe der Venen — Arteriellbleiben des Venenblutes; (d) verschiedene Combinationen der genannten Anomalieen. Die Function des Auges zeigte sich bei den in Rede stehenden Kranken gewöhnlich normal; zuweilen bestand Asthenopie, nur selten Abnahme der Sehschärfe. —

Die Hyperämieen im Centralgefässsysteme theilt v. Jaeger folgendermassen ein: I. Hyperämieen des arteriellen und venösen Gefässsystems. 1. Gleichmässig entwickelte H. in den Arterien und Venen. a) Local beschränkte H., wie die collaterale H. bei Embolie eines Zweiges der Netzhautarterie; die Entspannungshyperämie nach verunglückten Schieloperationen, durch welche der Bulbus erheblich aus der Orbita hervorgetreten, nach Anwendung von Kataplasmen, nach Entfernung eines festen Druckverbandes; die congestive Hyperämie bei starkem Abwärtsneigen des Kopfes. (b) Allgemeine H. nach starker Muskelarbeit, nach dem Genusse grösserer Quantitäten geistiger Getränke, bei Plethora vera, Habitus apoplecticus, im Fieber. (2) H. mit überwiegend stärkerer Ausdehnung der Arterien (Blutstockung). In einem der hieher gehörigen Fälle waren die Venen $2^1/_2$, die Arterien 3 mal so stark, als im normalen Auge; die Erweiterung trat an den kleineren Gefässen stärker hervor, als an den grösseren. Sobald die Verbreiterung in den Arterien und Venen einen beinahe gleichen Grad erlangt hatte, so traten in beiden allmählich und immer deutlicher Bewegungserscheinungen hervor. Zuerst schien es als ob durch die Gefässröhren feiner Sand mit sehr grosser Geschwindigkeit hindurch getrieben worden wäre. Dann nahm die Raschheit der Bewegung ab und es bildete sich eine Körnung in der Blutmasse aus; dunkelrothe Körner, suspendirt in einem farblosen, durchsichtigen Medium bewegten sich in den Arterien in centrifugaler, in den Venen in centripetaler Richtung. Allmählich wuchs die Grösse der Körner, verminderte sich die Zahl derselben; zugleich wurde ihre Bewegung langsamer. Dann trennte sich der Inhalt der Blutgefässe in rothe Cylinder von ungleicher Länge und in farblose Cylinder zwischen den rothen. Die Bewegung dieser Cylinder wurde immer langsamer und schliesslich trat ein allseitiger und dauernder Stillstand ein. Die Stase war keine absolute, indem man in den grösseren arteriellen Stämmen anfangs im Verlaufe von etwa 10 Minuten, später innerhalb längerer Zeiträume eine Verschiebung der rothen Cylinder um einen Theil ihrer Länge beobachten konnte. Die Stase dauerte einen bis mehrere Tage an, worauf sich allmählich die Blutbewegung einstellte. Sie wurde eingeleitet durch ein Erzittern, Schwanken, endlich ein ruckweises Verschieben der Blutcylinder. Bald trat eine

continuirliche, immer schnellere und schnellere Bewegung auf; dabei verloren sich die Cylinder und schliesslich erschienen die gleichmässig gefärbten Blutsäulen so starr und unbeweglich, wie unter normalen Verhältnissen. Bald nach Eintritt der normalen Circulation nahmen die Gefässe auch wieder ihre normalen Durchmesser an. Das Sehvermögen sank rasch auf bloss quantitative Lichtempfindung und war während des Bestandes der Stase vollständig aufgehoben. Mit Wiedereintritt der Blutbewegung trat die Lichtempfindung wieder auf und schliesslich erreichte das Sehvermögen wieder die normale Höhe.

II. Venöse Hyperämieen. 1) Paralytische H., welche v. Jaeger in einigen Fällen beobachtete, in welchem er sich zur Annahme einer Lähmung vasomotorischer Nerven berechtigt hielt. Die Venen zeigten eine Vergrösserung ihres Querdurchmessers um $^1/_3$, $^1/_2$ oder höchstens $^3/_4$ ihres Normaldurchmessers ohne Zunahme der Länge; die Arterien verhielten sich normal. (2) Atonische Hyperämie, die theils in Folge nicht entzündlicher Erkrankungen der Gefässwände, vor Allem aber in Folge lange andauernder und intensiver, insbesondere syphilitischer Netzhautentzündungen auftritt. Durch solche Erkrankungen werden die Venen häufig 3 bis 4 mal breiter, als die Arterien, und oft nimmt auch die Länge der Venen zu. Die Verbreiterung ist nicht an allen Stellen derselben Vene gleich stark ausgesprochen. Die Function der Netzhaut scheint unter dieser Art von Hyperämie nicht zu leiden. 3) Die Stauungshyperämie wird beobachtet bei Gehirndruck, Pneumonie, Pleuritis, Emphysem, nach jedem heftigeren Hustenanfalle, bei tiefen glaucomatösen Excavationen u. s. w. Sie erreicht nie so hohe Grade, wie die atonische H. Bei rascher und hochgradiger Ausbildung der Stauungshyperämie sah v. Jaeger auch Arterienpuls auftreten. Diese H. charakterisirt sich durch eine über das ganze venöse Centralgefässsystem verbreitete, gleichmässige Zunahme der Querdurchmesser der Gefässe um das $^1/_2$- bis höchstens $1\,^1/_2$fache ohne erhebliche Ausdehnung in der Länge. Die Stauungshyperämie tritt häufig mit Reizungs- und Entzündungserscheinungen in der Netzhaut, besonders bei Gehirnleiden auf und gibt die Veranlassung zur irrigen Beurtheilung der Erscheinungen bei der sogenannten Stauungspapille.

Als Reizung im Gebiete des Centralgefässsystems bezeichnet v. Jaeger einen Zustand, welcher sich durch eine unterschiedlich intensive Röthung der einzelnen Gewebselemente der Netzhaut und des Sehnervenscheitels, durch eine geringe Zunahme im Querdurchmesser und in der Färbung der venösen Blutsäulen, sowie durch einen diesen Erscheinungen entsprechenden Grad von Beschränkung

der Functionsdauer der Netzhaut charakterisirt. Unter Reizung versteht daher v. Jaeger einen Vorgang, »welchen Andere theils als Hyperämie, Congestion bezeichnen, theils für das erste Stadium der Entzündung ansehen, theils aber als den Ausdruck von Asthenopie u. s. w. erkennen wollen.«

Die Reizungsröthe der Netzhaut unterscheidet sich sehr wesentlich von der gelbrothen Farbe des normalen Augengrundes; sie ist kirschroth und setzt sich aus einer diffusen Röthung in den hinteren Schichten und einer oberflächlichen, zart streifigen in der Nervenfaserschichte zusammen. Bei intensiven Graden von Reizung ist die diffuse Röthung in dem grösseren Theile der Netzhaut, die streifige Röthung nach oben und unten 2—3, nach innen 1—1½ Papillendurchmesser jenseits der Papillengrenzen zu erkennen. Diese Röthe fehlt bei den stärksten Hyperämieen, bei der Stase; sie ist daher nur zum Theile eine Gefässröthe. Der Wesenheit nach ist sie durch den Uebertritt von Blutfarbstoff in's Netzhautgewebe und dessen Anhäufung daselbst erzeugt.

Eine ganz ähnliche Röthung findet sich ohne venöse Hyperämie ja bei gleichzeitigem Bestande von functioneller Anämie in Augen, welche gesund und functionsfähig sind, aber nicht functioniren. Diese Art von Netzhautröthe verliert sich, wenn die betreffenden Augen zur Function verhalten werden, während sich die Reizungsröthe durch functionelle Anstrengungen vermehrt. v. Jaeger meint, dass die Netzhautröthe der nicht functionirenden Augen durch Anhäufung von Blutfarbstoff in Folge von Nichtverbrauch desselben von Seite des Gewebes entsteht.

Die Netzhautreizung wird meistens dadurch bedingt, dass die Leistungsfähigkeit der Netzhaut durch eine absolut oder relativ zu lange Functionsdauer überschritten wird. Die Beschäftigung mit zu stark oder zu schwach beleuchteten, mit unbestimmt oder sehr grell gefärbten Objekten, die fortgesetzte Verwerthung undeutlicher Netzhautbilder führen zur Ermüdung, zur Netzhautreizung. Insoferne als Medientrübungen, Anomalieen der Refraction, der Accommodation, des äussern Muskelapparats zu dauernder oder zeitweiliger Entstehung undeutlicher Netzhautbilder führen, werden sie veranlassende Momente der Netzhautreizung. Die so bedingte functionelle Reizung besteht bei einzelnen Individuen durch den grösseren Theil des Lebens und führt zu keiner weiteren Ernährungsstörung in der Netzhaut. Sie kann daher nicht als Krankheit im eigentlichen Sinne des Wortes aufgefasst werden.

Ein weiteres veranlassendes Moment für Netzhautreizung ergiebt

sich aus der Entwickelung krankhafter Prozesse, die unter Reizungs- oder Entzündungserscheinungen in der Retina oder anderen Augenhäuten und in mehr weniger entfernten Geweben oder Organen auftreten. So findet man Netzhautreizung bei Entzündungen der Conjunctiva, der Nasen- und Kehlkopfschleimhaut, der Trachea und Bronchien, des Gehirns und seiner Häute. So manche der angeblichen Besserungen der Erkrankungen des lichtempfindenden Apparats während der Behandlung mit Strychnin, Inunctionen, Electricität kommt auf Rechnnng der durch diese Mittel hervorgerufenen Reizung und verschwindet mit Rückbildung der letztern. Die aus den hier erwähnten Momenten hervorgehenden Netzhautreizungen nennt v. Jaeger im Gegensatze zu den functionellen, vegetative. — »In der Reizung dürfte nur der Ausdruck eines beschleunigten und vermehrten Stoffwechsels zu erkennen sein und zwar eines solchen Stoffwechsels, welcher mit dem unveränderten Fortbestande der gegebenen Ernährungsverhältnisse verträglich ist und daher an und für sich ohne Gefahr für die Ernährung und die qualitative Function des Organes abläuft.«

Aus der sorgfältigen Beschreibung der Netzhautentzündung sei hier nur hervorgehoben, dass v. Jaeger erklärt, nie einen Fall von Retinitis gesehen zu haben, in welchem eine Erweiterung der Arterien als ein charakteristisches Symptom der Entzündung aufgetreten wäre. Die Betrachtungen über das Wesen des Entzündungsprocesses, welche v. Jaeger an die Beschreibung der Retinitis knüpft, gehen weit über das Gebiet der Ophthalmologie hinaus und liegen daher auch jenseits der Grenzen dieses Referates.

Im Sehnervenkopfe unterscheidet v. Jaeger (1) den Netzhautantheil, welcher gelegen ist zwischen der vorderen und hinteren Netzhautfläche und einbezogen ist in das Ernährungsgebiet der Centralgefässe; (2) den Chorioidealantheil, der im Chorioidealkanal liegt und dem Ernährungsgebiete der Chorioidealgefässe angehört; und (3) den Scleroticalantheil, die hinterste Partie des intraocularen Sehnervenendes im Ernährungsgebiete des Scleroticalgefässkranzes. Die Farbe des Sehnervenstranges ist entweder mehr weissgelblich oder graubläulich und es lassen sich diesem zu Folge die Menschen in weissgelb-(blass-)nervige und graublau-(dunkel-)nervige trennen. Die dunkel-sehnervigen Menschen zeigen häufig eine grössere Erregbarkeit und geistige Beweglichkeit; die blass-sehnervigen Menschen sind dagegen in geistiger Beziehung ruhiger, widerstandsfähiger, ausdauernder. Dieser Unterschied in der Sehnervenfärbung ist meist angeboren; doch scheint die dunkle Färbung sich in manchen Individuen in Folge

der Lebens- und Beschäftigungsweise, durch geistige Anstrengungen, Aufregungen etc. heranzubilden.

Im emmetropischen, schwach myopischen und schwach hypermetropischen Auge findet sich meistens eine zartstreifige, physiologische Röthung des Sehnervenscheitels, die der Reizungsröthe sehr ähnlich ist; sie steht durchschnittlich im Verhältnisse zur functionellen Thätigkeit der Netzhaut und fehlt in Augen, welche nur unter den günstigsten Verhältnissen functioniren, insbesondere nicht zum Wahrnehmen kleiner Objekte verwendet werden. In Augen, welche durch angeborenes Staphyloma posticum myopisch sind, ist diese Scheitelröthung nur schwach und unbestimmt, dagegen findet sich in ihnen eine Röthung der tiefsten Schichten des intraocularen Sehnervenendes, die Scleroticalröthe. Diese hat einen kirschrothen Ton, ist gleichmässig oder fleckig. Sie dürfte durch die oberflächlichere Lage des Scleroticalgefässgebietes, sowie durch eine Zusammendrängung der Gefässe des Scleroticalcanals in Folge von Verkürzung desselben bedingt sein. Bei stark hypermetropischen Augen tritt die Scheitelröthung häufig in grosser Intensität auf und dürfte dann zum Theile aus der geringeren Vergrösserung, die bei der Untersuchung im aufrechten Bilde gegeben ist, zu erklären sein. —

Als Bildungsanomalieen des Sehnervenkopfes beschreibt v. Jaeger Undurchsichtigkeit des Gewebes der Papille in verschiedenem Grade, unregelmässige Vertheilung der Opticusfasern und Unregelmässigkeiten in der Form der Papille. Zu den Bildungsanomalieen gehört auch die bläuliche Sehnervenstreifung. Diese ist charakterisirt durch eine schmutzig blaue bis tief franzblaue Färbung der Sehnervenfasern; auf der Oberfläche der Papille zeigen sich blaue Keile, deren Spitzen gegen das Centrum gekehrt sind; die Gefässwandungen treten bei Vorhandensein dieser Anomalie als helle, bandartige Streifen zu beiden Seiten der rothen Blutsäulen vor. Diese bläuliche Sehnervenstreifung bedingt niemals eine Functionsstörung. —

Als pathologische Färbungen des Sehnervenkopfes beschreibt v. Jaeger 1) die periphere bläuliche Sehnervenentfärbung, welche sich dadurch charakterisirt, dass die Randzone des Sehnervenquerschnittes einen bläulichen, selbst schiefertonartigen, rauchähnlichen Farbenton annimmt und an Durchsichtigkeit einbüsst. Beobachtet wird diese Entfärbung bei habituellem Kopfschmerz, oft nach Typhus, bei chronisch verlaufenden Gehirn- und Rückenmarksleiden u. s. w. Sie besteht bald mit, bald ohne functionelle Störung. —

2) Die centrale grauliche Sehnervenentfärbung, welche ein con-

stantes Symptom der Sehnervenatrophie ist, aber auch bei schweren chronischen Allgemeinleiden beobachtet wird.

3) Die weissliche Sehnervenentfärbung, bei welcher der Sehnervenkopf flach, abgeplattet, undurchsichtig, derb erscheint und auffallend viel Licht reflectirt. Sie tritt namentlich bei bindegewebiger Degeneration des Sehnerven hervor.

4) Die pathologische röthliche Entfärbung im intraocularen Sehnervenende ist bald durch Röthung im Netzhautgebiete bedingt, bald durch Röthung im Chorioideal- oder im Scleroticalgebiete. Die Netzhautröthung des Sehnerven verändert die Färbung und Deutlichkeit der Theile des Sehnerven, welche vor der hinteren Netzhautfläche gelagert sind; sie ist am intensivsten in der Peripherie der Papille; sie macht die Begrenzung der Papille mehr weniger undeutlich; sie ist deutlich radiär gestreift. Die Chorioidealröthung des Sehnerven beeinflusst nicht die Deutlichkeit der Gefässe und Grenzen der Papille und ist stets homogen, d. h. nie streifig oder fleckig. Die Scleroticalröthe ist entweder eine diffuse oder eine zartstreifige oder mehr weniger deutlich gefleckte, entsprechend den Faserzügen und Lücken der Lamina cribrosa. Die Röthungen in den verschiedenen Ernährungsgebieten greifen wiederholt in einander über oder verbinden sich untereinander.

Ausser ihnen unterscheidet v. Jaeger noch die Cerebralröthung des Sehnerven. Diese tritt bei Reizungen und Entzündungen in verschiedenen, dem Auge naheliegenden Ernährungsgebieten, besonders im Gehirne, in den tiefern Schichten des Sehnervenkopfes auf, verbreitet sich aber auch häufig bis in den Sehnervenscheitel und bis in die Netzhaut. Das ganze intraoculäre Sehnervenende erscheint gleichmässig schwach röthlich gefärbt, behält jedoch seine volle Diaphanität und Erleuchtungsintensität, so dass seine Structurverhältnisse so bestimmt, wie im physiologischen Auge zu unterscheiden sind. — Schnabel.]

Zum Beweise, dass die Communication ophthalmoskopisch sichtbarer, ja starker Netzhautgefässe mit den Gefässen der Aderhaut nicht so selten sei, bildet Nettleship (4) 3 Fälle ab und erwähnt noch zweier anderer, in welchen ein Netzhautgefäss am Rande der Papille oder (in einem der Fälle) am Choroidealrande eines Conus hervorkommt, resp. verschwindet. (Nur das Eintauchen einer Netzhautvene am Conusrande ist allenfalls eine Rarität. Das Entspringen eines Netzhautgefässes am Opticusrande ist aber, wie bekannt, etwas gar nicht so Seltenes; es ist ein Irrthum N.'s zu glauben, dass ein solches Vorkommen kaum bekannt sei, sowie dass durch solche Be-

funde die Communication zwischen Netz- und Aderhautgefässen direct bewiesen werde. (S. z. B. meine Ophthalmoscopie, pag. 248. Ref.) —

Unter dem Titel: Retino-choroidal Anastomoses setzt Nettleship (5) die Beschreibung analoger Fälle fort, indem er zwei ausführlicher beschreibt und zwei neue hinzufügt. Ausserdem bespricht er zwei Fälle von hypermetropischen Individuen, in deren Augen die Netzhautarterien eine ganz ungewöhnliche Schlängelung darboten. —

v. Oettingen (7) schliesst an einen Fall von Embolie der Centralarterie ausführliche epikritische Bemerkungen an.

Eine 36jährige Frau erblindet plötzlich vollständig am linken Auge. 13 Stunden später untersucht, bietet das Auge das Bild der Embolie. Zu bemerken wäre nur, dass sich in den nächsten Tagen die leichte Infiltration der Papille zu einer nicht unbedeutenden Schwellung steigert, während die Gefässe in ihrem Lumen sich erweitern und centrale Venenpulsation auftritt. Nach 4 Wochen ausgesprochene Atrophie des Sehnerven bei schwacher Lichtempfindung. Differentialdiagnose: Primäre Neuritis kann es nicht sein, weil die Erblindung eine fulminante war und weil sonst gleich im Beginne der Erkrankung Anschwellung der Netzhautvenen hätte da sein müssen. Für eine intracranielle Affection ist ebensowenig ein Anhaltspunkt, wie für (primäre) retinale Ischämie oder für Gefässkrämpfe. Es bleibt daher nur die Wahl zwischen Embolie und Apoplexie im Sehnervenstamm (Magnus). Gegen Embolie spricht keines der Symptome. Das Verhalten der Netzhautgefässe ist verständlich. Der Umstand, dass sie unverschleiert auf getrübtem Grunde aufruhen, spricht gegen die Annahme von Magnus, dass die Netzhauttrübung die Folge der Läsion der Fasern durch Apoplexie sei. Die Netzhauttrübungen erklären sich ohne Zwang aus der durch den Embolus gestörten Circulation, ebenso die Netzhautextravasate. Der kirschrothe Fleck im Centrum der Macula ist kein Extravasat, sondern beruht nur auf Contrastwirkung. Die Erblindung ist begreiflich. In Oe.'s Falle liessen sich durch Druck Phosphene erzeugen. Das deutet auf Anaesthesie der sensiblen Endapparate der Netzhaut und auf noch vorhandene Leitungsfähigkeit der Nervenfasern. Wenn auch, wie im vorliegenden Falle, ein Ausgangspunkt für den Embolus nicht zu finden ist, so bedenke man, dass auch Hirnembolieen ohne nachweisbare Quelle constatirt worden sind. Alle Erscheinungen aber, sowie auch die (bei der in Rede stehenden Kranken besonders stark ausgesprochene) secundäre Neuritis könnten auf Sehnervenblutung zurückzuführen sein. Mehr für Embolie spricht jedoch: Die gleichmässige Aufhebung des Sehvermögens im ganzen Gesichtsfelde, da ein Sehnervenextravasat nicht leicht sämmtliche Nervenfasern zertrümmern dürfte, sowie das Vorhandensein der Druckphosphene, das doch die Erhaltung der Leitung im Sehnervenstamme beweist. (Im Original steht, offenbar in Folge eines Druckfehlers, gerade das Entgegengesetzte der letzten Schlussfolgerung. Ref.) Therapie: Paracentese und Iridectomie verwerflich, weil durch Ortveränderung des Embolus leicht die Situation noch verschlimmert werden

könnte. (Bei totaler Erblindung noch Verschlimmerung der Situation? Ref.) Beim Zurücktreten der Trübungen und Extravasate wären subcutane Strychnininjectionen zu versuchen, ebenso das Amylnitrit. —

Sartisson (8) fügt den zehn Fällen von Embolie einzelner Aeste der Arteria centralis retinae, die er aus der Literatur zusammenstellt, drei neue hinzu; zwei eigener Beobachtung, einen aus der Beobachtung Blessig's und Magawly's. Die drei Individuen sind 23, 20, 74 Jahre alt. Es fehlt die Function der beiden oberen, des oberen äusseren, des oberen inneren Quadranten. Die embolisirte Netzhautpartie ist getrübt. Im ersten Falle Endocarditis, im dritten Mitralinsufficienz, im zweiten nichts.

Eine Statistik über circa 60 Fälle von totaler Embolie und Embolie einzelner Aeste der Centralis retinae ergibt: In 60% aller Embolieeen Fehler im Circulationsapparate; das rechte Auge wird häufiger befallen als das linke, 3 : 2, in Uebereinstimmung mit Friedreich's Angaben über Obturationen der Extremitäten-Arterien, welche auch rechts häufiger als links vorkommen. Die Embolie der Centralarterie ist ausserordentlich selten; im Laufe von 10 Jahren wurde bei ca. 118,000 (welch' colossales Material! Ref.) Augenkranken der Petersburger Augenheilanstalt nur 8mal Embolie gefunden, also 1 Fall auf 15000 Kranke. Bei den partiellen Embolieen (soll heissen: Embolieen einzelner Aeste, Ref.) überwiegt das weibliche Geschlecht, bei den totalen das männliche. Die meisten Embolieen fallen in das 20. bis 40. Jahr.

In Betreff der Symptomatologie der Embolie einzelner Aeste ist hervorzuheben, dass in allen frischen Fällen, d. h. solchen, die nicht älter als 3 Wochen waren, sich deutlich ausgeprägte Trübungen der Netzhaut vorfanden. Die längste Dauer dieser Trübungen scheint 3—4 Wochen nicht zu übersteigen. Sie können sehr rasch nach der Embolisirung sichtbar werden. Blessig constatirte sie schon nach 12 Stunden. Dies spricht durchaus gegen die Annahme von Magnus, dass aus dem frühzeitigen Auftreten der Netzhauttrübung Sehnervenblutung diagnosticirt werden könne.

In Betreff der Erklärung der der Embolie der Centralarterie bisweilen vorangehenden Verdunkelungen des Gesichtsfeldes schliesst sich Förster (1, pag. 67) der Mauthner'schen Erklärungsweise (s. diesen Bericht für 1873, pag. 334) insofern an, als er derselben eine »gewisse Wahrscheinlichkeit« zuspricht. In einem frischen Falle von Embolie (8 Stunden nach der plötzlichen Erblindung des linken Auges) fehlten die Netzhautgefässe fast. In einigen für Venen gehaltenen Gefässen absolut immobile Blutsäulchen, auch mehrere an

demselben Gefässe, durch leere Stellen getrennt, Papille sehr blass, Grenze scharf, noch keine Trübung in der Retina, kein rother Fleck an der Macula. 8 Stunden später Gefässe ziemlich gefüllt, Amaurose fortdauernd, Retina beginnt sich zu trüben, kirschrother Fleck angedeutet. Die beiden letzteren Veränderungen nehmen in den nächsten 24 Stunden sehr zu. Aphasie, Hemiplegia dextra, Tod nach 10 Tagen.

Bei unvollständiger Embolie der Centralarterie sah F. (1, p. 178, Anmerkung) minutenlang eine ganz regelmässige Fortwanderung der Blutsäulchen und zwar in Arterien und Venen, bei jenen in centrifugaler, bei diesen in centripetaler Richtung. —

[Swanzy und Fitzgerald (8a. p. 226) beobachteten einen Fall von Embolie eines Zweiges der Centralarterie der Netzhaut. Das rechte Auge eines 32jährigen Mannes erblindete plötzlich; nach einer halben Stunde kehrte das Sehen theilweise wieder. Die obere Hälfte des Sehfeldes fehlt, Finger werden auf 2 Fuss gezählt, mit etwas nach oben abirrender Fixation. Ein grosser nach abwärts abzweigender Ast der Centralarterie ist in einen weissen Strang verwandelt; die untere Hälfte der Papille ist weiss. (Abbildung.) Das Herz ist gesund, niemals hatte Patient eine schwere Krankheit gehabt. Gelegentlich wurde über rechtsseitigen Gesichtsschmerz geklagt. »Ohne Zweifel hatte der Embolus zuerst die Centralarterie verstopft und war dann in den Ast gerathen.« — N.]

Mit der Fragestellung, ob Embolie oder Hämorrhagie der Arteria centralis retinae? beschreibt Emmert (9) einen Fall, welcher ein der Embolie analoges Bild, an der Macula jedoch nur den kirschrothen Fleck ohne umgebende Netzhauttrübung zeigt.

Die 32jährige gravide Kranke zählt mit dem kranken Auge Finger in 8' mit Mühe, mit den peripheren Theilen der Retina sieht sie deutlicher als mit den centralen. Der kirschrothe Fleck bedeutete eine Hämorrhagie am Orte der Macula, und zwar, wie nach der Farbe zu schliessen, eine venöse. Nach einmaliger Blutentziehung, sowie bei roborirender und antihysterischer Behandlung besserte sich S, so dass Pat. nach ca. 3 Wochen mit S $\frac{20}{70}$ entlassen wurde. Die Haemorrhagie verschwand allmählich, doch blieben die Gefässe durch lange Zeit weniger voll als am anderen Auge, sowie auch die weisslichen Trübungen auf der und um die Papille noch durch mehrere Wochen zu sehen waren. Pat. litt an Hypertrophie des linken Ventrikels. Der Zeitpunkt der eingetretenen Erblindung konnte nicht mit Sicherheit festgestellt werden. (Ist da wirklich nur die Frage, ob Embolie oder Hämorrhagie? Könnte es sich bei diesem durchaus atypischen Falle nicht um ein Drittes handeln? Ref.) —

Als neuen Beweis dafür, dass der kirschrothe Fleck, der bei gewissen Retinal-Erkrankungen am gelben Flecke auftritt, nur eine Con-

trasterscheinung sei, die anzeigt, dass die Gegend der Macula sich noch gesund erhalten hat, während ihre Umgebung einer pathologischen Veränderung erlegen ist, führt Magnus (10) einen Fall an, in welchem sich die Netzhaut rings um die Macula zu einer seichten Blase abhob, die Macula selbst aber mit ihrer Unterlage in festem Zusammenhange blieb. Die die Macula umgebende Netzhautzone zeigte die bekannte blaugrüne Färbung, während die Macula inmitten dieser abgelösten Partie als hellkirschrother, kreisrunder Fleck imponirte. Aus dem Umstande, dass dieser rothe Fleck (der ja aber doch offenbar nicht die ganze Macula, die so gross wie die Papille ist, betraf. Ref.) im Centrum »um einen Ton dunkler« war, sowie dass Patientin noch 2½ Snellen in einzelnen Worten las, zieht M. den Schluss, dass die Erscheinung des rothen Fleckes nicht durch einen pathologischen Vorgang hervorgerufen wurde. Mit der Senkung der Ablösung und deren Verschwinden rings um die Macula verlor sich auch das Bild an der Macula.

Magnus macht weiterhin darauf aufmerksam, dass das von ihm ursprünglich nur für die den extracraniellen Theil des Sehnerven treffenden traumatischen Zerstörungen als characteristisch geschilderte Bild (siehe diesen Bericht für 1874, pag. 398) durch die neueren Untersuchungen eine Vervollständigung erfahren hat, so zwar, dass der kirschrothe Fleck an der Macula bei allen jenen Zuständen entsteht, bei welchen die Nervenfaserschicht in schnellster Weise durch einen degenerativen Zerfall auf die traumatische Beleidigung des Sehnerven antwortet, also auch bei acuter Destruction des intracraniellen Sehnervenstamms.

In dieser Weise ist es zu erklären, dass Popp (s. diesen Bericht für 1875, pag. 307) das bis jetzt für Embolie der Centralarterie characteristisch gehaltene Bild in einem Falle fand, bei dessen Section sich keine Spuren eines embolischen Processes auffinden liessen, vielmehr nur Reste einer pathologischen Destruction des rechten Sehhügels. (Mir däucht, dass, wenn Magnus' Anschauung richtig ist, unter solchen Verhältnissen im Hinblick auf die Semidecussation in beiden Augen eigenthümliche Veränderungen auftreten, sowie dass das Bild beiderseitiger Embolie bei Hemiopie nach Apoplexie öfters zum Vorschein kommen müsste. Ref.) —

Das Bild der Netzhautischämie sah Knapp (11) bei einem 3jährigen Knaben, der seit ungefähr 6 Wochen an heftigem Keuchhusten litt und seit 2 Tagen erblindet war. Pupillen reagiren auf Lichtreiz. Beide Sehnervenscheiben weisslich. Von den Netzhautarterien waren linkerseits nur die Hauptäste zu sehen und diese waren

fadendünn; rechterseits konnten gar keine Arterien unterschieden werden. Venen spärlicher und dünner, besonders rechts. Nach 24 Stunden Paracentese der Vorderkammer an beiden Augen. Am folgenden Tage: Pupillen prompt reagirend, Arterien in beiden Augen sichtbar, alle Gefässe zahlreicher und dicker, Sehnerven noch weiss. Von Tag zu Tag füllten sich die Gefässe mehr, die Sehnerven verloren an Blässe, doch blieb sowohl Gefässfüllung, als auch Papillarfärbung immer noch hinter dem Normalen zurück. Pat. erkannte Gegenstände und griff richtig darnach. 6 Wochen nach der Operation starb das Kind an lobulärer Pneumonie.

Erblindung ist ein sehr seltenes Symptom bei Keuchhusten. Nach Loomis (New-York) kommt Erblindung fast nur bei jenen Kranken vor, die nachträglich an lobulärer Pneumonie zu Grunde gehen. Angesichts der so häufigen Bindehautecchymosen wird man bei Sehstörungen im Keuchhusten zuerst an intraoculäre Ergüsse denken. Davon zeigte sich im vorliegenden Falle nichts. War die Ischämie durch verminderte Triebkraft des Herzens oder durch einen Erguss in den subvaginalen Raum bedingt? Das letztere hält K. für unwahrscheinlich. —

Berger (12) reiht folgenden Fall den »in der Literatur unter dem Titel: Ischaemie der Netzhaut eingeführten« Beobachtungen an.

Ein 36jähriges Fräulein erblindet über Nacht vollkommen am linken Auge. Pat. leidet seit 20 Jahren an linksseitigem Kopfschmerz, in der letzten Zeit an häufig wiederkehrenden Anfällen von Anästhesie und Parese der linken Extremitäten. Links: Tn, S = 0, Papille blass, Arterien »langgestreckt«, ihr Caliber auf ¼ reducirt, kleinere Aeste kaum mehr zu sehen. Venen nahezu normal, mit intensivem Reflex, ohne Circulation. Macula und der übrige Augengrund normal. Blutentziehung mit Dunkelcur durch einige Tage erfolglos, ebenso constanter Strom. Druckphosphene vorhanden. Am 15. Tage nach der Erblindung Paracentese. Sofort tritt etwas Sehvermögen ein, Tags darauf Nr. 24 Jäger. Venen stärker gefüllt, Papille röther, Arterien noch verengt, doch mehr geschlängelt. Zweite Paracentese. Jäger Nr. 20, nach 3 Wochen Snellen Nr. 4. Es ist nicht unwahrscheinlich, »dass der Grund der Erblindung in einem (von der hier vorhandenen Sympathicus-Neurose der Patientin abhängigen) Krampfe der Ringfasern der Centralgefässe zu suchen ist.« —

Raehlmann (13) entwickelt folgende Anschauungen über die Aetiologie der Netzhautablösung.

In dem mit Netzhautablösung behafteten Auge fehlen in der Regel eigentlich entzündliche Zustände der Netzhaut. Die Ablösung bei Retinitis albuminurica steht mit dem Grundleiden im Zusammenhange. Das retroretinale Fluidum enthält viel Eiweiss, bei veralteten Ablösungen grosse Mengen eines fibrinreichen Stoffes (Rudnew).

Häufiger als Erkrankung der Netzhaut compliciren Aderhauterkrankungen das Krankheitsbild. Doch wird die Ablösung bei hochgradiger Myopie nicht durch die Dehnung der Augenhäute erzeugt. Bei acuter Iridochoroiditis ist wohl immer (?? Ref.) Ablösung vorhanden. Die Ablösung bei Thrombose der Vena ophthalmica und bei Orbitalabscessen ist nicht in directe Abhängigkeit von Stauungsursachen zu bringen. Damit zu allen den oft beschuldigten Zuständen Ablösung hinzutrete, ist eine krankhafte Veränderung des Glaskörpers nöthig. Der Glaskörper ist nun in der That bei Netzhautablösung immer krankhaft verändert und geht diese krankhafte Veränderung der Ablösung voraus. Die Spannung des Bulbus kann dabei normal, subnormal oder erhöht sein. Raehlmann sah selbst zwei Fälle von Glaucom mit Excavation und Ablösung.

Die Netzhautablösung kommt zu Stande durch eine in Folge der krankhaften Veränderung des Glaskörpers eingeleitete Störung der Diffusion zwischen der wässrigen Lösung der Glaskörpersalze und der in den Choroidealcapillaren strömenden Blutflüssigkeit. Der Diffusionsstrom, der die Ernährung des gefässlosen Glaskörpers dadurch vermittelt, dass die Ernährungsstoffe aus dem Blute der Choriocapillaris in die verschiedenen Glaskörperschichten übergehen, geht durch eine thierische Membran, die Netzhaut. Bei typischer Netzhautablösung hat man: einen verflüssigten Glaskörper, dessen flottirende Trübungen die chemische Decomposition verrathen; eine in das Lumen des letzteren vorgewölbte Membran (Retina) und eine zwischen Netz- und Aderhaut befindliche Flüssigkeit, die aus einer concentrirten Eiweisslösung besteht. Das Zustandekommen der Ablösung ist so aufzufassen, dass aus dem chemisch veränderten Glaskörper bestimmte Stoffe, z. B. Salze in die Blutflüssigkeit übergehen und dass, da das gelöste Albumin eine grössere endosmotische Verwandtschaft gegen Salzlösungen besitzt und der Diffusionsstrom des Eiweisses mit wachsender Concentration der Salzlösung ziemlich schnell zunimmt, nunmehr gelöstes Eiweiss aus den Capillarwandungen der Aderhautgefässe, welche die Eiweisslösung leicht durchlassen, austritt, aber weil die Eiweisskörper schwer durch Membranen diffundiren, an den engeren Poren der Netzhaut Widerstand findet und so die letztere Membran vor sich her- und von der Aderhaut abdrängt. Es geht daraus hervor, dass nicht jede Glaskörpererkrankung Netzhautablösung hervorrufen wird, sondern nur jene, bei welcher diffusible Körper, ohne dass desshalb gerade Salzlösungen sich bilden müssten, gebildet werden.

Diese chemische Theorie der Netzhautablösung wurde auch durch das Experiment gestützt. Bei Hunden und Kaninchen kann man durch Einspritzung von Salzlösungen in den Glaskörper Netzhautablösung erzeugen, während nach Injection von reinem Wasser keinerlei Veränderung des Augenhintergrundes wahrgenommen wird. Die in einem dieser Fälle mit einer Capillarröhre extrahirte subretinale Flüssigkeit zeigte sich stark eiweisshaltig (Hoppe-Seyler).

Eine genaue Analyse des gesunden und kranken Glaskörpers wäre von besonderem Werthe. In Betreff der Frage, ob im normalen Glaskörper Harnstoff nachweisbar sei, ist R. durch eigene Untersuchungen zu dem Resultate gelangt, dass der Glaskörper 0,064 % Harnstoff enthalte. —

Nach Schnabel (14) ist die Netzhautablösung geradeso in einer Neurose begründet, wie nach Donders das Glaucom. Netzhautablösung und essentielle Phthisis bulbi sind nur verschiedene Aeusserungen derselben Erkrankung. Die Verminderung des Augendrucks ist dabei das Cardinalsymptom und »die ihm zu Grunde liegende Veränderung die Bedingung für das Zustandekommen der Ablösung.« Der Erguss hinter die Netzhaut ist etwas Secundäres, nicht die Ursache, sondern die Folge, die mechanische Folge der Spannungsabnahme, wie die Papillenexcavation jene der Spannungszunahme ist. Die Regelung des Verhältnisses zwischen Secretion und Absorption, die Ausgleichung zufällig sich ergebender Störungen gehört in das Bereich der Nerventhätigkeit, und in einer Störung der letzteren muss der Grund für die dauernde Zunahme der Glasfeuchtigkeit beim Glaucom wie für die dauernde Abnahme derselben bei der Netzhautablösung und essentiellen Phthise gesucht werden.

Die klinische Beobachtung liefert unzweifelhafte Beweise, dass die Spannungsabnahme bei Netzhautablösung durch eine plötzlich erfolgende Verminderung des Glaskörpers bedingt ist. Schnabel kann es als eine Regel aussprechen, dass in allen frischen Fällen von Netzhautablösung Spannungsverminderung besteht, fügt aber dann hinzu, dass die Normalität der Bulbusspannung die frische Netzhautablösung nicht mit aller Bestimmtheit ausschliesst. So war in einem Falle traumatischer (durch einen Stoss erzeugter) Netzhautablösung bei der ersten Untersuchung die Spannung normal, einige Tage später aber sehr erheblich unter der Norm. Dieser Fall ist eine sehr kräftige Unterstützung der Neurosentheorie. Der plötzliche Glaskörperverlust war zunächst von reichlicher Transsudation gefolgt, dann aber sank die Spannung, weil die Nervenkraft, die den ersten Glaskörperverlust erzeugte, noch in Thätigkeit war. Uebrigens

sind die besonderen Verhältnisse des Auges, in welchem ein Theil des Glaskörpers durch Nerventhätigkeit plötzlich verschwindet, bestimmend dafür, ob Netzhautablösung, ob essentielle Phthise auftritt. In Augen mit grossen hinteren Scleralstaphylomen, die bei aufgebrauchter Elasticität der Sclera sehr viel Flüssigkeit enthalten, wird, sobald die den Glaskörper vermindernden Nerven in Thätigkeit kommen, einerseits sehr viel Flüssigkeit verschwinden, andererseits die Sclera sich nicht retrahiren, und so Netzhautablösung resultiren. —

Als Beweis dafür, dass durch das Trinken von einem Glas Branntwein die Entstehung von Netzhautablösung in einem myopischen Auge hervorgerufen werden könne, führt Knapp (15) den Fall eines 64jährigen Mannes an, der 6 Wochen zuvor, um eine mehrtägige Diarrhoe zu stillen, ein Glas starken Branntweins zu sich genommen hatte. Gleich darauf bemerkte er sehr unangenehme Licht- und Feuererscheinungen vor seinen Augen, die Sehkraft des linken Auges verminderte sich rasch, so dass beim Verschluss des rechten ein schwarzer Vorhang von oben herabzuhängen schien. Die Diarrhoe war geheilt, aber das linke Auge wurde immer schlechter. Pat. hatte in den letzten Jahren verschiedene Anfälle von Diarrhoe durch dasselbe Mittel geheilt, und jedesmal hatte er dabei Lichtblitze und Feuergarben vor seinen Augen, die ihn stundenlang quälten, schliesslich aber wieder verschwanden. Das rechte Auge zeigt M $\frac{1}{10}$, S normal. Links Medien getrübt, untere Hälfte der Netzhaut abgelöst. —

Galezowski (16) sagt über Netzhautablösung und deren Behandlung:

Die Ablösung ist ein fast ausschliessliches Vorrecht myopischer Augen. Unter 211 Augen mit Ablösung waren kaum 13 hyper- und emmetropische. Dabei kommt die Krankheit zweimal so häufig beim männlichen, wie beim weiblichen Geschlechte vor; sie ist sehr häufig mit Iritis oder Cataract complicirt; sie kann entstehen durch Trauma, Syphilis oder Rheuma, in der Mehrzahl der Fälle aber entsteht sie ohne Gelegenheits- oder constitutionelle Ursache.

Die Netzhautablösung ist das Resultat einer partiellen serösen Cyclitis, die eine seröse Ausschwitzung unter die Netzhaut bedingt. Aber diese letztere führt erst dann zur Netzhautablösung, wenn der Glaskörper verflüssigt und erweicht ist. Ablösung und Glaucom zeigen eine gewisse Uebereinstimmung in der Pathogenie. Es wird dies bewiesen durch Glaucomanfälle, die in Augen mit Ablösung vorkommen, und dadurch, dass man das eine Auge an Glaucom, das andere an Netzhautablösung erkrankt findet.

Die Iridectomie erzielte in 29 Fällen von Amotio retinae:

7mal wesentliche Besserung, 6mal stationären Zustand, 12mal Entwickelung von Cataract, 4mal Fortschreiten der Krankheit (in einem der letzteren Fälle musste später Enucleation gemacht werden). Macht man die Iridectomie in der Nähe der Ablösung, so sieht man die subretinale Flüssigkeit (offenbar in Folge einer Zerreissung der Zonula Zinnii) durch die Hornhautwunde abfliessen. Dass sich so oft Cataract entwickelt, das macht nichts; denn wenn nur durch die Operation der die Ablösung bedingenden Aderhauterkrankung Einhalt gethan wird, kann man ja nachträglich durch Extraction das Sehvermögen wieder herstellen.

Das antiphlogistische Verfahren führte bei zwei jungen Leuten mit Netzhautablösung zu sehr günstigen Resultaten. Doch scheinen, damit Heilung der Ablösung bei diesem Verfahren eintrete, folgende Bedingungen nothwendig: Die Krankheit muss im Beginne, das Individuum jung, die Ablösung begrenzt und wenig steil sein; der Kranke muss durch 6 bis 8 Wochen horizontal im Bette liegen und wiederholt Blutegel erhalten. 5mal sah G. Netzhautablösung durch Syphilis bedingt. Eine ausgedehnte syphilitische Ablösung, bei der das Sehvermögen fast gänzlich verloren gegangen war, wurde durch ein mercurielles Verfahren geheilt und dabei das Sehvermögen des betreffenden rechten Auges so gehoben, dass statt Nr. 30 nunmehr Nr. 1 gelesen wurde. Nach Heilung der Ablösung findet man gewöhnlich weisse Streifen in der früher abgelösten Partie, sowie pigmentirte und atrophische Flecken in der darunter liegenden Partie der Aderhaut. —

[Vouters (17) erzählt in seiner Dissertation über Netzhaut-Ablösungen folgenden von Galezowski in Desmarres' Klinik beobachteten Fall, der als Vorstadium der Ablösung interessant ist. Ein Patient beklagt sich über plötzliches Schlechtsehen; er kann nur noch grosse Buchstaben erkennen; das Gesichtsfeld ist oben aussen defect. Ophthalmoscopisch sieht man eine seröse Infiltration der Netzhaut, die die ganze untere innere Partie, von der Papille bis zum Aequator hin, einnimmt. Keine Ablösung. Emmetropie. Während fünf Wochen derselbe Zustand; alsdann eines Tages Ablösung der infiltrirten Partie und zahlreiche Glaskörpertrübungen. —

Schmidt-Rimpler.]

Poncet (18) beschreibt folgenden Fall von Netzhautablösung.

Die klinischen Daten über das von v. Wecker enucleirte Auge sind: Schrotschuss; Eindringen eines Schrotkorns ins Auge; Verringerung des Sehvermögens binnen 2 Jahren bis zu dem Grade, dass Patient die Zeitung nicht

mehr lesen konnte; Sturz auf die Füsse beim Absteigen vom Waggon im Juni 1875; 3 Tage später vollständige Erblindung, gefolgt von unerträglichen Schmerzen; Enucleation im December desselben Jahres.

Nethautablösung 3. Grades, zur Form eines Pilzes, dessen Kopf hinter der Linse liegt, dessen Stiel gegen den Opticus gekehrt ist. Bei der Präparation dieses Stieles ergiebt sich, dass derselbe nicht am Sehnerven endigt, sondern um 4 bis 5 Millimeter seitlich verschoben ist. Eigentlich ist es ein doppelter Stiel; der eine, sehr zarte, endigt im Opticus; der zweite, bogenförmig mit dem ersten verbunden, an einer benachbarten Stelle. Dieser 2., Hauptstiel, steht mit der Sclerotica in unmittelbarer Verbindung. An diesem Punkte nämlich war Netz- und Aderhaut von dem Schrotkorne durchschlagen worden; die Netzhaut verwuchs mit der Sclerotica, die Folge war Netzhautablösung. Von dem Netzhautstiele zog auf der Innenfläche der Aderhaut ein aus einigen embryonären Zellen und Blutkörperchen gebildeter Strang nach vorn gegen den Ciliarkörper, und in einer kleinen Erhabenheit dieses Stranges entdeckte eine feine sondirende Nadel das Schrotkorn. Die dasselbe einhüllende Cyste war gebildet von gut organisirtem fibrösem Gewebe, das eine feine fibröse Membran einschloss.

Frage: Hat das Schrotkorn, den Bulbus durchbohrend, die Sclerotica nächst dem Sehnerven getroffen und ist sofort bis zu der Stelle, wo es gefunden ward, zurückgeprallt? oder: wurde das Blei ursprünglich im Netzhautstiele eingekapselt und hat sich erst später, in Folge des Sturzes des Patienten im Juni 1875, losgemacht, um sich an einer andern Stelle wieder einzukapseln? Gegen die erstere Hypothese spricht der Umstand, dass das Sehvermögen nach der Verletzung nicht sehr schwer geschädigt wurde, indem durch 2 Jahre noch Zeitungsschrift gelesen werden konnte, sowie dass der Rückprall unter einem unmöglichen Winkel hätte stattfinden müssen. Die zweite Hypothese hingegen entspricht vollkommen der Krankengeschichte. Das Korn wurde ursprünglich in der Nähe des Nervus opticus incystirt und während dieser ganzen Periode blieb das Sehvermögen relativ gut; unter dem Einflusse des Sturzes aus dem Waggon reisst die von der Netzhaut selbst gebildete Cyste. Die unmittelbare Folge ist ein Scotom. In 3 Tagen senkt sich das Schrotkorn bis zur Ciliarkörpergegend. Das Sehvermögen erlischt, Netzhautablösung wird hervorgerufen, und das Projectil kapselt sich an der tiefstgelegenen Stelle des Organs ein. —

Vieusse (19) berichtet über zwei Fälle von Netzhautablösung, bei denen es in 6 bis 8 Monaten zu vollständiger Wiederanlegung der Netzhaut, jedoch ohne Wiederherstellung des Sehvermögens, kam. Die Behandlung der Netzhautablösung sei eine antiphlogistische: 1 oder 2malige Application von 6 Blutegeln an die Schläfe, Purgantia, Jodkalium, vielleicht auch ein Haarseil am Nacken. Jeder chirurgische Eingriff ist zu proscribiren, da derselbe, unfähig

das Uebel zu heilen, keine andere Wirkung haben kann, als es zu vergrössern. —

Grand (20) sah Heilung einer seit 6 Monaten bestehenden Ablösung der äusseren Partie der Netzhaut des rechten Auges, welche schliesslich zu einem Ausfalle des medialen Gesichtsfeldes Veranlassung gab, unter der wiederholten Anwendung des Heurteloup'schen Blutegels eintreten. Jede Application führte unmittelbar zur Wiederanlegung der Netzhaut. —

Fano (21) berichtet über einen Fall spontaner Heilung einer Netzhautablösung, constatirt 5 Jahre nach der ersten Feststellung des Leidens. Am 18. 11. 1870 hatte sich der damals 25jährige Kranke zuerst vorgestellt. Ablösung der unteren Netzhautpartie am rechten Auge nach der Einwirkung eines Trauma auf die rechte Orbita. Das Auge liest nur Nr. 20. Am 24. 1. 1876: Das rechte Auge erkennt nur Licht und Schatten. Einige hintere Synechieen, einige wenige Exsudate im Glaskörper. Nicht die geringste Spur einer Netzhautablösung. Papille weiss, durch ein Exsudat verschleiert; nach innen und unten von derselben ein grosses Pigmentdepot auf der Netzhaut. Entsprechend der früheren Stelle der Netzhautablösung höchstgradige Chorioidealatrophie. In Folge einer Entzündung des Uvealtractus haben sich plastische Exsudate zwischen Netz- und Aderhaut, sowie im Gewebe der letzteren abgelagert, nach deren Resorption und Schrumpfung die Netzhaut an die Aderhaut fixirt wurde. Der Fall beweist, dass Netzhautablösung nicht absolut unheilbar ist. (Für diese Art der Heilung wird sich der Kranke bedanken, wiewohl die Mittheilung andererseits für die pathologische Anatomie von Interesse ist. Ref.) —

Madame Ribard (22) bespricht das von v. Wecker inaugurirte Verfahren der Augendrainage, welches (ausser bei Glaucom, Sclerochorioiditis anterior, hydrophthalmischen Affectionen des Auges im Allgemeinen, partiellem Staphylom, Keratoconus (noch nicht versucht) und Keratoglobus) namentlich bei Netzhautablösung seine Anwendung findet. Bei der letzteren Erkrankung ist es die Aufgabe der Filtrationsschlinge, dem subretinalen Fluidum einen Abflussweg zu verschaffen und dessen Wiederansammlung zu verhindern.

Mit einer krummen Hohlnadel (ähnlich der gekrümmten Canüle einer Pravaz'schen Spritze) wird ein in diese Hohlnadel eingeführter schlingenförmig zusammengelegter Faden von purem Golde durch Sclerotica und Aderhaut (bei Netzhautablösung zwischen Rectus inferior und Rectus externus so nahe wie möglich am Aequator bulbi)

hindurchgeführt und werden die hervorstehenden Enden des Drahtes mit einer Torsionspincette in einen einzigen Strang, der in 3 bis 4 Millimeter Abstand von der Schlinge abzuschneiden ist, zusammengedreht. Das Einlegen der Fadenschlinge wird unerwartet gut vertragen; nur ausnahmsweise ist man genöthigt, sie wegen Schmerz und Injection des Auges zu entfernen.

R. fügt 7 Beobachtungen bei, um die günstige Wirkung der Operation bei Netzhautablösung ersichtlich zu machen. Nur in einem Falle war dieselbe von einer Verschlechterung des Sehvermögens gefolgt. (Die Drainage des Auges wird wegen der Gefahren, welche sie durch die Möglichkeit der Erregung schleichender Cyclochorioiditis in erster Linie und sympathischer Affection des anderen Auges in zweiter Linie in sich birgt, sich nicht halten, falls sie nicht etwa im Momente bereits verlassen ist. Ref.) —

Martin (23) sagt, dass durch die Filtrationsschlinge v. Wecker's keine wirkliche Drainage herbeigeführt werde, da nur im Momente des Einlegens des Golddrahtes oder noch 1 bis 2 Tage später die subretinale Flüssigkeit austreten, später aber dieses Resultat nur durch tägliches Hin- und Herziehen der Schlinge — einen für das Auge sicherlich verhängnissvollen Vorgang — erzielt werden kann. Wenn man dauernde Erfolge der Filtrationsschlinge publicire, so beweise dies nur, dass die Filtration mit der Heilung nichts zu thun hatte.

Damit eine constante und damit wirksame Filtration sich etabliren könne, bedarf es eines wahren Drains oder nebeneinander liegender Fäden, wodurch nach dem Gesetze der Capillarität ein langsames, unmerkbares, aber beständiges Abfliessen herbeigeführt wird. Der veritable Drain Martin's besteht aus zwei Silberdrähten. Sein neues Verfahren unterscheidet sich sonst nicht von dem Wecker'schen. (Martin glaubt also, dass v. Wecker nur Einen Draht einlegt oder es hat v. Wecker zuerst nur einen Draht eingelegt. Ref.)

Ein 65jähriger Mann leidet seit fast einem Jahre an einer nahezu completen Netzhautablösung des linken Auges. Mit grosser Mühe wird das Tageslicht oder eine Lampenflamme im oberen und inneren Theile des Gesichtsfeldes erkannt. 13 Tage nach der Drainage: Handbewegung wird nach allen Richtungen auf einen Abstand von 50 Cm. erkannt. Die Netzhautablösung dürfte, nach oberflächlicher Prüfung zu schliessen, weniger steil sein. (Dieser Erfolg ist wahrlich nicht gross! Ref.) —

Berlin (24) enucleirte nach Bonnet's Methode das linke Auge eines 4jährigen Pferdes, welches das Bild des amaurotischen Katzenauges (schon aus der Entfernung fällt der goldgelbe Reflex der Pupille auf) darbot. Nach dem Ergebnisse der Untersuchung des enu-

cleirten Auges handelte es sich um eine eitrige Infiltration des Glaskörpers mit consecutiver Netzhautablösung. —

Treitel (25) fand in einem phthisischen Augapfel, der in Folge eines Messerstiches erblindet und zwei Jahre später enucleirt worden war, eine eigenthümliche Configuration der Papille. Dieselbe prominirte sehr stark; die Netzhaut war von der Ora serrata bis zu einem ca. 6 Millimeter vom Sehnerveneintritt entfernten Punkte sehr flach abgelöst und stieg von da an schräg zur Höhe der Papille empor. Als die Papille in feine Horizontalschnitte zerlegt wurde, zeigten sich in den unteren zwei Dritttheilen die sonst längsverlaufenden Fasern des Sehnerven schräg und quer durchschnitten und von der Retina, die hier continuirlich über die Papille hinwegzog, durch einen schmalen hellen Saum getrennt. Die Nervenfasern der Netzhaut erscheinen daselbst ebenfalls quer durchtrennt. Es war demnach die Communication zwischen den Nervenfasern der Papille und Retina auf einen schmalen, ungefähr 3eckigen Raum am oberen Rande der Papille eingeschränkt, zu dem die übrigen Fasern aufsteigen mussten, um in die Netzhaut ausstrahlen zu können. Diese Anomalie dürfte mit einer Wirkung von Seite der abgelösten Netzhaut in Zusammenhang zu bringen sein. —

Förster (1, pag. 105) sind sechs Fälle bekannt, in welchen kleine, mehrfach wiederkehrende Blutergüsse in die Conjunctiva oder Retina binnen einigen Jahren von tödtlichen Hirnblutungen gefolgt waren. —

Ali (Teheran) (26) begleitet mit 5 Krankengeschichten seine wenig bemerkenswerthen Betrachtungen über Blutungen an der Macula. Wenig umfangreiche, streifenförmige, beiderseitige Apoplexieen sprechen für Albuminurie oder Glycosurie. Bei ersterer findet sich im Allgemeinen eine sehr ausgesprochene peripapilläre ödematöse Infiltration; bei letzterer ist die Papille normal oder eher atrophisch. Dazu die Existenz weisser Exsudatflecken in der Umgebung der Hämorrhagieen. Herzkrankheiten geben Anlass zu Blutungen, die gewöhnlich nur einseitig sind und sich unter der Form disseminirter, von weissen Exsudaten umgebener Flecke zeigen. Bei Syphilis oder Trauma sind die Blutungen einseitig. Capillarapoplexieen können die Folge einer Krebscachexie sein, wie dies zuerst Follin gezeigt. Congestiv- und andere Affectionen des Gehirns führen bald zu einseitigen, bald zu beiderseitigen Blutungen. Die Blutungen sitzen sehr gewöhnlich im hinteren Abschnitte des Bulbus und verschonen die Gegend der Macula fast nie. Daher ihre schwere Bedeutung.

[In den im Jahre 1876 über perniciöse oder essentielle Anämie veröffentlichten Arbeiten finden sich vielfach die dabei fast constant vorkommenden Retinablutungen erwähnt. Die diagnostische Bedeutung der letzteren wird von verschiedenen Seiten bestätigt. Neues scheint jedoch bezüglich der Augenerkrankung nicht zu Tage getreten zu sein. Es wird genügen, auf die allgemeinen medicinischen Jahresberichte zu verweisen, z. B. Virchow-Hirsch's Bericht Band II. pag. 262—265, wo über Arbeiten von Quincke, Scheby-Buch, Eichhorst, Lépine, Mignot, Vallin, Zoeller, Bradbury, Ferrant, Burger, Bradford, Gowans referirt ist. — N.]

Bei schweren Anämieen, nicht bloss bei progressiver perniciöser Anämie mit chronischer Diarrhoe, sondern auch bei Anämieen anderen Charakters sah Förster (1, pag. 64) ophthalmoscopische Veränderungen.

In einem Falle von Anaemia perniciosa: beide Papillen sehr blass, Netzhautgefässe dünn und sparsam. In der Umgebung der Papille eine Anzahl von nicht sehr dunkeln, der Papille an Grösse nachstehenden, zum Theile weiss entfärbten, hie und da spindelförmigen und scharf begrenzten (daher wahrscheinlich in der Gefässadventitia sitzenden) Extravasaten. Retina nicht getrübt, Papillengrenzen scharf, bedeutende concentrische Verengerung des Gesichtsfeldes.

Bei einer 48jährigen Patientin mit Anämie und ungemein grosser Hinfälligkeit, ohne Durchfälle, ohne Organleiden: keine Spur von Extravasaten in der Retina, doch ist dieselbe leicht getrübt, besonders an einigen Stellen in der Umgebung der Papille. Papille sehr blass, aber ohne kalten Ton, Gefässe dünn. Trotz normaler Spannung Arterienpuls bei leiser Berührung, auch nach Beseitigung des Druckes noch eine kurze Zeit dauernd. Symptome deuten auf Integrität der Gefässwandungen einerseits, Verminderung des Blutquantums andererseits.

Förster (I, pag. 73) untersuchte ein junges Mädchen, bei dem durch eine sehr beträchtliche Hämatemesis plötzlich eine ausserordentlich hochgradige Anämie entstanden war, circa 12 Tage nach dem Anfalle. Netzhaut in grosser Ausdehnung rings um die Papille stark weisslich getrübt, dadurch die Papillengrenzen verwischt, in den getrübten Partieen zahlreiche kleine Extravasate. Das kleine Caliber der Gefässe sowie die hellrothe Färbung des Augenhintergrundes zweifellos auf Anämie zurückzuführeu. Nach einigen Wochen Extravasate verschwunden, dann geht die Trübung zurück, Papillengrenzen deutlicher hervortretend. Das Sehvermögen während der ganzen Zeit angeblich nicht alterirt, der Zustand der Patientin gestattete anfänglich keine genauere Prüfung. 3 Monate nach dem Blutbrechen Netzhaut, Papille, Sehschärfe durchaus normal. Der Process ist eine seröse Durchtränkung der Netzhaut, veranlasst durch die in

Folge des starken Blutverlustes eintretende Aenderung der Blutmischung. Die nervösen Symptome Kopfschmerz, Eingenommenheit des Kopfes, Störungen im Denkvermögen, die nach sehr erheblichen Blutverlusten eintreten, könnten wohl in Hirnveränderungen ihre Ursache haben, die den mit dem Spiegel nachgewiesenen Retinalveränderungen analog sind. —

Drognat-Landré (28) glaubt eine Statistik über 43 Fälle (Augen) von »seröser« und parenchymatöser Retinitis (welche beide Formen, da sie sich nur durch den Grad der Intensität unterscheiden, in eine Statistik vereinigt werden können) geben und folgende Schlüsse aus derselben ziehen zu sollen.

Zwischen 30 und 40 Jahren kommt die Krankheit am häufigsten vor; die Entzündung kann lange dauern, ohne in Atrophie zu endigen. In circa $^4/_5$ der Fälle von frischer Retinitis sind die Papillengrenzen undeutlich, in allen Fällen abgelaufener Retinitis dagegen normal. Bei frischer Retinitis ist die Papille geröthet in mehr als der Hälfte, opak in ungefähr $^1/_7$, normal in circa $^1/_5$ der Beobachtungen, während bei Retinitisresten die Farbe der Papille in circa $^7/_{10}$ normal, in circa $^1/_5$ der Fälle congestionirt ist und nur 1mal partielle Atrophie der Sehrnerven sich vorfand. Bei frischer Retinitis ist die Retina in ca. $^3/_4$ der Fälle an einer Stelle mehr oder weniger getrübt, in ungefähr $^1/_8$ dagegen anscheinend normal. (Eine frische Retinitis mit »anscheinend« normaler Retina ist mir nicht ganz klar. Ref.). In den alten Fällen Retina anscheinend normal in $^4/_5$, getrübt in $^1/_{10}$ der Augen. In mehr als der Hälfte der Fälle sitzt die Trübung rings um die Papille, Veränderungen am gelben Fleck sind selten. Beinahe in allen Fällen haben die Trübungen eine unregelmässige Form und sind nicht scharf begrenzt, ihre Farbe ist grauweiss. Das Caliber der Gefässe ist bei frischer Retinitis in ca. $^4/_5$ abnorm, die Abnormität betrifft fast immer die Venen (Erweiterung). Bei alter Retinitis ist das Caliber der Venen in mehr als der Hälfte, das der Arterien in fast $^3/_4$ der Augen normal, das der letzteren in $^1/_4$ verringert. Bei frischer Retinitis wurde nur 1mal ein kleiner Blutaustritt, bei alter 1mal eine Blutung an der Macula gefunden. Complicationen der frischen Retinitis: In 42 % Affection der Aderhaut, der Iris oder Cornea, oder zweier dieser Membranen, und in 71 % dieser Fälle auch Trübung der Glaskörper; von den 58 % aller Augen, bei welchen keine Complicationen mit Leiden anderer Membranen sich zeigten, hatten 79 % Glaskörpertrübungen. Fasst man alle Fälle frischer Retinitis zusammen, so findet sich Glaskörpertrübung in ungefähr $^3/_4$, Chorioiditis in ca. $^1/_7$, Iris in ca. $^1/_7$ der

Fälle. Die Iritis kann sehr leicht verlaufen, so dass sie dem Kranken entgeht, sie kann mit oder lange Zeit nach der Retinitis auftreten, sie kann spontan heilen ohne Rücklassung von hinteren Synechieen. Keratitis, zumeist unter der Form der Keratitis punctata (also häufig keine wahre Keratitis, sondern Ausdruck für Iritis, Ref.) in ca. 14 % der Augen.

Symptome: Die Kranken klagen sehr häufig über Verminderung der Sehkraft oder über fliegende Mücken, aber Keiner klagte über Photophobie oder Hemeralopie. Aetiologie: In ca. der Hälfte der Fälle Syphilis, in ca. 1/7 typhoides Fieber, in ca. 1/3 unbekannt. Verlauf: Langsame Entwickelung; wenn beide Augen erkranken, erfolgt dies gleichzeitig oder fast gleichzeitig, dagegen ist der Zwischenraum zwischen Anfall und Rückfall sehr gross. Sehvermögen: Centrale S normal in ca. 1/3, nur in 6 % so gering, dass die Alleinführung behindert war; das periphere Sehen war in ca. 1/3 der Fälle mehr oder weniger lückenhaft. —

Schnabel's (34) Angaben über das Vorkommen von Retinitis bei Iritis siehe oben pag. 285. —

Hock (29) unterscheidet 3 Formen von Retinitis syphilitica. Die erste Form ist die gewöhnlich als Ret. syphilitica beschriebene, in Betreff welcher H., wiewohl er den Namen: Retinitis beibehält, vollkommen mit Förster übereinstimmt, dass die mit dem Spiegel sichtbaren Veränderungen nicht in der Retina, sondern im Glaskörper sitzen und die Krankheit daher eine Chorioiditis sei. Doch ist es wahrscheinlich, dass die Netzhaut in den äusseren Schichten miterkrankt ist. Die Glaskörpertrübungen und Flocken des Glaskörpers bei der sog. Ret. syphilitica sind eine so constante Erscheinung, dass aus ihrem Vorhandensein die Diagnose Retinitis syph. (soll wohl heissen der Syphilis, da es doch keine Retinitis ist und man daher nicht sagen kann, dass sich die syph. Retinitis durch die Combination mit Glaskörpertrübung characterisire, Ref.) mit grosser Wahrscheinlichkeit gestellt werden dürfe. Doch wird ein derartiger Fall vorgeführt, in welchem ausnahmsweise — es handelte sich um einen 15jährigen Jungen — der Nachweis von Syphilis nicht geliefert werden konnte. Um zu zeigen, wie sehr die Krankheit zu Recidiven geneigt ist, wird eines 60jährigen Tischlers gedacht, welcher durch 3 Einreibungscuren jedesmal eine Verbesserung des Sehvermögens erfuhr, nachdem die Krankheit zweimal recidivirt war, aber auch nach der 3. Cur wieder recidiv wurde.

Es kommen bei Syphilis ferner Formen von Netzhauterkrankungen vor, bei welchen vorzüglich die inneren Retinaschichten erkrankt

sind und die sich desshalb als solche (d. i. als wahre Retinides) durch Exsudate, Hämorrhagien, Veränderungen am Sehnerven und den Centralgefässen augenblicklich zu erkennen geben.

Endlich handelt es sich wahrscheinlich um Erkrankung der äusseren Netzhautschichten in jenen Fällen, in denen ein objectiver Befund zunächst mangelt und in denen später Erscheinungen auftreten, welche sich nur durch ein ursprüngliches Ergriffensein der äusseren Netzhautlagen erklären lassen, z. B. Ein 73jähriger Goldarbeiter zeigt ein grosses centrales Scotom am rechten Auge. Nichts als auffallende Erweiterung der Netzhautvenen. Macula lutea normal. Nach einer Sublimatcur verschwindet das Scotom. Sc (vor der Cur $\frac{1}{100}$) wird $\frac{20}{0}$. 3 Jahre später neue Klage über einen Fleck im Gesichtsfelde des rechten Auges, dabei Sc = $\frac{20}{40}$. Der Spiegel zeigt nunmehr neugebildetes Pigment im Augengrunde. Die Anamnese ergibt dass der Kranke 6 Jahre vor dem ersten Augenleiden an Syphilis gelitten. Nach einer Einreibungscur verschwindet das Scotom, S $\frac{20}{20}$.

Die Sehnervenatrophie bei Syphilis, sagt Hock, entsteht zum grössten Theile durch Druck von Geschwülsten oder Exostosen auf den Verlauf der Sehnerven. Sie unterscheidet sich durch nichts von jener, die man bei Erkrankungen des Centralnervensystems sieht. Sie kommt, entsprechend ihrer Entstehungsursache, nur bei inveterirter Syphilis vor. Die Therapie, welcher Galezowski jeden Erfolg abspricht, leistet doch zuweilen erhebliche Dienste. Ein 40jähriger Beamter, welcher vor 12 Jahren Syphilis durchgemacht hatte, zeigt beiderseits Sehnervenatrophie, rechts S $\frac{1}{30}$, links S $\frac{20}{70}$. Das Gesichtsfeld des rechten Auges latralwärts beträchtlich eingeengt. Nach einer Behandlung mit Jodkalium hob sich S links auf $\frac{1}{5}\frac{7}{0}$, rechts auf $\frac{1}{20}\frac{7}{0}$. Der Kranke kann seine Beschäftigung als Beamter wieder aufnehmen. —

Unter dem Titel: Sehnervenveränderung durch intrauterine Schädelformation beschreibt Hirschberg (30) 2 Fälle, in denen der Schädel seitlich zusammengedrückt und mit einem medialen Kamm versehen erscheint, und in deren einem das Bild der Sehnervenatrophie (Papille beiderseits sehnig weiss und trübe, Netzhautvenen stark gefüllt), in deren zweitem das Bild der »weissen atrophischen Stauungspapille« sichtbar ist. Im ersten Falle ist S links $\frac{1}{20}$, während das rechte auswärts schielende Auge Finger auf 5′ mit einer nach innen von der Fovea gelegenen Stelle zählt. Im zweiten Falle ist S des rechten Auges befriedigend, des linken gering. —

Hirschberg (30) betont, wie ausserordentlich dankbar die Therapie der Retinitis diffusa syphilitica ist, wenn man

nur mit Nachdruck und Ausdauer die Einreibungscur im verdunkelten Zimmer handhabt. Selbst in den schlimmsten Fällen nahezu vollständiger Erblindung ist eine Wiederherstellung zu voller Sehschärfe möglich, dagegen ist die Retinitis zu Rückfällen sehr geneigt, die jedoch noch Jahre lang der Behandlung zugänglich bleiben. Von den sehr zahlreichen Fällen hebt H. 6 besonders prägnante hervor. Einer dieser Fälle zeigt, dass die Functionsstörung früher auftrat und schwand, als die ophthalmoscopische Veränderung. In einem zweiten, in welchem beiderseits früher auf 4', mit $\frac{1}{6}$ No. 20 Snellen leicht excentrisch erkannt worden, liest jedes Auge nach 12tägiger Einreibungscur mit $\frac{1}{6}$ Snellen $1\frac{1}{2}$, nachdem die Amblyopie durch 2 Jahre stetig zugenommen hatte. —

Alexander (3) beschreibt 3 Fälle von centraler recidivirender Retinitis (v. Graefe).

1) 23jähriger Mann, secundär syphilitisch, bemerkt seit 3 Monaten eine Abnahme des Sehvermögens an beiden Augen. S schwankt und soll wiederholt bis auf das Erkennen grosser Gegenstände in unmittelbarster Nähe gesunken sein. R. S 1/8, L. S fast 1, Se normal. Beiderseits Reste von Iritis. R.: im Glaskörper zahlreiche flottirende Flocken, wesshalb Fundus oculi nicht zu durchmustern. L.: Glaskörper rein, Augengrund normal. Nach 4 Tagen: L.: S auf ein Minimum herabgesetzt, > (soll vielleicht heissen < Ref.) $\frac{5}{200}$, Se normal, Hypopyon, Iritis, Glaskörpertrübung. Im Verlaufe der nächsten 14 Tage S wieder normal. R. inzwischen Glaskörperflocken resorbirt, doch S nur 1/3. An der Macula lutea grauliche Trübung, fast bis zum äusseren Papillenrande sich erstreckend. Nach einigen Tagen wieder R. Hypopyon, Irisschwellung, Glaskörpertrübungen, um in den nächsten Tagen wieder zu schwinden und einem neuen Recidiv L. Platz zu machen. L. war eine Maculatrübung nachzuweisen. Die Recidive wiederholten sich. Wiederholte Inunctionscuren ohne Erfolg. Endlich Heilung. Der Fall ist als centrale recidivirende Chorioideo-Retinitis aufzufassen. (Nach den Angaben werden nur die Recidive der Iridochorioditis klar; dass aber die Maculatrübung rechts ging und kam, wurde nicht beobachtet. Ref.)

2) 30jähriger Mann, seit 3 Jahren inficirt, vor 2 Jahren zum ersten Male R. an Retinitis erkrankt. Die Krankheit kündigte sich durch Verzerrt- und Kleinerwerden der Objecte an; grosser Druck wurde schliesslich nur noch mühsam erkannt. Nach Sublimatinjection, Heurteloups, Dunkelzimmer S wieder normal. 3 Monate später dieselbe Symptomenfolge L. (Später noch R. 2, L. 1 Recidive. S wird immer normal, nur sieht das rechte Auge seitdem alles kleiner. R.: S $\frac{1}{40}$, L.: S fast 1. R. kleines centrales Farbenscotom. Bei Erzeugung höhendistanter Doppelbilder wird das dem rechten Auge zugehörende Bild reichlich um 1/8 kleiner geschätzt; vertikale Linien verbogen oder geknickt, weniger horizontale. R. an der Macula eine zarte graue Trübung mit kleinen weissen Stippchen (Drusen der Glaslamelle?). 14 Tage nach begonnener Cur L. Recidiv mit Metamorphopsie, S 1/4; jetzt auch hier Maculatrübung, innerhalb 4 Wochen wieder schwindend mit Restitution von S.

3) 32jährige Frau, seit einigen Monaten inficirt. S R. fast 1, L. $\frac{1}{10}$. R. ein zonulärer Gesichtsfelddefect, Fixationspunkt frei. Innerhalb des Defects werden weder Farben noch Handbewegung erkannt, jenseits desselben Se normal. L. das Gesichtsfeld gleichmässig »herabgesetzt«, doch nirgends ein Defect. R. feine graue Trübung am äusseren Opticusrande beginnend, aber die Macula nicht erreichend. L. Trübung mehr gleichmässig, sich um die Papille concentrirend. 8 Tage nach Beginn der Inunctionscur R. Defect bis in den Fixationspunkt, Handbewegung kaum erkannt; Retinatrübung concentrirter, besonders die Macula einnehmend, den Opticus nun freilassend. L. S auf $\frac{1}{30}$ gesunken, ohne Aenderung des Spiegelbefundes. In wenigen Wochen S wieder beiderseits normal, Gesichtsfelddefect verschwunden. Aber es folgen zahlreiche Recidive, rechts immer in Form des zonulären Defects beginnend, der sich nach ca. einer Woche zum vollständigen centralen Scotom umwandelt. Schliesslich S R. $\frac{1}{30}$, L. $\frac{1}{70}$. Trübungen sowohl in der Gegend der Macula R., als in jener des Opticuseintritts L. scheinen immer mehr stationär geworden zu sein. Die Hauptklage der Pat. während der Recidive bezieht sich auf das gestörte Orientirungsvermögen, wodurch sie, besonders Abends auf der Strasse, fast hilflos wird. Es wird dies durch den zonulären Defect erklärt, da Hemeralopie nicht nachzuweisen war, indem Se bei herabgesetzter Lichtintensität nicht wesentlich sank. (Doch kann auch der secundäre Defect, weil nur einseitig, nicht Schuld tragen. Ref.) Inunctionscuren heben die Recidive nicht auf. Der zonuläre Defect ist auf einen vorübergehenden Infiltrationsprocess der äussersten Netzhautschichten am Orte des Defects zurückzuführen; das ophthalmoskopische Bild entspricht aber nicht der anatomischen Veränderung.

Alexander stellt dann noch die Angaben über zonulären Defect aus der Literatur zusammen: v. Graefe, Mooren, Windsor, die ihn bei Retinitis pigmentosa; Hersing, Imre, Mooren, Förster, die ihn bei Chorioretinitis specifica fanden. Subjective Lichterscheinungen innerhalb des Ringes, die Förster angibt, fanden sich in A.'s Fällen nicht. (Uebersehen sind die Angaben Galezowski's. S. diesen Jahresbericht pro 1874, pag. 422. Ref.) —

Imre (32) beschreibt ein Ringscotom in dem linken Auge eines mit Chorioiditis specifica (Förster) an beiden Augen behafteten 41jährigen Mannes.

Im rechten Auge ist das Gesichtsfeld auf eine schmale excentrisch nach innen gelegene Spalte reducirt, in welcher Finger auf 4′ gezählt und Farben nicht erkannt werden. Links ist Ht $\frac{1}{11}$, S $\frac{20}{70}$, Farben werden nur in einzelnen kleinen Inseln des Gesichtsfeldes wahrgenommen, am besten blau. In einer ziemlich breiten, 15 bis 30 Grade betragenden, ringsum die Macula gelegenen Zone wird gar nichts gesehen. Jodkalium ohne Erfolg; dann Sublimat, rasche Besserung. Schliesslich: Links S $\frac{30}{40}$ (zwei Lettern von XXX); Scotom total verschwunden, Farbengrenzen stark ausgedehnt. Rechts Finger in 15′ mit der Macula, Gesichtsfeld vertical und horizontal 100°. Veränderungen im Glaskörper und Retina gebessert. Das Scotom erschien an keine der constatirbaren Veränderungen gebunden.

Sammet (35) schreibt eine Inauguraldissertation über Retinitis albuminurica mit der Absicht, die Frage zu erörtern, ob und wie weit das ophthalmoscopische Bild der albuminurischen Retinitis für diese Form der Netzhautentzündung als characteristisch gelten kann. Er führt desshalb neben 3 Fällen von Retinitis ex morbo Brightii (in deren einem beiderseitige Netzhautablösung im Zusammenhange mit Oedem der Orbita sich entwickelte, so zwar, dass mit dem Abnehmen des orbitalen Oedems auch die Netzhautablösung abnahm und schliesslich, als sich jede ödematöse Schwellung des Auges verloren hatte, sogar gänzlich verschwand) mehrere Augenspiegelbefunde an, bei denen ohne Nierenerkrankung ein der Retinitis albuminurica ähnliches Bild sich zeigte. Es waren dies: 1 Neuroretinitis haemorrhagica ohne Albumen im Harn, bei welcher die Section eine Geschwulst von gelber käsiger Beschaffenheit im Kleinhirn (aber auch Tuberculose der Nieren: auf der Oberfläche in grösserer Anzahl miliare und grössere graue Herde, auf dem Durchschnitt grössere und kleinere Herde käsiger Degeneration) ergab; 1 Atrophie der Retina und des Sehnerven; 1 Retinitis diabetica, bei welcher niemals Eiweiss im Urin nachgewiesen werden konnte; 1 Retinitis syphilitica (in deren Beschreibung ich aber gar keine Aehnlichkeit mit der albuminurischen finde, Ref.). Das von Mauthner für die albuminurische Retinitis als characteristisch angesehene Symptom, dass die strahlige Figur am gelben Fleck sich über den Bereich desselben hinauserstreckt, erkennt Sammet nicht an (ohne jedoch einen vollgiltigen Gegenbeweis zu erbringen, Ref.). Bei Bildern, welche der albuminurischen Retinitis ähneln, gibt es doch gewisse Merkmale, welche, besonders wenn sie in Combination auftreten, geeignet erscheinen, die Aufmerksamkeit auf eine andere Ursache als die Albuminurie zu lenken, ohne dass damit gesagt sein soll, dass sie nicht auch bisweilen bei Retinitis albuminurica vorkommen könnten. Diese Merkmale sind: ausgesprochene Schwellung der Papille; Decoloration der Papille; dunkel gefärbte diffuse Trübung der Netzhaut; starke Schwellung der Netzhaut um die Papille; Fehlen oder Massenhaftigkeit der Blutextravasate; schlechte Entwickelung und Beschränkung der Maculaveränderungen auf das Gebiet des gelben Flecks; sehr starke Verbreitung und Schlängelung der Venen; Auftreten von Fleckenhaufen in einem Sector der Retina, also keine circumpapilläre Anordnung derselben. —

Gowers (30) schreibt über das Verhalten der Arterien bei Morbus Brightii. Dass die Netzhautarterien bei Bright'scher

Krankheit enge sind, ist nicht neu; aber diese Erscheinung wird gewöhnlich als eine Folge der Retinalveränderungen bei Morbus Brigthii angesehen, während dem durchaus nicht so ist. Die Verengerung der Arterien kommt nämlich auch ganz unabhängig von den Veränderungen der Retina vor; sie steht gewöhnlich in directer Beziehung zum Blutdrucke. Verengerung der Retinalarterien bedeutet einen Contractionszustand im ganzen arteriellen Gefässsystem, so das die Weite der Retinalarterien uns einen Schluss auf das Verhalten des Radialpulses gestattet. Sind die Retinalarterien sehr enge, dann wird der Puls sehr hart, unzusammendrückbar gefunden; bei normaler Weite der Netzhautarterien ist der Puls weich und leicht zusammendrückbar; bei mässiger Verengerung der Retinalschlagadern zeigt sich eine mässige Vermehrung der Spannung in der Radialis. Im Allgemeinen wird man nun allerdings die arterielle Spannung leichter und sicherer durch das Fühlen des Pulses, als durch die Besichtigung der Retinalarterien bestimmen. Aber wenn der Puls sehr klein ist, sowie bei subcutaner Fettanhäufung und Oedemen, mag die Beurtheilung der Härte des Pulses schwierig und die Retinalinspection von Nutzen werden. Noch mehr! Einzelne Beobachtungen, im Momente noch zu wenig zahlreich, um erwähnt zu werden, lassen hoffen, dass durch das Studium der Netzhautarterien Aufschlüsse über die differenten Krankheitsprocesse, die man unter dem Namen der Bright'schen Krankheit zusammenfasst, werden gewonnen werden können, sowie die Beobachtung der contrahirten Netzhautarterien bei Morbus Brightii die Theorie von Dr. George Johnson stützt, dass der erhöhte Blutdruck bei Bright'scher Nierenerkrankung, zum Theile wenigstens, in der Contraction der kleinen Arterien seinen Grund habe, welch' letztere (die Arterienverengerung) wieder durch die veränderte Beschaffenheit des Blutes bedingt sein kann. —

Chronis (37) berichtet über die Folgen der Albuminurie während der Schwangerschaft in zwei Fällen. Im ersten Falle zeigten sich bei der Untersuchung einige Zeit nach der Entbindung: leichte Glaskörpertrübung, Erweiterung der Venen, Papille weisslich, ein wenig excavirt, »also alle charakteristischen Symptome einer Sehnervenatrophie«; allgemeine Schwäche, kein Oedem, kein Albumin im Urin. Elektricität, »bemerkenswerthe Besserung«. Im zweiten Falle bestand die Retinitis albuminurica auch nach der Entbindung fort; vor, während und nach der Geburt waren die ophthalmoskopischen Veränderungen die gleichen. (Der Albumingehalt des Urins war, wie zu entnehmen, nach der Entbindung nicht geschwunden. Ref.) —

Hirschberg (38) berichtet über zwei Fälle von Retinitis e Morbo Brightii mit lethalem Ausgang.

In dem einen Falle (53jähriger Mann) enthält der Urin zur Zeit, als die Retinitis erkannt wurde, kein Eiweiss. Nach einem urämischen Anfall mit Bewusstlosigkeit und Convulsionen war Eiweiss nachzuweisen, verschwand aber wieder nach einigen Tagen. Bald darauf erfolgte der Tod.

Aus der Geschichte des zweiten Falles wäre etwa anzuführen, dass auch eine Schwester des 37jährigen Patienten an Bright'scher Nierenerkrankung leidet, sowie dass im Verlaufe der Krankheit rechts kleine Blutungen am Hornhautrande, später beiderseits in der unteren Uebergangsfalte der Bindehaut eigenthümliche strichförmige confluirende Blutungen ohne Spur einer Conjunctivitis sich zeigten. —

Förster (1, pag. 83) hat die Rückbildung von Retinitis albuminurica in 4 Fällen beobachtet, die sämmtlich Frauen betrafen, bei denen Albuminurie und Fettdegeneration der Netzhaut während oder nach der Entbindung entdeckt wurde und von denen 3 unter eklamptischen Anfällen gebaren. In allen Fällen trat partielle Atrophie des Sehnerven ein, die Sehschärfe besserte sich, jedoch nicht bis zur Norm und nur mit Defecten im Gesichtsfelde. Die beiden Augen verhielten sich stets verschieden.

Eine Frau, die 4 Wochen nach der Entbindung eine Ret. albuminurica zeigte und deren S, sowie das Allgemeinbefinden sich dann mit Abnahme der Retinalaffection besserten, bekam 1½ Jahre später in den letzten Monaten einer neuen Gravidität eklamptische Anfälle, gebar vorzeitig und wurde nach dem 7. eklamptischen Anfall beiderseits absolut amaurotisch. 3 Wochen später: fettige Degeneration im Rückgange, Papillen sehr weiss, Grenzen verschleiert, Amaurose. 7 Monate nach der Entbindung: Sehnerv atrophisch mit scharfer Grenze bei sehr dünnen Netzhautgefässen. Rechts Amaurose. Links eine kleine centrale empfindende Stelle, mit welcher 1½ Sn. bis 12″ gelesen wurde, S also ca. ²/₉. Aussehen blühend. Urin? —

Poncet (39) resumirt die Resultate seiner Untersuchungen über 5 Fälle von Retinitis albuminurica.

In der Retina finden sich Hämorrhagieen, flüssige Exsudate, fibrinöse Plaques und colloid-fettig degenerirte Flecke. Die Extravasate können in der Dicke der Retina längs der Müller'schen Fasern sich verbreiten und so Blutkörperchen die Stäbchenschicht erreichen. Das flüssige Exsudat ist einfaches Oedem mit dem vorzüglichen Sitze in der Faserschicht. Die Plaques des fibrinösen Exsudats zeigen sich in einer charakteristischen Form. Zwischen den Sehnervenfasern erscheint das durch die Müller'sche Flüssigkeit coagulirte fibrinöse Exsudat unter dem Bilde eines feinen, unregel-

mässigen Netzes von anastomosirenden, kernlosen, doppeltcontourirten Fasern. In den äusseren Schichten hat das genannte Exsudat seinen Sitz namentlich in der Zwischenkörnerschicht, kann aber auch die Stäbe und Zapfen erreichen, welche dann granulirt, atrophisch und in ein colloides, halb durchscheinendes Magma umgewandelt werden. An gewissen Stellen der Netzhaut, an welchen das Exsudat nicht zu Fibrillen coagulirt, bildet es körnige Plaques, in deren Centrum das Lumen eines feinen Capillargefässes sichtbar wird. Die Fettplaques, welche der Netzhaut eine 5 bis 6fache Dicke über die Norm verleihen, sitzen ausschliesslich in der Faserschicht. Die Ganglienzellen und Körnerschicht bleibt immer frei. In diesen Flecken sind zweierlei Elemente zu unterscheiden: 1) enorm geschwellte, spindelförmige, körnig-colloide Fasern; 2) Fasern, die mit einem weiten conischen Trichter beginnen und nach mehrfachen Anschwellungen in einen feinen Faden endigen. In die Mitte des Trichters, der sich in Carmin nur schwach färbt, taucht ein sehr starkgefärbter Axencylinder mit einem homogenen centralen Kern. Die weissen Fettplaques sind demnach zusammengesetzt aus colloid- und fettig degenerirten und hypertrophirten Nervenfasern, sowie aus ähnlich veränderten Müller'schen Fasern. Den Axencylinder sieht man sowohl in den Nervenfibrillen, wie in dem trichterförmigen Ende der Müller'schen Fasern. In der innersten Partie der Netzhaut können sich exsudative und Fettplaques an einer und derselben Stelle combiniren. Die Retinalgefässe zeigen Zeichen von Endarteriitis. Im Glaskörper Proliferation grosser zelliger Elemente. An der Sehnervenpapille häufig Zeichen der Stauungsneuritis. Die Hämorrhagieen und Fettplaques in der Papille überschreiten die Lamina cribrosa nicht. (In einem Falle von albuminurischer Blindheit, die sich aber in der Folge wesentlich besserte, fand sich Endarteritis mit vollständiger Obliteration der Arteria centralis durch einen Blutpropf, während die Netzhaut keine Veränderungen zeigte.) Die Veränderungen in der Aderhaut erscheinen als colloide Degeneration der Capillaren und grossen Gefässe, in Folge dessen interstitielle Hämorrhagieen, ausgedehnte Entzündung, Exsudate nach aussen von der Retina mit Ablösung dieser Membran. —

Treitel (40) gibt den microscopischen Befund des Auges in einem »seltenen Falle von Morbus Brightii«. Bei der Untersuchung mit dem Spiegel hatte die Papille fast ganz scharfe Grenzen gezeigt, die Retina war normal durchsichtig bis auf einen Schleier, der die Centralgefässe und deren erste Theilungen deckte. Die Veränderungen beschränkten sich auf kleine weisse Flecke und Fleckengruppen

namentlich in der Gegend der Macula (woselbst auch silberglänzende Pünktchen zu sehen waren), nebst hochgradiger Verengerung der Arterien bei fast normalem Venencaliber. »Das ophthalmoskopische Bild weicht demnach von dem gewöhnlichen der Bright'schen Retinalerkrankung besonders durch ein fast vollständiges Fehlen von Entzündungserscheinungen ab«. Die weissen Flecke waren durch Anwesenheit von Körnchenzellen bedingt, Cholestearinkrystalle wurden nicht gefunden. Nebstdem wurde ein geringer Grad von Hypertrophie der Radiärfasern, Kerninfiltration der Faserschicht und interstitielle Neuritis der Papille und der Sehnerven nachgewiesen. Es förderte also das Mikroskop Zeichen von Entzündung der Retina und Papille zu Tage, welche dem Ophthalmoskop entgehen mussten, so dass es sich um eine wirkliche Retinitis albuminurica und nicht um reine Fettdegeneration der Netzhaut handelt. (Ja, ist denn die Undeutlichkeit der Papillengrenzen und die Verschleierung der Netzhaut eine Erscheinung der Fettdegeneration? Ref.) Die Gefässwandungen wurden bis auf geringe Veränderungen normal befunden, was um so auffallender ist, als die Arterien mit dem Spiegel beiderseits ausserordentlich dünn (die Venen nur rechterseits etwas verengt) erschienen. Auf der Innenfläche der Papille des linken Auges (vom rechten Auge heisst es, dass es im Wesentlichen dieselben Veränderungen zeigte) fand sich am temporalen Rande ein gestieltes Anhängsel und darüber noch ein zweites erheblich kleineres; das Anhängsel (Gefäss?) war nicht direkt in den Glaskörper hineingewachsen, sondern hatte eine unscheinbare Ablösung desselben herbeigeführt. Hat es etwa schon früher existirt? Im Chiasma und Tractus, in denen markhaltige und atrophische Partieen vorhanden waren, fanden sich Amyloidkörper und zwar ausschliesslich in den atrophischen Theilen. In Betreff der Entstehungsweise der Amyloidkörper glaubt T. sich den Ansichten Leber's (s. Bericht f. 1873 pag. 364) anschliessen zu können, welche auch dadurch nicht unerheblich an Basis gewonnen zu haben scheinen, dass T. einmal im Rückenmark eines Tabetischen ein vollkommen isolirtes Körperchen fand, in dessen Scheide zwei Fasern an zwei diametral gegenüberliegenden Punkten übergingen. —

Manz (41) beschreibt unter dem Namen der Retinitis proliferans 3 Fälle von jener seltenen Erkrankung, welche er in v. Jäger's Atlas (Tafel LV, Handatlas Taf. XVIII. Fig. 84) abgebildet und als »Bindegewebsneubildung im Glaskörper« beschrieben fand.

Nach den Beobachtungen von Manz hat die Neubildung un-

zweifelhaft ihre anatomische Basis in der Netzhaut und spielt das System der Hauptäste der Centralgefässe eine hervorragende Rolle. Der Anschluss des pathologischen Produktes an die grösseren Gefässzüge, sowie der direct wahrgenommene Uebergang von Aesten der Retinalgefässe in die Neubildung sprechen dafür. Welcher Art dieses chronische Netzhautleiden sei, wird erst durch die anatomische Untersuchung festgestellt werden können. Bis dahin mag die Krankheit den unverfänglichen Namen »Retinitis proliferans« führen. (Manz, der die Literatur weitläufig behandelt, hat offenbar übersehen, was ich selbst zuerst über den von v. Jäger abgebildeten Fall in meiner Ophthalmoskopie 1868, pag. 460 gesagt: »Man muss daran denken, dass möglicherweise ein Zusammenhang zwischen der Neubildung und der Netzhaut dadurch besteht, dass erstere (die Neubildung) überhaupt durch Wucherung der bindegewebigen Radialfasern der Retina zu Stande gekommen, denn die pathologischen Anatomen und besonders Iwanoff (v. Graefe's Archiv XI. 1. pag. 143) haben das Auswachsen derlei bindegewebiger Massen aus der Netzhaut in den Glaskörper hinein, wenn gleich in geringerem Maasse, als dem in Rede stehenden Falle entspricht, unter dem Mikroskope nachgewiesen.« Ref.) Mit dem Processe in innigstem Zusammenhange stehen intraoculare Blutungen, die vom Chorioidealtractus und besonders von dessen vorderen Abschnitten auszugehen scheinen.

Die Aetiologie des Leidens ist dunkel. Da zwei der Kranken »eine wohl vom Herzen ausgehende« Circulationsstörung darboten, so drängen diese Beobachtungen immerhin dazu, einen causalen Zusammenhang zwischen Herz- und Retinalaffection anzunehmen. Der Verlauf ist ein langsamer. Die Krankheit scheint mit einer Sehstörung zu beginnen, welche als ein dunkles Scotom im mittleren Theile des Gesichtsfeldes auftritt und sich im Laufe von Wochen oder Monaten über das ganze Sehfeld ausbreitet. In den später sich entwickelnden Glaskörpertrübungen (Blutungen) liegt der Grund für die Exacerbationen und rasch zunehmenden Verschlimmerungen des krankhaften Zustandes. Der Ausgang kann ein derartig günstiger sein, dass nicht bloss die Glaskörpertrübungen, sondern auch die grossartigen Netzhautwucherungen wieder verschwinden und damit das Sehvermögen wieder der Norm sich nähert. Andererseits kann das Leiden aber auch zum Ruin der Sehkraft, ja sogar zur Phthisis bulbi führen. Was die Therapie anlangt, so scheint der länger fortgesetzte Gebrauch von Jodkalium in kleinen Gaben das meiste Vertrauen zu verdienen. Einer besonders starken Blutcongestion

nach dem Auge wird man durch energische Ableitungen und Blutentziehungen entgegentreten können. —

Netter (43) setzt seine Ansichten über Hemeralopie und die sogenannte Retinitis pigmentosa in 3 Briefen auseinander. Die Hemeralopie ist als eine congenitale und eine erworbene zu unterscheiden. Bei der congenitalen existirt eine Sehschwäche, welche von der Geburt bis zum Tode sich gleich bleibt. Die erworbene ist wieder einzutheilen in eine vorübergehende und eine schwere. Diese beiden letzteren Formen, welche man bisher als idiopathische Hemeralopie und als Retinitis pigmentosa so sehr getrennt hat, repräsentiren nur verschiedene Höhengrade derselben Krankheit.

Nach den ophthalmoskopischen Untersuchungen von Quaglino, Martialis, Poncet und Galezowski charakterisirt sich die epidemische Hemeralopie durch 3 Phänomene: Verengerung der peripapillären Arterien, Erweiterung der Netzhautvenen und umschriebenes peripapilläres Oedem der Netzhaut. Die Papille, welche als das Centrum der Retinalcirculation zu betrachten ist, ist von allen Seiten von Pigment eingeschlossen. Dieser Pigmentgürtel kann nun in Folge des Lichteinflusses an Mächtigkeit variiren und so die Circulation des Blutes in der Retina je nach der Menge des einfallenden Lichtes reguliren. Die Netzhautgefässe werden dabei enger, sowie die Pupille enger wird, und erweitern sich mit Erweiterung der Pupille. Wenn dies richtig ist, so wird man bei protrahirter Beleuchtung des Auges mit einer Petroleumlampe die Verengerung der Gefässe und das Oedem eintreten sehen und in der That hat Monoyer diese Thatsache constatirt. Die epidemische Hemeralopie nun ist durch Sonnenstich hervorgebracht. Unter dem Einfluss des grellen Sonnenlichts kommt es zu einer Vermehrung des peripapillären Pigments geradeso wie sich dabei Pigmentflecken in der Haut bilden. Die Erscheinungen an der Netzhaut und die functionelle Störung sind dann nur der Ausdruck für den vom Pigmentgürtel auf Netzhautgefässe und Papille ausgeübten Druck. Unter der Einwirkung der Lichtentziehung resorbirt sich das neugebildete Pigment und daher heilt die Hemeralopie beim Aufenthalt der Kranken im dunklen Zimmer. Wenn aus einer oder der anderen Ursache die Resorption des ausgebildeten Pigments nicht vor sich geht, so wird beim Kinde wie beim Erwachsenen die Ernährung der Netzhaut dauernd leiden und es ist natürlich, dass die mangelhafte Zufuhr arteriellen Blutes sich in der Netzhautperipherie zuerst geltend machen, daher fortschreitende concentrische Einengung des Gesichts-

feldes resultiren wird. Indem nun ferner das peripapilläre Pigment in dem Oedem beständig macerirt wird, kann es geschehen, dass Pigmentmolecule, durch Diffusion an eine entferntere Stelle der Netzhaut gelangend, daselbst umschriebene Entzündungen hervorrufen, die zu Verwachsungen zwischen Netz- und Aderhaut und zu Pigmentinfiltration der ersteren Membran führen. Dies ist unzweifelhaft die Entstehungsweise der Retinitis pigmentosa. Auch jene Fälle, in welchen unter dem Einfluss ungemein intensiven Lichtes plötzliche und vollständige Erblindung eintrat, unterscheiden sich durch nichts von Hemeralopie als dadurch, dass die Hyperformation des Pigments eine sehr beträchtliche und die Behinderung der Circulation analog wie bei der Embolie der Centralarterie eine vollständige ist. Wenn die so Erblindeten sich einige Tage im Dunkelzimmer aufhalten, wird die Resorption des Pigments und damit die Wiederherstellung des Sehvermögens bald erfolgen. Selten beobachtet man dabei die Erscheinungen von Stauungspapille, wie in dem Falle Brière's (siehe Nr. 53). —

[Manning (44) beschreibt einen Fall von Retinitis pigmentosa bei einem 13jährigen Mädchen. Das Sehen war im linken Auge auf quantitative Lichtperception reducirt, im rechten $\frac{12}{50}$ — in beiden Augen excentrisch nach aussen. Eine breite Iridectomie wurde am rechten Auge nach oben gemacht. Wie der Verfasser angiebt, folgte eine bedeutende Besserung der Sehschärfe nach der Operation, wie viel giebt er nicht an. Auch auf dem linken Auge wurde eine Iridectomie gemacht und zwar ohne Einfluss auf die Sehschärfe. Ueber den späteren Verlauf der Erkrankung ist nichts angegeben. —

R. H. Derby.]

Badal (47) glaubt folgenden Fall von typischer Retinitis pigmentosa mittheilen zu sollen.

Die Eltern der 41jährigen Patientin nicht blutsverwandt, Brüder und Kinder sehen gut. Seit frühester Kindheit Amblyopie, doch bis zum 26. Jahre anscheinend ohne Hemeralopie und Gesichtsfeldeinengung. Zu dieser Zeit Entbindung von einem 7monatlichen, bald absterbenden Kinde. Pat. nahm während der Schwangerschaft Jodkalium, läugnet aber jede venerische Affection; gebar später auch noch 2 Kinder, die leben und gesund sind. Nach jener ersten Schwangerschaft starker Verfall des Sehvermögens; gleichzeitig plötzliches Auftreten der Hemeralopie; Sehfeldeinengung langsam, aber constant fortschreitend. Emmetropie, S links $\frac{1}{20}$, rechts $\frac{1}{40}$; Gesichtsfeld nur nach aussen bis 10°, nach aussen oben und aussen unten bis 5°, sonst aufgehoben. Dunkelgrün und Orange wird zweifellos erkannt; die übrigen Farben werden für Blau oder Weiss oder Rosa genommen. Was die Hemeralopie anlangt, so vermag künstliches Licht in keiner Weise das Sonnenlicht zu ersetzen. Pat. fühlt sich bei Nacht in ihrem Zimmer besser bei Mondschein als bei Lampen-

licht. Andererseits vertragen die Augen aber auch schlecht das directe Sonnen- und künstliche Licht. (Die Thatsache, dass an Retinitis pigmentosa Leidende sich nicht allzu selten bei bedecktem Himmel am besten befinden, während sie einerseits nachtblind, andererseits aber bei Sonnenlicht so geblendet sind, dass sie selbst die Möglichkeit der Alleinführung verlieren, scheint mir noch nicht hinlänglich bekannt und gewürdigt zu sein. Ref.) Spiegelbefund wie bei Retinitis pigmentosa, doch sind die Pigmentformationen sparsam. Die Kranke leidet an Kopfschmerz, Schwindel, Schlaflosigkeit; hatte einmal einen Anfall von Bewusstlosigkeit und Hemiopie.

Ist die eigenthümliche Krankheit abhängig von einem krankhaften Zustand des Centralnervensystems, aus welchem die verschiedenen Störungen abzuleiten wären? B. möchte es glauben. Alte Syphilis ist bestreitbar. Erblichkeit scheint keine Rolle zu spielen. —

Brailey (48) fand in einem Auge, das, viele Jahre zuvor verletzt, allmählich erblindete und schliesslich enucleirt wurde, 3 Quadranten der Netzhaut pigmentirt. Im pigmentfreien Quadranten konnten die einzelnen Netzhautschichten, wenngleich in atrophirendem Zustande, noch nachgewiesen werden, auch in den Wandungen der Gefässe fehlte das Pigment, während in den pigmentirten Partieen die Schichte der Stäbe und Zapfen mangelte, von den beiden Körnerschichten nur noch Reste vorhanden waren, die inneren nervösen Schichten aber auch wieder fehlten, die Gefässwandungen von einem dichten Lager kohlschwarzen Pigments umringt und die Gefässlumina stellenweise noch vorhanden, zumeist aber mit einer structurlosen Masse ausgefüllt sich zeigten. —

Nettleship (49) beschreibt zwei Fälle von Chorioideo-Retinitis bei Kindern.

In dem einen Falle findet sich die Erkrankung im rechten Auge eines 12jährigen Mädchens unter dem Bilde von Aderhaut-Atrophie, Exsudat, Blutung und Pigmentbildung, Cholestearin in Netz- und Aderhaut, partieller Netzhautablösung. Die Krankheit wird mit Keuchhusten in Verbindung gebracht, der zu intraoculären Blutungen führen und so Veranlassung des krankhaften Processes werden soll.

Der zweite Fall betrifft ein 3matliches amaurotisches Kind mit beiderseitiger ausgedehnter weisslicher Netzhauttrübung und completer Aderhautatrophie mit Pigmentneubildung. Für Syphilis ist kein Anhaltspunkt. Eine mercurielle Behandlung bringt weder im objectiven Befunde, noch im Sehvermögen eine Aenderung hervor.

Rossander (51) sah unter 90 Fällen sympathischer Erkrankung 3mal Chorio-Retinitis. Einer dieser Fälle ist ein wenig zweifelhaft, die zwei anderen sind es nicht. Durch die Behandlung (2mal Enucleation, 1mal Extraction der Cataract und

später Iridectomie am zweiten Auge) wurde für dieses zweite Auge Besserung oder wenigstens Stillstand des Processes erzielt. —

Ueber Alt (52), sowie über die an Alt's Mittheilung sich knüpfende Debatte siehe oben pag. 314. —

Welche Rolle die Sehnervenschwellung bei den Verletzungen des Auges und wohl auch bei deren sympathischen Folgen spielt, möge man aus einem Falle Brailey's (55) ersehen, der in einem Auge, das 4 Tage zuvor durch ein Messer verletzt worden war, bei der anatomischen Untersuchung Schwellung des Sehnerven mit verschmälerten Arterien und erweiterten Venen fand. —

Neuro-Retinitis, gefolgt von Blindheit, beobachtete Brière (53) bei einem 15jährigen Bauernmädchen als Folge der Einwirkung reflectirter Blitzstrahlen.

Das Mädchen, das sich während des Gewitters auf der Landstrasse befand, war nicht etwa direct vom Blitze gestreift worden, sondern es handelte sich nur um »die lebhafte und wiederholte Lichteinwirkung der von dem weissen Boden der Landstrasse reflectirten Blitze«. Am Morgen des folgenden Tages war das Kind beim Erwachen fast blind und 24 Stunden später bis auf schwache Lichtempfindung ganz blind. 14 Tage später zeigte der Spiegel — Brière sah da die Kranke zum ersten Male — ausgesprochene Neuroretinitis (nach der Beschreibung wahre Stauungspapille, Ref.). Die Kranke erkennt kaum eine vor ihr stehende Lampe. Die Medication bringt vorübergehende Besserung; nach einigen Monaten war die Erblindung bleibend.

Der Fall beweist, dass durch Einwirkung grellen Lichtes und andauernde Blendung Neuroretinitis erzeugt werden könne, sowie die Einwirkung von Licht und Hitze bei gewissen Beschäftigungen (z. B. der Heizer auf Dampfschiffen, der Glasbläser, Spiegelmacher, Schmiede, Giesser u. s. w.) Sehnervenatrophie hervorzurufen im Stande ist. —

Yvert (54) beschreibt einen Fall von traumatischer Neuroretinitis. Ein $14^1/_2$jähriger Knabe wird von einem Eisenstück am linken Auge getroffen. 2 Monate später: keine Perforationsnarbe am linken Auge; leichte Hornhauttrübung (nach Phlyctänen), hintere Synechieen; Linse und Glaskörper rein; Neuroretinitis, das Centrum der Papille nur durch die Gefässpforte erkennbar. S $\frac{1}{10}$, liest nicht gewöhnliche Druckschrift, Farbenperception und Gesichtsfeld gut. Blutegel, Atropin, Jodkalium, fliegende Vesicantien. Nach 6 Wochen vollständige Heilung. Sehschärfe normal, Papille fast normal, Venen noch erweitert. Der Fall ist beachtenswerth wegen des ätiologischen Moments, sowie wegen der rapiden Wirksamkeit der eingeleiteten Therapie. —

Hatry (56) macht auf eine Netzhauterkrankung aufmerksam, welche er bei einer Mumps-Epidemie der Garnison von Lyon

im Winter 1875—76 10mal beobachtet hat. Im 1. Grade der Erkrankung sind die functionellen Symptome fast Null. Venen und Arterien der Netzhaut erweitert. Kein Venenpuls. 2. Grad: Sehschärfe vermindert, Conjunctivitis an den Lidern; Papille hyperämisch, Gefässe erweitert; man beginnt eine leichte Infiltrationszone rings um die Papille zu beobachten. Im 3. Grade ist die stark geröthete Papille kaum von der Aderhaut zu unterscheiden, Venen stark geschlängelt, strotzend gefüllt; Arterien erweitert; eine ausgedehnte Infiltrationszone deckt die Papille und den Gefässursprung; Sehvermögen sehr herabgesetzt; Farbensinn bisweilen gestört; Photophobie, Photopsie, Schwindel und Thränenfluss; Conjunctiva palpebrarum et bulbi geröthet; Oberlider geschwellt. Die Ursache aller Erscheinungen ist darin zu suchen, dass bei besonders stark entwickeltem Mumps die Halsgefässe in der Parotisgegend comprimirt werden und es dadurch zu Congestionen in der Schädel- und Augenhöhle kommt.

Die Prognose der Augenaffection ist günstig. Das Sehvermögen wird in 2 bis 3 Wochen, manchmal erst nach 6 Wochen reintegrirt. Therapie: Anfangs Antiphlogose, dann Ruhe, Wärme, Tonica, gute Hygiene. —

[Bouchut (60) gibt in einer Art von Monographie in Verbindung mit 14 chromolithographirten Tafeln eine ziemlich breite Auseinandersetzung über den diagnostischen Werth der ophthalmoskopischen Untersuchung bei extraoculären, namentlich bei cerebralen und spinalen Erkrankungen, welche indessen wenig wesentlich Neues enthält. Die stolze Devise, »zu erkennen im Auge, was im Gehirn vorgeht« (voir dans l'oeil ce qui se passe dans le cerveau) die er an die Spitze seines Werkes als Motto aufstellt, lässt, wenn man mit der Lectüre desselben zu Ende ist, das Gefühl der Enttäuschung zurück, vorausgesetzt, dass man sie mit grossen Hoffnungen begann. Die Lösung jenes, im obigen Motto angedeuteten Problems hat lange vor Bouchut die besten Köpfe beschäftigt, ohne trotzdem zu sehr grossen Fortschritten geführt zu haben. Keineswegs aber legt der Verfasser, dessen redliches Wollen und emsiges Streben alle Anerkennung verdienen, diejenigen Eigenschaften an den Tag, welche die erste und unerlässlichste Bedingung für die Erreichung des angestrebten Zieles sind; denn, dies wird jeder zugeben, um aus dem Augengrunde die Zustände des übrigen Körpers, in Sonderheit also des Gehirns, zu erschliessen, muss man wohl zunächst, wenn nicht gerade ein Meister, so doch mindestens sehr gut geübt im Ophthalmoskopiren und mit den den Augenärzten geläufigen Begriffen und Ideengängen gehörig

vertraut sein. Nun begegnet man aber fast auf jeder Seite des Textes und nicht minder bei den meisten Abbildungen und in den der Erklärung der letzteren gewidmeten Notizen Angaben, welche beweisen, dass es Herrn Bouchut noch nicht gelungen ist, das Gebiet der Ophthalmoskopie völlig zu beherrschen. Beispielshalber möge erwähnt werden, dass zur Characterisirung der Grösse mancher Objecte des Augengrundes sehr häufig der Vergleich mit einem Stecknadelkopf, mit einer Linse u. s. w. benützt wird. Herr B. scheint also nicht zu beachten oder nicht zu wissen, dass man die wirklichen Dimensionen der Objecte beim Ophthalmoscopiren gewöhnlich nicht erfährt und dass die hiebei gesehene Grösse nur eine scheinbare ist. Versetzt man sich also nicht in den Gedankengang B.'s — und dies ist wohl kaum leicht — so weiss man nicht, wie gross man sich z. B. einen von ihm als linsengross (im ophthalmoskopischen Bilde) angegebenen Tuberkelknoten zu denken hat. Es ist um so bedauerlicher, dass der Verfasser es verabsäumt hat, sich vorerst gründliche Kenntnisse über die verschiedenen ophthalmoskopischen Untersuchungsmethoden, sowie über die Beschaffenheit des normalen Augengrundes unter verschiedenen Verhältnissen zu verschaffen, ehe er an das Studium desselben bei pathologischen Zuständen ging, als er bei dem stattlichen, ihm zu Gebote stehenden Materiale, und bei dem Eifer, welchen er für die Sache zu besitzen scheint, in der That in der Lage gewesen wäre, wenn auch nicht jene Devise zu verwirklichen, so doch einen schätzenswerthen vielleicht sehr wichtigen Beitrag zur »Cérébroskopie« zu liefern, und dies um so eher, als B. — dies sei gleich hier constatirt — in einer Reihe bei Lebzeiten ophthalmoskopirter Fälle auch die anatomische Untersuchung sowohl des Centralnervenorgans des untersuchten Individuums als auch der ophthalmoskopirten Augen selber vorzunehmen so glücklich war. Die Befunde letzterer sind indessen nicht verschieden von den auch von anderen Seiten her bei entzündlichen und atrophischen Zuständen bekannt gewordenen; die Besichtigung des ersteren hatte den Werth, die gestellte Diagnose durch die Autopsie zu bestätigen. Dass dies zumeist bei tuberkulösen Erkrankungen der Meningen und der Aderhaut der Fall war, wird zu vernehmen nicht überraschen. Eines indess darf hier nicht stillschweigend übergangen werden. Verf. nimmt für sich die Priorität bezüglich der Aderhauttuberkulose in Anspruch, während es doch bekannt ist, dass Ed. Jaeger den ersten Fall von Aderhauttuberkeln beschrieb und Manz die erste anatomische Beschreibung der Chorioidealtuberkel lieferte. Dies ist der zweite Vorwurf, den wir dem Verfasser nicht ersparen können, nämlich eine

ungenügende Berücksichtigung der ophthalmologischen Literatur, denn man kann nicht annehmen, dass B. von Jaeger's und Manz's Publikation Kenntniss habend, sich die Entdeckung der Aderhauttuberkel zugeschrieben hätte. Derartige geschichtliche Unrichtigkeiten finden sich in dem Werke an mehreren Stellen.

Die Schlussfolgerung B's, der man öfters begegnet und wonach bei unter cerebralen Symptomen erkrankten Kindern, falls der Augenspiegel Tuberkulose nachweist, die Differentialdiagnose zu Gunsten einer tuberculösen Meningitis sich entscheidet, ist eine ohne Uebermass von Scharfsinn zu ziehende und ist zum Gemeingute geworden, ehe sie B. niedergeschrieben.

Wesentlich erschwerend für das Verständniss der Arbeit B's ist der Umstand, dass fast nirgends sich angegeben findet, ob im aufrechten oder umgekehrten Bilde untersucht wurde, sowie dass nirgends Angaben über die Refraction des untersuchten Auges gemacht werden; hierdurch wird der Werth seiner Befunde bedeutend geschmälert, indem offenbar ganz normale oder von der Norm kaum in dem Masse abweichende Fälle, um der wenig eindringlichen Untersuchungsart B.'s zugänglich zu sein, als pathologisch hingestellt werden, zweifellos nur desshalb, weil es dem Verf. nicht bekannt oder wenigstens von ihm unberücksichtigt geblieben zu sein scheint, dass die Objectvergrösserung im umgekehrten Bilde eine andere ist als im aufrechten und eine erheblich verschiedene bei den diversen Refractionszuständen.

So findet man von mancher Abbildung angegeben, dass die Retinalgefässe auf ihr verdünnt sind und dass jene daher als Opticusatrophie zu gelten hat, während man gleichzeitig das andere Zeichen der Atrophie, die Verfärbung und Blässe der Papille vermisst.

Verfasser ist sehr schnell mit der Diagnose der Neuritis und Retinitis zur Hand; er sieht jeden Sehnerven geröthet und mit verschleierten Grenzen und wenn man die dabei gemeinte Zeichnung besichtigt, so ist von alledem nichts zu merken. Es ist schade, dass nicht wenigstens ein einziger auch von B. als solcher anerkannter ganz normaler Augengrund abgebildet ist, mit welchem man die übrigen dann leichter vergleichen könnte. — Die Netzhautgefässe lässt Bouchut nach allen Richtungen hin verlaufen, einmal rechts, das andere mal links, in diesem Falle nach oben oder diagonal, in einem anderen nach unten, in wieder einem anderen sind alle Gefässe auf einen Haufen zusammengeschoben; bei vielen Bildern sind die Arterien ganz vergessen und nur die Venen vorhanden. Ebenso variirt bei ihm ganz willkürlich die Zahl der Gefässe, die in manchen

Fällen eine ganz verblüffend grosse ist (z. B. Fig. 44), während in anderen Fällen nur ein einzelnes oder nur 2—3 Gefässe sichtbar sind, ohne dass indess, auf der Abbildung wenigstens, Zustände (z. B. entzündliche Trübung, Verschleierung und Deckung oder Obliteration) sichtbar wären, welche das Fehlen der übrigen Gefässe erklären könnten.

Gleich in Bezug auf Fig. 1 findet sich die Notiz, dass die Netzhautvenen dünn, die Arterien normal sind, wie die Bemerkung, die öfter vorkommt und jedenfalls sehr nothwendig ist, dass es kaum viele Oculisten geben wird, denen ein derartiger Zustand häufig begegnete.

Eine stehende Phrase ist, dass die Papille geschwollen und abgeflacht ist (gonflée, aplatie). Wie man sich eine geschwollene und gleichzeitig abgeflachte Papille vorzustellen hat und wie Derartiges mit dem Augenspiegel zu erkennen ist, das ist dem Ref., er gesteht es, nicht klar.

Auch beneidet Ref. den Verfasser sehr um das Geheimniss, nach welchem er die so häufige Diagnose des Netzhautödems macht, das er indess kein einziges Mal genauer beschreibt.

B. sagt, dass, wenn man bei Nervenkrankheiten, gleichviel welcher Art, ein abnormes Augenspiegelbild findet, gewiss auch eine materielle Erkrankung eines oder des anderen der Centralnervenorgane existirt. Zugegeben. Wenn er aber behauptet, dass unter 90 Fällen von 100 Nervenerkrankungen ein positiver Spiegelbefund vorhanden ist, so widerspricht dieses gewiss weit übertriebene Procentverhältniss den Erfahrungen aller Augenärzte und aller Derjenigen, welche den Augenspiegel zu medicinisch-diagnostischen Zwecken verwendeten.

Das physiologische Vorkommen des nur ausnahmsweise fehlenden Chorioidealringes scheint B. nicht bekannt zu sein, weil er von Fig. 12 sprechend, welche eine Névro-rétinite légère mit Schwellung, sehr intenser Hyperämie und verwaschenen Contouren der Papille darstellen soll, treuherzig versichert, dass um den Opticus herum ein kleiner Pigmentkreis sich befindet, welcher nichts Pathologisches bedeutet. Andere Sterbliche kommen nicht oft in die Lage, Neuroretinitiden mit so scharf gezeichneten Papillencontouren und völlig unverhüllter Chorioidealgrenze zu sehen, wie es in Fig. 12 und Fig. 13 wiedergegeben ist. Jeder Andere würde diese beiden, in dem in Rede stehenden Atlas übrigens als solche durchaus nicht vereinzelte Figuren für ganz normalen Augengrund halten.

Interessant ist ein von B. als Congestion cérébrale bezeichneter

Fall, in dessen Augengrund eine in ihren Contouren sonst ziemlich gut wiedergegebene centrale physiologische Excavation als solche hingestellt wird, von welcher aber Verfasser es nöthig findet, zu betonen, dass man sie (die Exc.) nicht als einen mit der cerebralen Läsion in Rapport stehenden pathologischen Zustand zu betrachten habe. Aber er constatirt in diesem Falle ferner eine starke Chorioidealhyperämie — wodurch zu erkennen, das ist nicht zu entnehmen — und abnorme Röthung des Opticus und fügt hinzu, dass dies eine »lésion« ist, welche manche Oculisten als eine Varietät des physiologischen Zustandes betrachten, womit er offenbar die im Contrast zum weissen Centrum stärker erscheinende Röthung des nicht excavirten Randtheiles der Papille meint. Er hat Recht, nur sollte er nicht sagen, manche, sondern Alle Oculisten.

Fig. 20 zeigt eine »grauliche Infiltration der Papille«, über welcher die Venen »ausgedehnt, gewunden und von Pfröpfen erfüllt« erscheinen; für diese hält B. offenbar die dunkleren Biegungsstellen der Venen, welche letztere übrigens in der Abbildung genau so breit und so gefärbt, wie die Arterien sind. Es soll sich um einen Fall von »Embolie cérébrale probable« handeln.

Fig. 36 bezieht sich auf einen Fall von Eucéphalite chronique, Tubercule du cerveau, Névrite optique. Das 4jährige Kind wurde von seinem Leiden geheilt und behielt nur eine einseitige Blindheit und Schwäche der rechten Körperseite zurück. In der Abbildung findet man neben einem die Papille verdeckenden milchweissen Fleck nur eine obere und untere breite Vene und einige zarte Gefässreiserchen. Von Arterien sieht man nichts. Wo die hingekommen sind, wer weiss es. Durch retinitische Trübung können sie nicht verdeckt sein, weil eine solche doch die Venen ebenfalls betroffen hätte. Ausserdem zeigt die Figur eine Unzahl phantastisch wie metallisch schimmernder Punkte, derengleichen Ref. noch nie sah und die B. als »Atrophie chorioidienne, pointillée« bezeichnet.

Die hier angeführten Beispiele sind nicht mit Vorbedacht aus der übrigen Reihe herausgegriffen, sondern sind die ersten besten, die sich eben dem Blicke zufällig darboten. Deren Zahl könnte sehr bedeutend vermehrt werden.

Bezüglich der Erklärung des Zustandekommens der Neuritis und Neureoretinitis bei Meningitis, Encephalitis, Hirntumoren, Hirntuberculose und anderen materiellen extraoculären Erkrankungen nimmt B. eine mechanische, eine inflammatorische, eine durch Vermittelung des Nervus sympathicus auf reflectorischem Wege eintretende und eine von veränderter Diathese, d. i. von veränderter Zusammen-

setzung des Blutes abhänigige Einwirkungsart an. Bezüglich der Stauungspapille steht er sowohl auf dem 1860er v. Graefe'schen Standpunkte — die Sesemann'schen Untersuchungen scheinen auf ihn keinen Eindruck gemacht zu haben — als auch auf dem modernen Manz'-Schwalbe'schen; — de omnibus aliquid. — Im Uebrigen sei er der erste, selbst v. Graefe nicht ausgenommen — so behauptet er — welcher den Augenspiegel der Diagnostik der Hirn- und Rückenmarksleiden dienstbar machte. Ed. Jaeger scheint für B. gar nicht zu existiren. Nur an einer Stelle (Seite 37) wird Jaeger's erwähnt, u. z. um an dessen Atlas Kritik zu üben (!) und um ihm (Jaeger) diagnostische Irrthümer (!) vorzuwerfen. Von geradezu classischer Originalität sind manche laconische Ausspрüche B's, als deren einziges Beispiel nur folgender angeführt werden möge: »Die Neuro-Retinitis cerebralen Ursprunges heisst auch Perineuritis«. (Seite 27).

Auch über andere Krankheiten spricht Bouchut, er spricht von der Retinitis syphilitica, leukämica, albuminurica, alcoholica, saturnina, scrophulosa, sulfo-carbonica und noch manchen anderen Formen. Es existirt fast keine körperliche Störung, bei welcher er nicht »Névro-rétinite« gefunden hat.

Bei der Ataxie locomotrice — (Tabes dorsalis) behauptet B. gebe es ausnahmslos einen positiven Augenspiegelbefund u. z. im Beginne Hyperämie der Papille (Fig. 10), in den späteren Stadien Atrophie (Fig. 11). Bei Hydrocephalus sollen immer intraoculäre Läsionen bestehen; auch bei Gehirnerweichung fehlen sie fast nie. (Ref. hat eine grosse Anzahl von Hydrocephalen untersucht und sah nur ausnahmsweise einen positiven Spiegelbefund.)

Merkwürdig ist noch, dass bei den von B. gezeichneten Hyperämieen immer nur die Röthe der Papille zugegen ist, die Verbreiterung der Netzhautvenen sucht man vergebens.

Von der syphilitischen Retinitis sprechend, sagt B., »die Syphilis ..... lässt sich »zuweilen« im Auge nieder und gibt Veranlassung zu Iritis oder Retino-chorioiditis«, und weiter ....: »man weiss noch nicht, welcher Natur die Veränderungen dieser Membranen sind. weil man noch nie eine Autopsie von ihnen hatte und sie nur mit dem Augenspiegel studirte«.

Die allergrösste Mehrzahl der B.'schen Neuro-retinitiden betrifft Kinder, bei denen er die Diagnose »Meningitis tuberculosa« machte, und sich auch manchmal Aderhauttuberkel fanden.

B. gibt auch die Abbildung von miliaren Aneurysmen der retinalen Arterieen in einem Falle von allgemeiner Paralyse, sowie (im

Holzschnitt) von mit Neuritis behaftetem Augengrunde eines von der Drehkrankheit in Folge von Coenurus cerebralis befallenen Schafes, dann vom hyperämischen Augengrunde eines Hundes, welchem er experimentell eine Contusio cerebri mit meningealer Hämorrhagie beibrachte, ferner auch vom Augengrunde, wie er nach dem Tode aussehen soll und noch vieles Andere. Dieses letztere Bild ist besonders bemerkenswerth u. z. nicht nur an sich, sondern auch desswegen, weil es von der französischen Académie als ein für unzweideutig geltendes Zeichen des Todes mit dem Preise gekrönt wurde. Es stellt den Augengrund in milchweisser oder wie B. sagt, in perlgrauer gleichmässiger Farbe dar, deren Ursache eine Trübung der Netzhaut sein soll. Der Fundus ist fast gefässlos, die Papillencontouren nur mit Mühe wahrzunehmen, Arterien fehlen völlig, nur zwei grössere aber sehr verdünnte Venen und einige kleinere Gefässstücke sieht man. In ersteren ist die Blutsäule mehrfach unterbrochen. Der Grund der Unterbrechung soll eine Entwickelung von Gasen in den Venen sein. (Pneumatose des veines). Sehr merkwürdig erscheint dem Ref. die hier wiedergegebene Farbe des Augengrundes, welche nach unseren Erfahrungen auch nach dem Tode ein allerdings etwas schlechter wahrnehmbares, aber doch deutlich erkennbares vom Pigmentepithel herrührendes Braunroth bleibt. Ist die Netzhaut einmal so stark getrübt, dass sie das Tapet gänzlich verhüllen würde, was indess selbst viele Stunden nach dem Tode nicht der Fall ist, so sind auch die übrigen Medien in dem Masse alterirt, dass überhaupt eine Besichtigung mit dem Augenspiegel absolut unmöglich ist. Die Unterbrechung der Blutsäule, welche jeder mit experimentellen Sehnervendurchschneidungen Beschäftigte gelegentlich beobachten kann und welche bei jedem ganz oder nahezu absoluten Circulationshinderniss, bei Unwegsamkeit der Arterien, wie es bei Embolie der Centralarterie von Jaeger so klassisch schön geschildert wurde, sich einstellt, dürfte schwerlich durch jene vermeintliche Gasentwicklung bedingt sein und kann auch nicht jenen entscheidenden differenzirenden Werth, wenn es sich darum handelt, ob wirklicher oder Scheintod, beanspruchen, obgleich der Umstand der beiderseitigen totalen längere Zeit währenden Sistirung der Netzhautcirculation immerhin sehr beachtenswerth ist.

Den Irrthum, als ob die Farbe des Augengrundes vom Blutgehalte der Aderhaut und nicht, wie es de facto sich verhält, vom Pigmentepithel abhinge, theilt übrigens B. auch mit manchem deutschen Fachgenossen. Die technische Ausführung der Bilder ist, das muss zugegeben werden, eine bei Weitem bessere, als bei den

meisten französischen dieser Art und als bei den früheren von Herrn B., gegen welchen sie einen entschiedenen Fortschritt bedeuten. Immerhin aber sind sie noch sehr mangelhaft, viele Bilder sind arg übertrieben, fast alle sehr stark schematisirt, die Farbenwiedergabe ist eine sehr unvollkommene und bei der Detailzeichnung spielt die Phantasie eine bedeutende Rolle. Zu den merkwürdigsten dieser Art zählen die Figg. 22, 37, 44, 55 und noch manche Andere, welche keinen der von anderen Gesehenen, namentlich keinen den Augenärzten bekannten Spiegelbildern gleichen. Geradezu unbegreiflich ist aber die ganze letzte (14.) Tafel, Fig. 118—137. Dergleichen sah man wohl noch niemals. Zu den relativ besten in diesem Atlas gehören die Figg. 15, 47, 68, 78, 91 und noch einige Andere. In Fig. 78 schliesst sich an die Papille nach unten ein weisser dreieckiger Fleck an, offenbar markhaltige Nervenfasern, dessen Natur, wie B. sagt, nicht bekannt ist. Von einem Vergleiche dieser Bilder mit denen deutscher Autoren, namentlich mit den monumentalen Werken Ed. Jaeger's und Stellwag's kann natürlich keine Rede sein, aber die Collection als Ganzes steht auch weit hinter dem Liebreich'schen Atlas zurück, obwohl einzelne Bilder besser sind als manche in dem letzteren. Der Gesammtwerth des B.'schen Werkes ist aber nach alledem kein anderer, als ein rein casuistischer, insofern B. in diesem oder jenem Falle von Meningitis oder Encephalitis eine Neuroretinitis (wo dies nämlich wirklich und unzweifelhaft der Fall ist, z. B. Fig. 95 u. A.), in manchem Falle von Tabes Sehnervenatrophie fand u. dgl. mehr, Befunde, welche an sich nichts Neues sind. Fördern aber wird B. die Diagnostik der Cerebralkrankheiten mit Hilfe des Augenspiegels insolange nicht können, als er verschmähen wird sich gründliche Kenntnisse in der Ophthalmoskopie zu erwerben. Denn wenn er auch als Kinderarzt, wie er selbst zugibt, nicht als Ophthalmoskopiker gelten will, so ist doch die Erfüllung jener Bedingung, nämlich die völlige Vertrautheit mit allen Details der Lehre von der Ophthalmoskopie unerlässlich, wenn er auf diesem Gebiete Erspriessliches leisten will. Falls Herr B. dann wieder ophthalmoskopische Untersuchungen vornimmt, empfehlen wir ihm, dies im aufrechten Bilde bei schwacher Beleuchtung zu thun; von der Sehnerven- und Netzhauthyperämie wird er sich dann erst die richtige Anschauung verschaffen. — S. Klein.]

Bouchut's (61) »Cerebroscopie« für das Jahr 1875 ist der vorigjährigen vollständig analog. Auch die 4 unabänderlichen Gesetze werden mit gleichlautenden Worten der Welt wieder in Erinnerung gebracht (Conf. Jahresbericht 1875 pag. 329). Ausserdem

berichtet B. noch über einzelne Fälle: Bei einem achtjährigen Kinde sind die für Meningitis tuberculosa characteristischen Symptome nicht ausgesprochen, aber der Nachweis der Neuroretinitis und Aderhauttuberkel macht die zweifelhafte Diagnose zu einer vollständig präcisen (65). Bei 3 Kindern mit Wirbelcaries und Paraplegie zeigt der Spiegel zweimal eine schwache Neuroretinitis, das dritte Mal eine sehr ausgesprochene Neuritis mit unzähligen Tuberkeln der Aderhaut (63). In zwei Fällen von Wirbelcaries wird durch die Autopsie die Entstehung der Neuroretinitis erklärt. Es entwickelten sich nämlich Myelitis oder spinale Pachymeningitis, die von Encephalomeningitis, und Neuritis optica mit Hydrops der Sehnervenscheiden gefolgt war (62). —

Panas (66) publicirt 7 Beobachtungen von schweren Gehirnverletzungen zur Stütze der Annahme des Zusammenhanges zwischen Arachnoidal- und Intervaginalraum, sowie zur Bekräftigung der Erklärung der Stauungspapille durch Druck von Seite intervaginaler Flüssigkeit auf den Nervenstamm. In 5 Fällen handelt es sich um absolut schwere Formen von Gehirnquetschung, selbst Zermalmung der Gehirnsubstanz bei mehr oder weniger ausgedehnten Schädelbrüchen, in denen der Tod binnen 1 bis 3 Tagen erfolgte. Wie diese 5 Fälle den pathologisch anatomischen Befund post mortem liefern, so ergänzt ein sechster dadurch das Bild, dass das ophthalmoscopische Verhalten der Papille durch lange Zeit verfolgt werden konnte, während der siebente, in welchem die Symptome kaum skizzirt sich zeigten, noch zur Vervollständigung der Kenntnisse beiträgt.

Unter den 5 zur Autopsie gekommenen Fällen finden sich vier, bei denen ein beträchtlicher Blutverlust in die Arachnoidealhöhle von einer theils rein-blutigen, theils blutig-serösen Infiltration längs der ganzen Strecke des Intervaginalraumes bis in die Sclerotica hinein begleitet war und in deren ausgesprochenstem der Perpendiculärschnitt durch die Papille die Schwellung und seröse Infiltration derselben zeigte. Das Experimentum crucis wird durch den 5. Fall geliefert, in welchem nach Bruch der Schuppe des Schläfenbeins und Zerreissung der Arteria meningea media das mächtige Blutextravasat nicht in den Arachnoidealraum eingedrungen war. Ein grosser Blutpfropf sitzt zwischen Knochen und Dura mater; durch eine Knochenfissur dringt das Blut in die Orbita, die davon imbibirt wird, aber, wiewohl der Opticus vom Blute ganz umspült ward, gelangt dasselbe doch nicht in dessen Scheide, die von Blut

und Serum vollkommen frei bleibt, ebenso wie man in der Papille keine Spur von Schwellung findet.

Die 6. Beobachtung bezieht sich auf eine Gehirnerschütterung, die einer schweren Contusion sehr nahe steht: Sturz von der Höhe eines Waggons; reichliche Blutung aus dem rechten Ohre, nach der Versicherung des Chirurgen aus der Schädelhöhle stammend; durch 5 Tage soporöser Zustand, am 4. Tage Fieber; am 5. Tage findet P. ausgesprochene Stauungspapille; das Sehvermögen vollkommen erhalten. Nach einem Monat vollständige Heilung des Patienten; dabei ist bei ungeändertem Augenspiegelbilde S immer gut. Erst nach 8 oder 10 Monaten haben die Papillen wieder ihr normales Aussehen angenommen. (Merkwürdig ist, dass sich P. heutzutage noch über das Vorkommen guten Sehvermögens bei Stauungspapille wundert. Ref.)

Alle Beobachtungen zeigen auch, dass die Entstehung der Stauungspapille Zeit braucht, indem das Fortschreiten der Infiltration vom Arachnoidealraum bis zur Sclerotica nur langsam vor sich geht. Im 6. Falle ist die Stauungspapille am 5. Tage ausgesprochen, während in den obducirten Fällen trotz ihrer Schwere die ocularen Phänomene viel weniger ausgesprochen oder doch unvollendet sind, weil schon nach ein, zwei oder drei Tagen der Tod erfolgte.

Im 7. Falle endlich — dem einer leichten Gehirnerschütterung, die in 8 Tagen heilte — konnte man nur eine einfache Congestion der Papillen ohne Oedem mit leichter Ueberfüllung der Venen entdecken, Symptome, die mit den übrigen Erscheinungen der Commotion schwanden.

Eine Erwägung verdient noch der 5. Fall mit dem Risse der Art. meningea media. Wiewohl sich da kein Papillenödem zeigte, so fanden sich doch die Retinalvenen im Auge und die Vena ophthalmica hinter dem Auge turgescirend. Es lag auf ihnen der Druck in Folge der Einwirkung, welchen der Blutpfropf, der den Hirnlappen gegen die Medianlinie drängte, auf den Sinus cavernosus übte. Daraus ergibt sich folgender differential-diagnostischer Anhaltspunkt: Es gibt zwei Arten von Druckerscheinungen in der Schädelhöhle, Das eine Mal ist der Druck ausgeübt durch Ansammlung einer Flüssigkeit im Arachnoidealraum, und in diesem Falle kommt es zur Entstehung der Stauungspapille; das andere Mal handelt es sich um einen Druck, welcher direct von einer Geschwulst oder von einer zwischen Dura und Knochen angesammelten Flüssigkeit auf die Sinus venosi ausgeübt

wird, und unter diesen Umständen (sowie auch wenn die Vena ophthalmica im Grunde der Augenhöhle aus welcher Ursache immer comprimirt wird) kommt es nicht zum Papillenödem, sondern bloss zur Stauung in den Retinalvenen. —

Gowers (69) macht auf eine Form chronischer Neuritis aufmerksam, deren Hauptcharakteristicon eben in ihrer auserordentlichen Chronicität besteht und deren Zeichen die einer leichten Neuritis bei normalem Verhalten der Gefässe und intactem Sehvermögen, sind. Die Neuritis verschwand erst am Ende des zweiten Jahres. Die Symptome liessen nicht eine organische Hirnkrankheit erkennen. In zwei Fällen litten die Kranken an Convulsionen, ähnlich denen bei einfacher Epilepsie, und im 3. Falle, den G. sah, litt Pat. an Kopfschmerzen und Erbrechen, Symptome, welche durch mehrere Jahre ohne Modification herrschten. Man muss daher die Krankheit oder deren Symptome in die Gruppe der neuropathischen verweisen. Williams fügt bei, dass er bei einem Hirnkranken eine Neuritis beobachtet, die seit 18 Monaten keine Veränderung eingegangen. —

Ebenso sah Mathewson (77) in dem rechten Auge eines an leichten Hirnsymptomen leidenden 32jährigen Mannes, Namens Powell, eine Stauungspapille (am linken Auge war Cataracta), die durch 3½ Jahre in ihrem Aussehen sich nicht änderte, so wie auch das Sehvermögen (= $\frac{20}{40}$) constant blieb. An dem Gehirntumor (eine Cyste in der mittleren Schädelgrube) wurde Powell unter den Opfern des Theaterbrandes zu Brooklyn sogar erkannt. —

Holmes (70): Drei Fälle von Neuro-Retinitis mit Symptomen eines intracraniellen Aneurysma.

1) Ein 32jähriger Mann erkrankt zuerst an einem Brausen im Kopfe, wird dann am linken Ohre vollständig, am rechten in geringerem Grade taub und allmählich auch blind, zuerst rechts, dann links. Das an der rechten Schläfe angelegte Ohr hört deutlich ein sehr lautes aneurysmatisches Blasen, das durch Druck auf die rechte Carotis beseitigt wird. Intensive Röthe des Augengrundes, Contouren der Papille undeutlich. Annahme, dass eine intracranielle Geschwulst die Neuroretinitis, ferner durch Druck auf den linken Acusticus und auf irgend eine Hirnarterie die Taubheit und das aneurysmatische Blasen veranlasse. Jodkalium, Inunctionscur. Schliesslich: Das Rauschen im Kopfe konnte nicht mehr objectiv gehört werden, sondern wurde nur subjectiv wahrgenommen. Retina blieb roth, Venen breit und geschlängelt, Arterien klein, Sehnerven grauweiss, Contouren verschwommen. Endlich Tod unter Hirnerscheinungen. Keine Autopsie.

2) Ein 6½ Jahre alter Knabe leidet an intercurrenten sehr heftigen Hirnerscheinungen. Amaurose, eigenthümliches aneurysmatisches Blasen im Kopfe, am deutlichsten über der rechten Schläfe zu hören. Pat. kann mit wunder-

barer Genaugkeit Höhe und Ton des Geräusches nachahmen. Pupillen mässig erweitert, können willkürlich verengert werden. Neuroretinitis mit sehr markirter Injection der Netzhautgefässe. Annahme: Exsudat, auf eine Hirnarterie drückend. Das aneurysmatische Geräusch hörte 14 Tage später auf. $3^1/_2$ Jahre später Allgemeinbefinden gut, rechts Atrophie des Sehnerven, links Netzhautablösung und Cataracta.

3) Junger Mann von 31 Jahren. Schwere im Kopfe, Taubheit am linken Ohre, intracranielles Geräusch gleichzeitig mit dem Pulse. Später Abnahme des Sehvermögens links, dann rechts; hierauf geht der Geruchssinn gänzlich, der Geschmackssinn theilweise verloren. Annahme: intracranieller Tumor. Dass das intracranielle Geräusch ein überall am Kopfe objectiv wahrnehmbares aneurysmatisches Geräusch sei, wird erst später entdeckt. Unterbindung der Carotis communis sinistra durch Dr. Wright. Das Blasen wird durch die glücklich ablaufende Operation kaum gemindert. Eine Zeit lang hatte Pat. einen eigenthümlichen, über alle Beschreibung widerlichen Geruch. Druck auf die rechte Carotis liess das Geräusch verschwinden, verstärkte aber den Geruch. 2 Jahre nach der Carotisunterbindung Tod. Fibrosarcom der Glandula pituitaria von Hühnereigrösse, das durch Druck auf die Carotis ein bedeutendes Aneurysma erzeugt hatte. —

Von 6 Fällen von Stauungspapille und Neuritis optici bei schwerer Hirnerkrankung kindlicher und jugendlicher Individuen, deren Hirschberg (73) gedenkt, könnte der folgende Erwähnung finden.

Ein 19jähriges Mädchen sieht seit einem Jahre schlechter, seit 6 Wochen kann es nicht mehr allein gehen. Kopfschmerzen und Erbrechen. Beiderseits Sehvermögen aufgehoben. Papille geschwellt, trübe, weisslich, ihre Grenze verwischt, exquisite Sternfigur im Centrum. Nach Heurteloups und Sublimat ist 3 Monate später S beiderseits $\frac{15}{200}$. Die Sternfigur an der Macula bis auf wenige kaum sichtbare Punkte geschwunden. —

Hutchinson (74) führt mehrere Fälle von Neuritis optica casuistisch vor.

1) Beiderseitige Neuritis bei einem Kinde mit Hirnsymptomen. Heilung mit Atrophie der Sehnerven und grossem Defect des Sehvermögens. Aehnliche Erkrankung bei dem Bruder, da aber tödtlich endend.
2) Doppelte Neuritis, endend in Partialatrophie, aber mit grosser Verbesserung des Sehvermögens. Wiederholte Anfälle von Hemiplegie vorausgehend. Ursache: Sonnenstich? Syphilis?
3) Neuritis links, einige Tage nach einem leichten Anfalle rechtsseitiger Hemiplegie. Nachfolgende Verbesserung des Sehens.
4) Neuritis rechts mit heftigem Schmerz in der rechten Gesichtshälfte. Atrophie des Sehnerven mit Verbesserung des Sehvermögens.
5) Neuroretinitis haemorrhagica in dem linken Auge einer leber-

leidenden Frau. 3 Jahre später Sehnerv nicht atrophisch, es wird jedoch kaum Jäger 20 gelesen.

6) Bei einem 16jährigen Mädchen Neuroretinitis haemorrhagica und Amaurosis (Handbewegung) am linken Auge. Abgelaufene Neuritis im rechten Auge, das kaum Nr. 6 Jäger liest. Keine Allgemeinerkrankung. Wiederherstellung links: Jäger Nr. 1 mit Schwierigkeit. Gesichtsfeld mangelhaft. Sehnerv blass.

7) Neuroretinitis mit grossen Veränderungen am gelben Fleck im linken Auge ohne eruirbare Ursache.

8) Symmetrische Neuroretinitis, dem Bilde der Ret. albuminurica ähnelnd, nach wiederholtem Kopfschmerz bei einem 12jährigen Mädchen. —

Förster (1. pag. 194) ist der Ansicht, dass die Stauungspapillen, deren Ursache in Syphilis liegt, in einer Reihe von Fällen nicht Symptome eines intracraniellen Leidens sind, dass auch eine gummöse Erkrankung des Sehnerven selbst nicht angenommen werden dürfe, dass vielmehr gummöse Wucherungen zwischen den Sehnervenscheiden zu vermuthen wären. Weitaus die meisten Fälle von Neuritis optica syph. zeigen nämlich keine Gehirnsymptome. Dass ganz exquisite Stauungspapillen binnen wenigen Wochen sich fast bis zur Norm zurückbilden und auch S fast normal wird, kommt nur bei syphilitischer Neuritis vor, die auch, wenn rechtzeitig eine dreiste Mercurialcur eingeleitet wird, in vielen Fällen eine günstige Prognose gestattet. In einem derselben war links S $\frac{20}{30}$, rechts bei enormer Papillenschwellung S $< \frac{1}{20}$. Nach Mercur und Jodkalium S schliesslich links $\frac{10}{10}$, rechts $\frac{10}{12}$. Linke Papille normal, rechte blasser, ein wenig eingesunken. —

Hughlings Jackson (76) beschreibt einen Fall von ausgedehntem Hirntumor (Gliom im hinteren Abschnitte des rechten Schläfenlappens und im rechten Hippocampus major) ohne Neuritis. Er ist der Ansicht, dass Patientin früher starb, ehe die Neuritis zur Entwickelung kam.

Derselbe Autor (75) schliesst an diesen Fall einen zweiten, in welchem beiderseitige Neuritis optica mit den klinischen Erscheinungen eines Hirntumors da war, die Diagnose aber durch die Autopsie nicht bestätigt wurde. Der Fall betrifft sine 34jährige Frau. Kopfschmerzen beinahe durchs ganze Leben. Anfall von Schwindel mit Bewusstlosigkeit. Intensiver Kopfschmerz, Erbrechen und doppelte Neuritis. Keine paralytischen Symptome. Tod in Asphyxie. Kein Hirntumor, überhaupt keine »grobe« Hirnerkrankung, bloss starke Hirncongestion neueren Datums. —

Nettleship (78) fand bei der Untersuchung eines wegen Staphyloms nach Ophthalmia neonatorum enucleirten Auges eines dreimonatlichen Kindes den Sehnerven beträchtlich geschwellt und schon dem unbewaffneten Auge als kleiner Hügel sich präsentirend. N. glaubt, dass die Sehstörung, durch Blennorrhoea neonatorum hervorgebracht, nicht bloss von den Veränderungen der Hornhaut, sondern auch von begleitender Neuritis abhängig sein kann. —

Walzberg (79a) beschreibt einen Fall von Morbus Basedowii und Sarcom der Schädelbasis mit Neuritis optica. Der 20jährige Patient zeigt Exophthalmus, der jedoch bei ihm wie bei seinen sämmtlichen Geschwistern schon von Kindheit an besteht, den Isthmus der Schilddrüse deutlich durchfühlbar und bei Gehirnsymptomen (Schmerzen im Nacken und Hinterhaupt, Schwinden des Gedächtnisses) einen Puls zwischen 90 und 100. (Ist das Morbus Basedowii? Von den bekannten Innervationsstörungen der Lidmuskulatur kein Wort. Ref.) Der Spiegel zeigt beiderseits Stauungspapille; Herabsetzung des Sehvermögens, besonders rechts; Einengung des Gesichtsfeldes, besonders links; Farbenstörung links. Leichte Schwerhörigkeit. Diagnose: Tumor, wahrscheinlich an der Basis cranii, und zwar wahrscheinlich Sarcom. Patient, der sich im Ganzen wohl befindet, stirbt binnen einer Stunde. Ausgedehnte Geschwulstbildung (kleinzelliges Spindelzellensarcom der Dura) an der Basis cranii rechterseits. An drei Stellen hat der Tumor die Schädelbasis durchbohrt, so dass er im Pharynxgewölbe, dann in der Gegend des Foramen ovale und des Foramen lacerum anterius zu Tage tritt. Prominenz der Papillen um 1 bis 1½ Mm. Anpullenförmige Erweiterung der Sehnervenscheide am Bulbus. In den geschwellten Papillen Erweiterung und strotzende Füllung der Capillaren, zahlreiche meist Pigment führende Körnchenzellen, grössere Reihen freier Fetttröpfchen zwischen den Nervenfasern, Bindegewebe aufgelockert und gequollen, die Fasern der Lamina cribrosa nach dem Bulbusinnern hin convex geschwungen. Der Symptomencomplex des Morbus Basedowii steht mit dem Tumor in keiner Verbindung. Die Section ergab nämlich, dass die Aorta und Pulmonalis in ihrem Lumen bedeutend hinter dem Durchschnittswerthe dieser Gefässe beim Erwachsenen zurückblieben, sowie dass in Folge dessen beide Ventrikel dilatirt waren. Aus diesen Abnormitäten des Herzens ist die beschleunigte Herzaction zu erklären, ebenso wie kein Grund vorliegt, an der Angabe des Patienten in Betreff der Dauer des Exophthalmus zu zweifeln. —

Förster (1. pag. 143) schliesst aus den Angaben der Autoren, dass es in Betreff der Retinalveränderungen bei Epileptikern folgendes Bewenden haben dürfte: Bei der symptomatischen Epilepsie ist der Spiegelbefund abhängig von dem im Schädelraume vorhandenen Grundleiden; bei der idiopathischen tritt während des Anfalls eine Verengerung der Retinalarterien ein. Unter dem Einfluss der serösen Stauung, die beim epileptischen Anfalle sich stets entwickelt, bildet sich bei Epileptikern eine Erweiterung der Netzhautvenen, venöse Netzhauthyperämie heraus. —

[Hogg (83) untersuchte 3 Fälle von Augenaffectionen nach Eisenbahnunfällen.

1) Eine Person von 60 Jahren bekam einen Stoss auf die Stirne und wurde stark erschüttert. Bis dahin war sie gesund. Verf. sah die Kranke ein Jahr später, inzwischen war sie so blind geworden, dass sie sich führen liess. Er fand das linke Auge cataractös und im rechten Chorio-Retinitis mit pigmentirten Opacitäten im Glaskörper.

2) Ein 38jähriger Mann wurde auf den Rücken geworfen. Später bekam er hysterische Symptome mit Photophobie, Asthenopie, Hyperämie der Netzhaut. Verf. hielt den Fall für »Hysteria or Anaemia of the spine«.

3) Ein 34jähriger Herr bekam nebst rechtsseitiger Hemiplegie und Anästhesie, Photophobie, so dass das Ophthalmoskopiren unmöglich war. Als sich dasselbe zehn Tage später durchführen liess, wurde die Papille entzündet gefunden mit mehreren kleinen Blutungen in ihrer Nähe. Im linken Auge war der Glaskörper so trübe (Entzündung des Glaskörpers nach Verf.), dass die Details des Fundus nicht untersucht werden konnten. Zehn Monate später waren die Augen fast ganz gesund, nur etwas Lichtscheu blieb übrig. —

Swanzy.]

Abadie (82) citirt eine Beobachtung von Atrophie der Sehnerven beim Pott'schen Uebel. Er nimmt an, dass die Erkrankung der Hals-, Rücken-, Wirbelsäule zu einer spinalen Meningitis führte, welche von Seite der Sehnerven »wiederhallte« (a retenti du côté des nerfs optiques); dass diese Meningitis heilte, während das Sehnervenleiden fortschritt. Die Complication von Seite der Augen würde besonders vom Orte der Knochenerkrankung und der begleitenden Medulla-Erkrankung abhängen. —

Förster (1. pag. 131) erinnert sich einer Anzahl von Fällen, in denen nach völliger Ausbildung der Atrophie des Opticus noch Jahre vergingen, bevor das Bild der Tabes dorsalis deutlich hervortrat. (So legte ein durch Sehnervenatrophie gänzlich erblindeter Kaufmann 3 Jahre lang täglich mehrmals den circa 10 Minuten weiten Weg zu seinem Comptoir zurück. Eines Tages bemerkte er beim Bücken Unsicherheit in den Beinen. F. fand partielle Hautanästhesie an beiden Oberschenkeln. 2 Jahre darauf ging der Kranke an Tabes zu Grunde.) Bei der tabetischen Atrophie bleibt das centrale Sehen am längsten erhalten. Atrophieen, die mit centralem Defect oder centralem negativem Scotom beginnen, deuten daher nicht auf Tabes. Der Process sitzt bei Tabes anfänglich im Stamme des Nervus opticus und nicht im Tractus opticus, weil sonst Defecte identischer Stellen zu erwarten wären, die hier stets fehlen. Das Zusammenfallen von Sehnervenatrophie und grauer Degeneration der hinteren Rückenmarksstränge ist so aufzufassen, dass dieselben histologischen Veränderungen sich gleich-

zeitig oder successive an verschiedenen, hierzu besonders disponirten Stellen des Nervensystems entwickeln. —

Ueber den Zusammenhang von Störungen in der Sexualsphäre mit Neuroretinitis, Atrophie des Sehnerven oder amaurotischen Zuständen, sagt Förster (1. pag. 99), wissen wir kaum mehr, als dass ein solcher besteht. Neue Anhaltspunkte in Betreff der Neuroretinitis geben einige von F. und Freund genauer untersuchte Fälle. In diesen war meist nur Ein Auge erkrankt; S mässig herabgesetzt; Papillengrenzen stark verwischt oder ganz verschwunden; Papille dabei bloss geröthet oder mässig geschwollen. Das Bild wahrer Stauungspapille zeigte sich nicht. Der Uterus der betreffenden Frauen befand sich stets im Zustande vorzeitiger Atrophie, Folge von chronischer Metritis. Dabei wird die Menstruation sparsam; zur Zeit derselben Klage über Verschlechterung des Sehvermögens, die jedoch objectiv nicht zu constatiren. Durch Wochen oder Monate bleibt der Zustand der Augen unverändert. Der Ausgang ist bezüglich der Papille Normalisirung oder partielle Atrophie.

Von allen Sehnervenatrophieen, die beim weiblichen Geschlecht beobachtet werden, fällt eine grosse Anzahl auf Frauen, die stets steril waren oder vorzeitig steril wurden. Zu Grunde liegt wieder eine Atrophie des Uterus, die zu unzureichender Menstruation. in Folge dessen zu Fluxionen nach Retina und Sehnerv, dem Ausgangspunkte für die Sehnervenatrophie, führt. —

[Engesser (83a) erzählt einen Fall, wo bei einer 32 Jahre alten Frau unter dem Gefühl von Ameisenkriechen in den Fingern und Zehen sich eine gewisse Ungeschicklichkeit in den Händen und gleichzeitig eine leichte Ermüdung in den Beinen einstellte. Die Parästhesieen steigerten sich zu heftig brennendem Schmerz, der sich allmählich über den ganzen Körper verbreitete. Die Ermüdbarkeit der Extremitäten wuchs zu motorischer Parese, die selbst auf den Rücken übergriff. Dann Amblyopie eines Auges und leichte Parese des rechten Facialis. Vorübergehend Blasenlähmung. Keine Sprachstörungen und kein Zittern. Störungen der Sensiblilität bis zur vollkommenen Anästhesie in den letzten Monaten vor dem Tode. Schwinden des Muskelgefühls. Tod nach 4jähriger Krankheit. Die Obduction ergab im ganzen Rückenmark, in der Medulla oblongata. im Pons, in den Pedunculi cerebelli und in dem Tractus opticus bis zum Chiasma sclerosirte Herde. Die Gross- und Kleinhirnhemisphären waren fast ganz frei geblieben. —

Virchow-Hirsch's Jahresbericht.]

Brailey (84) berichtet über einen Sectionsbefund von Sehnervenatrophie nach Bleivergiftung. Die äussere Scheide des Opticus sehr dick, das fibröse Gewebe im Nerven sehr reichlich, die Nervenfasern erdrückend. Im Gehirn 5 Gran Blei. —

Hutchinson (85): Schlag auf's Auge, Blutungen am gelben Fleck, nachfolgend Atrophie des Sehnerven, deren Ursache nicht klar ist, die aber wahrscheinlich durch Zerreissung des Sehnerven hinter der Eintrittsstelle der Centralgefässe herbeigeführt worden sein dürfte. —

Treitel (86) beschreibt zwei Befunde von Atrophie der Sehnerven.

In dem einen Falle findet sich linkerseits eine anscheinend vom Knochen ausgehende Geschwulst, welche die Stirn-, Wangen- und Schläfengegend einnimmt. Links Exophthalmus mässigen Grades, Hornhautgeschwür (auf neuroparalytischer Basis). Absolute Amaurose. Spiegel zeigt weisse Sehnerven-Atrophie. Rechts Papille etwas matt, ihr Rand leicht verwischt, temporale Hälfte blass, Venen mässig gedehnt und geschlängelt, Arterien ziemlich eng. S $\frac{20}{30 \text{ bis } 20}$, Gesichtsfeld und Farbensinn normal.

Die Section ergab, dass durch jenen Theil der Knochengeschwulst, welcher in das Cavum cranii eindrang, das ganze Gehirn um die sagittale Axe nach rechts rotirt war. Dadurch hatten die linksseitigen Hirnnerven eine bedeutende Dehnung und Zerrung erfahren, besonders zeigte sich der linke Opticus, verglichen mit dem rechten, verlängert, dünner und von etwas gelblicher Farbe. Im Foramen opticum ist der Nerv am dünnsten, hat 2½ Mm. im horizontalen, ¾ Mm. (ohne innere Scheide) im vertikalen Durchmesser; er erreicht im intracraniellen Verlauf bald die normale Stärke (Widerspruch, Ref.) und nimmt auch gegen den Bulbus hin an Dicke zu. An der genannten dünnsten Stelle fehlen die Nervenbündel gänzlich, so dass der Sehnerv daselbst nur aus dem dichtgedrängten Balkenwerke und den von ihm umhüllten Gefässen besteht. Innere Scheide und Intervaginalraum normal. In der Nähe des Auges zeigt sich eine erhebliche graue Degeneration.

Die complete Umwandlung der Nerven in einen Bindegewebsstrang am Orte des Sehlochs ist sicher auf einen Druck in der verengten Fissura orbitalis superior zurückzuführen, in welche der Opticus nach Usurirung der lateralen Wand des Foramen opticum gedrängt worden war. Diese Form der Atrophie scheint nur durch Compression zu Stande zu kommen.

Neben der genannten Form von Sehnerven-Atrophie, welche mit der grauen Degeneration und der weissen Atrophie (Zugrundegehen eines Theiles der Nervenbündel bei Erhaltung des Markes in den übrig gebliebenen) die dritte im Bunde bildet, möchte T. noch eine vierte Art beschreiben. Er fand nämlich einmal die Anordnung der Nerven in Bündeln vollkommen unverändert. Letztere boten ein mässig feinmaschiges Reticulum feiner Fäserchen dar, welches ganz hell erschien, so dass die Bündel aussahen, als wenn die Nervenfasern aus ihnen ausgepinselt

worden wären. Diese Veränderung betraf einen nach unten gelegenen Sector des Sehnervenquerschnittes, der schon dem freien Auge durch eine graue Verfärbung auffiel. Der Uebergang zu den normalen Theilen des Sehnerven erfolgte derart, dass in den benachbarten Bündeln allmählich an Grösse zunehmende Gruppen von markhaltigen Nervenfasern auftraten. In dem betreffenden Auge fanden sich entzündliche Veränderungen der Papille und Netzhaut, welche mit denen, wie sie bei Morbus Brightii vorkommen, grosse Aehnlichkeit hatten. —

Die Simulanten scheinen den Augenärzten entschieden überlegen zu sein, denn sonst wäre nicht zu verstehen, warum einerseits noch immer neue Methoden zur Entdeckung der Simulation erfunden werden und wie so andererseits die Simulanten ruhig fortfahren zu simuliren. Schmidt-Rimpler (90) empfiehlt, dass man in das Stereoscop zwei Vorlegeblätter lege, auf deren jedes man mehrere Reihen von Figuren setzt, die sich absolut nicht decken. Der Einäugige sieht nur die Figuren Eines Vorlegeblattes, andererseits entsteht für Binocularsehende im Stereoscop ein solches Durcheinander, dass wohl kein Simulant das Richtige herausfindet. (Sollte dem Simulanten, indem er in's Stereoskop sieht, nicht die Möglichkeit geboten sein, für Momente ein Auge zu schliessen und sich so zu orientiren? Ref.)

Sch.-R. kommt auch noch auf die schon früher von ihm hervorgehobene Thatsache zurück, dass Blinde ihre eigenen, in beliebiger Richtung vorgehaltenen Finger mit fast vollkommener Genauigkeit fixiren; er fügt bei, dass es dabei gut sei, wenn man den Finger fest und drückend anfasst und gleichzeitig mit lauter und eindringlicher Stimme auffordert, das Auge darauf zu richten. Der Simulant macht keinen Einrichtungsversuch, wendet selbst sein Auge absichtlich weg. —

Galezowski (91) macht auf folgendes Zeichen einseitiger Amaurose aufmerksam. Die Pupille eines amaurotischen Auges erweitert sich, wenn man dasselbe, während das gesunde Auge vollständig verdeckt wird, dem Sonnen- oder Tageslichte aussetzt. G. hat auf diese Weise bei 7 Individuen, welche durch eine directe Verletzung der Sehnerven oder durch Schädelbruch das Sehvermögen verloren hatten, ohne dass zur Zeit der Untersuchung die geringste Veränderung des Augengrundes wahrnehmbar war, die Richtigkeit der Angabe über einseitige Amaurose nachweisen können. Wenn das Licht das gesunde Auge trifft, verengern sich beide Pupillen; wird hierauf das sehende Auge verdeckt, so entfällt auf dem blinden Auge jeder Reflex von Seite der Netzhaut auf den Oculomotorius und der den

Dilatator versorgende Sympathicus erhält die Oberhand, die Pupille erweitert sich. [Das geschieht bekanntlich jedes Mal, sobald man ein Auge verdeckt, auch wenn das andere normale S hat, da die Weite der Pupillen von der Summe des in beide Augen einfallenden Lichtes abhängig ist. Trotzdem hat die Angabe G.'s insofern einen Werth, als zum Unterschiede von der bei sehenden Augen rasch auftretenden constant bleibenden Erweiterung, bei amaurotischem Auge »langsame, aber progressive Erweiterung der Pupille bis zu einem Durchmesser von 4½ bis 5 Mm.« zu beobachten ist. (Bei dieser Gelegenheit will ich darauf aufmerksam machen, dass ich einmal bei Glaucoma simplex mit stark herabgesetztem Sehvermögen die Beobachtung machte, dass die Pupille, sowie man den Lichtkegel einer Lampenflamme bei seitlicher Beleuchtung auf dieselbe warf, sich jedesmal deutlich erweiterte, um bei Entfernung der Convexlinse sich sofort wieder zu verengern — eine sonderbare, mir unerklärliche Thatsache). Dass man beständig auf Mittel sinnt, die Simulation der Amaurose eines Auges zu entdecken, scheint mir unverständlich, da ja in der That durch das Spiel der Pupillen Amaurose eines Auges sofort entdeckt werden kann, vorausgesetzt, dass dieses Spiel wenigstens an dem zugestandener Massen sehenden Auge erhalten ist. Es nützt dem Simulanten gar nichts, wenn er das angeblich blinde Auge atropinisirt hat. Ist das Auge A blind und verdecke ich es vollständig, so bleibt die Pupille B unverändert, weil die Summe des einfallenden Lichtes sich nicht ändert. Dass in B keine Motilitätsstörung da ist, erkennt man daraus, dass während A verdeckt bleibt, man B abwechselnd deckt und frei lässt, und dabei das freie Spiel der Pupille constatirt. Sobald aber die B-Pupille sich erweitert, wenn A verdeckt wird, so ist erwiesen, dass A nicht amaurotisch ist, weil dadurch bewiesen wird, dass die Summe des von beiden Augen empfundenen Lichtes sich nunmehr verringert hat. Wie sich das Spiel der Pupille B bei Verdeckung der Pupille A in jenen Fällen verhält, in welchen Amaurose mit erhaltener Pupillarreaction besteht, ist mir aus eigener Erfahrung unbekannt. Ref.] —

[Die Arbeiten von Raehlmann, Stilling, Riccò, Favre, Féris, Bertier, Sartisson, Sous, welche Anomalieen des Farbensinnes betreffen, sind zum grössten Theile bereits im physiologischen Referate angeführt und besprochen worden (s. oben pag. 123, p. 127—129.) Hier sind noch einige Notizen hinzuzufügen:

Favre fand nach Schmidt-Rimpler's Referat unter 1050 Recruten 98 mit Daltonismus; Bertier theilt einige Fälle von Farbensinnsstörung durch Verletzung des Auges mit.

Horner gibt in seinen Mittheilungen aus der ophthalmologischen Klinik, welche im amtlichen Bericht über die Verwaltung des Medicinalwesens des Cantons Zürich vom Jahre 1876 abgedruckt sind, eine interessante Notiz über Erblichkeit des Daltonismus. Es ist bekannt, dass Farbensinnsstörungen häufig erblich sind und ferner, dass sie viel häufiger bei Männern vorkommen als bei Frauen. Horner fand nun, als er in zwei Familien das Vorkommen durch mehrere Generationen hindurch zu prüfen Gelegenheit hatte, dass die weiblichen Glieder von der Farbenblindheit frei blieben, bei ihren Söhnen aber wieder Farbenblindheit vorkam. So vererbte sich der Fehler vom Grossvater, resp. Urgrossvater auf den Enkel, resp. Urenkel, während die dazwischen befindliche Mutter (und Grossmutter) von dem Fehler frei war. Horner gibt die Stammbäume der Familien mit Rücksicht auf das Vorkommen der Farbenblindheit an. Ein ähnliches Verhältniss ist in Bluterfamilien gefunden worden. — Nagel.]

Die Angaben der Autoren über die Reihenfolge, in welcher die Farbenwahrnehmung bei progressiver Sehnervenatrophie verschwindet, sind nach Sous (s. pg. 123 No. 19) desshalb verschieden, weil die Dyschromatopsie keinem bestimmten Gesetze folgt, ja bei demselben Kranken variirt. M. S., 32 J. alt, an Sehnervenatrophie leidend, hat S $\frac{4}{20}$; Gesichtsfeld eingeengt; er hält gelb für weiss, blau für mehr oder weniger dunkelgrau, erkennt roth und grün. 2½ Jahre später: Rechts Lichtempfindung: links S c. $\frac{1}{30}$, Gesichtsfeld stärker eingeengt Pat. hält grün und violett für gelb, blau und roth für »violacé«; erkennt gelb. Einige Monate später vollkommene Erblindung.

Im Beginne der Krankheit war also die Gelbempfindung verloren gegangen; kurz vor der Erblindung war sie wieder hergestellt. Hätte S. den Kranken in diesem letzteren Stadium zuerst gesehen, so hätte er geneigt sein müssen zu glauben, dass die Gelbperception sich stets erhalten und dass diese Empfindung dem die Netzhautfunctionen zerstörenden Gange der Krankheit Stand gehalten hätte. —

Aus Förster's (1. pag. 113 u. ff.) Lehre von der Hemiopie, die auf der Partialdurchkreuzung der Opticusfasern basirt, wäre Folgendes hervorzuheben:

Die Semidecussation der Sehnerven verstösst gewissermassen nicht gegen das physiologische Gesetz, nach welchem sich alle Nerven kreuzen, denn, wenn man sich die Fortsetzung der Medianebene des Körpers durch den binoculären Fixationspunkt gelegt denkt, so wird

bei semidecussatorischer Anordnung Alles, was nach rechts vom Fixationspunkt liegt vermittelst des linken Tractus opticus (und vice versa) gesehen. Nasale Hemiopie (welche nach Förster, der die temperale Hemiopie als mediale bezeichnet, laterale Hemiopie genannt werden müsste, Rf.) kommt nicht vor. Daher ist nicht anzunehmen, dass die Opticusfasern für die beiden medialen Hälften irgendwo zusammengepaart verlaufen.

Die Processe bei medialer Hemiopie erweisen sich nicht stets als fortdauernd progressiv. Bei einer Kranken, die 10 Jahre in Beobachtung steht, entwickelte sich unter sehr quälenden Kopfschmerzen, Erbrechen, Schlaflosigkeit in wenigen Wochen mediale Hemiopie. Die Gehirnsymptome verloren sich unter einer Schmiercur. Die inneren Hälften der Gesichtsfelder sind unverändert geblieben, die Papillen haben ein atrophisches Aussehen. Anzunehmen ist ein meningitischer Process am Chiasma.

In Betreff der Häufigkeit der homonymen Hemiopie gegenüber der medialen führt F. an, dass unter 30 Fällen eigener Beobachtung 23 auf homonyme, 7 auf mediale Hemiopie kommen. In den defecten Hälften ist keine Spur von Lichtempfindung, oder es finden sich ausnahmsweise stets correspondirende stumpf functionirende Partieen in beiden Gesichtsfeldern. Nur ein einziges Mal sah F. die Function in den gelähmten Sehfeldhälften wiederkehren. Es war dies bei einem jungen Manne, der $1^3/_4$ Jahr zuvor an Iritis specifica behandelt worden war und plötzlich von homonymer Hemiopie mit unbedeutenden anderen Hirnsymptomen befallen wurde. Nach einer energischen Mercurialcur vergrösserten sich die Gesichtsfelder bis zur Norm, doch blieb eine Beschränkung der Grenzen für Roth zurück. Wann bei (rechtsseitigen) Defecten auch Aphasie da ist, so kann die Aphasie schwinden, die Hemiopie bleibt.

Dass die Semidecussation der Opticusfasern im Chiasma kürzlich in Frage gestellt werden konnte, ist nur dadurch möglich, dass noch genügende Sectionsberichte bei homonymer Hemiopie fehlen. Einen neuen Beitrag liefert der nachfolgende intracranielle Befund eines Hemiopisch-Aphasischen.

Der Kranke zeigte neben der Unfähigkeit, die zur Production des richtig gedachten Wortes nothwendigen Sprachbewegungen spontan aufzufinden, Gesichtsfelddefekte nach rechts, in der Art, dass die Grenze zwischen den functionirenden und gelähmten Partieen des Gesichtsfeldes zwar senkrecht (das letztere ist aus den beigefügten Zeichnungen, namentlich für das linke Auge, nicht zu ersehen, Ref.), aber nicht durch den Fixationspunkt, sondern 3 bis 5° nach rechts von demselben vorbeigeht, wobei an die erhaltene Partie zunächst ein nicht ganz blinder 5 bis 10° breiter Streifen des Gesichtsfeldes (also ein

solcher mit bloss abgestumpfter Empfindung) sich anschliesst. Das Gesichtsfeld des linken Auges zeigte auch eine geringe periphere Einengung von links her. Im Laufe des nächsten Jahres wurde ein Wechsel in der Grösse des functionirenden Gesichtsfeldes constatirt. Die stumpfe Zone nach rechts variirte ebenso, wie die periphere Einengung an der linken Seite des linken Gesichtsfeldes, die später auch am rechten Auge hervortrat. Das Verhalten der Grenzlinie zum Fixationspunkte blieb jedoch ziemlich gleich. Nie erreichten die Defekte denselben. 20 Monate nach dem Auftreten der Hemiopie und Aphasie starb der Kranke. Der Sectionsbefund ergab: »Das Chiasma zeigte in keinem seiner Winkel eine Spur von Veränderung. Beide Tractus vollkommen gleich und normal aussehend. Ein Embolus in der linken Arteria fossae Sylvii. Zahlreiche Degenerationsherde in der linken Grosshirnhemisphäre.«

Der Fall beweist unwiderleglich, dass homonyme Hemiopie hervorgebracht werden kann durch Herde in einer Hemisphäre bei völlig intacten Chiasmawinkeln und ohne dass ein Tractus opticus Sitz der Herderkrankung wäre. Man wird bei homonymer Hemiopie künftig wahrscheinlich zu unterscheiden haben: 1) Fälle, in denen ein Tractus opticus betroffen ist; 2) Fälle, in denen die Fortsetzung eines Tractus in der entsprechenden Hemisphäre unterbrochen ist. Der Herd dürfte dann entweder im hinteren Drittel des Thalamus opticus, oder im weissen Marklager, soweit es an dieses Drittel angrenzt und weiter rückwärts, nach aussen vom Hinterhorn sitzen; 3) Fälle, in denen ein Hirnrindenbezirk, der Endpunkt jenes Marklagers, zerstört ist; Ort nicht genauer zu bestimmen, doch hinter dem Sulcus Rolandi im hinteren Theile des Gehirns. Es ist allerdings denkbar, dass bei einer Herderkrankung in der einen Hemisphäre und Lähmungserscheinungen an der entgegengesetzten Körperhälfte nur das dieser angehörige Auge (bei Integrität des zweiten) erblindet sein könne, aber die F. bekannt gewordenen Fälle lassen eine andere Deutung zu. Wenn einem Kranken z. B. die beiden rechten Hälften der Gesichtsfelder fehlen, so hört man regelmässig die Klage, dass mit dem rechten Auge gar nicht oder schlecht gesehen werde, während der Kranke vom Defect im linken Auge nichts weiss. Daher sind alle Angaben über gekreuzte Amaurose Eines Auges, wenn nicht die genaue perimetrische Untersuchung beider Augen vorliegt, mit Vorsicht aufzunehmen.

Zu den hemiopischen Defecten zu rechnen und einen gleichen Schluss auf eine Herderkrankung zulassend sind auch jene Fälle, in denen nicht zwei homonyme Hälften der Gesichtsfelder fehlen, sondern nur partielle, in den homonymen Hälften der beiden Gesichtsfelder an correspondirenden Stellen gelegene Defecte vorkommen, Defecte, welche entweder insel-

förmig inmitten functionirender Partieen oder an correspondirenden Stellen der Peripherie auftreten. F. sah 6 derartige Fälle. Meist sind gleichzeitig andere Gehirnsymptome vorhanden. Einmal waren beide Gesichtsfelder nach rechts beschränkt, so dass sie vom blinden Fleck nur bis zum 40.—45. Grade im horizontalen Meridian reichten. Der periphere Defect war plötzlich, mit leichter Aphasie verbunden, aufgetreten. Nach 8 Tagen Gesichtsfelder wieder normal, Aphasie gebessert, Kopf noch nicht ganz frei. In einem anderen Falle (von inselförmigem Defect) war S $\frac{20}{10}$; das Lesen war jedoch desshalb erschwert, weil Pat. die nächstfolgende Zeile oft verfehlte. Der Defect begann in jedem Gesichtsfelde hart an der durch den Fixationspunkt gehenden Senkrechten und erstreckt sich von hier nach links, im Horizont durch 20 bis 25 Grade.

Die homonyme Hemiopie ist nur als besonderer Fall unter die Amblyopie mit identischen Defecten einzureihen, indem diese letzteren es sind, die als Symptome einer Herderkrankung im Gehirn sich kennzeichnen. Das verschiedene Verhalten der Defecte in allen hieher gehörigen Fällen wird sich später wahrscheinlich durch die Localisation des Herdes erklären lassen.

Als eine Amblyopie mit identischen Defecten ist auch das Flimmerscotom anzusehen. Das Phänomen beginnt mit dem Auftreten solcher seitlich vom Fixationspunkte gelegenen Defecte in beiden Augen, die rasch grösser werden, ohne jedoch den Fixationspunkt einzuschliessen, worauf das Flimmern beginnt. Zwischen dem flimmernden Bogen und dem mehr central gelegenen Defecte kann noch eine Zone existiren, in welcher Gegenstände erkannt werden, doch kommt es auch zu vollständiger homonymer Hemiopie. In einem Falle griff der Defect auf die entgegengesetzte Seite, so dass das Scotom nach links hin auftrat und mit dem Fehlen von 2 bis 3 Buchstaben nach rechts vom Fixationspunkte endigte. Dies deutet darauf hin, dass der Sitz der Erscheinung dort ist, wo beide Tractus optici central sich verbinden. —

Gowers (36) macht darauf aufmerksam, dass wenn auch bleibende Hemiopie nur selten die Fälle von Hemiplegie begleitet, doch unmittelbar nach dem die Hemiplegie bedingenden Anfalle Hemiopie auftritt, die aber wieder vorübergeht. Allerdings sind die Kranken in diesem Stadium ihres Leidens nicht in der Verfassung, über ihr Sehvermögen Auskunft zu geben, doch kann man sich von der bestehenden Hemiopie, welche der gelähmten Seite entspricht, dadurch überzeugen, dass man bei Verschluss eines Auges vor dem zweiten einen Finger vorbeiführt. Man bemerkt da, dass der Kranke

mit dem Auge blinzelt, wenn das Bild des Fingers über die sehende Netzhautpartie hingleitet, dagegen nicht blinzelt, wenn dasselbe die gelähmte Retinahälfte trifft. (Bei Hemiopie muss dies ja auch der Fall sein, wenn beide Augen geöffnet sind. Ref.) Seitdem G. bei frischen Hemiplegieen dieses Experiment vornimmt, hat er wohl keinen Fall gefunden, der nicht die genannte Eigenthümlichkeit dargeboten hätte. —

Hirschberg (92) bespricht einen Fall von rechtsseitiger Hemiopie (Hemianopsie, H.). Ein 25jähriger Mann, der zwei Jahre zuvor Syphilis erworben, bemerkt seit 4 Monaten die Sehstörung. S $\frac{15}{20}$, in jedem Gesichtsfelde fehlt die rechte Hälfte vollständig. Die Trennungslinie verläuft beiderseits vollkommen vertical, um 3° nach rechts vom Fixirpunkt. Augengrund links normal. Rechts die physiologische Papillengrube etwas stärker weisslich gefärbt, die Arteria mediana retinae verdünnt. Die motorische Kraft der linken Extremität vermindert.

Aus dem Befunde schliesst H., dass die Nervenfäden beider Tractus eine Netzhautzone von 6°, welche von der durch den Fixirpunkt gehenden Verticalen halbirt wird, versorgen, so dass bei Lähmung Eines Tractus immer eine Herabsetzung des centralen S eintreten muss. Der Spiegelbefund entspricht genau den Voraussetzungen, die Mauthner gemacht hat. Die rechte Papille zeigt das Bild der Partialatrophie, die wohl zuerst immer in der macularen Hälfte hervortreten wird. [Conf. Jahresbericht 1872, pag. 367.] —

Plenk (93) hebt hervor, man müsse die falschen von den wahren Hemiopieen unterscheiden. Er gibt die Abbildung von Gesichtsfeldern, in welchen bei Choroiditis Ausfall der Gesichtsfelder nach oben, bei genuiner Sehnervenatrophie beiderseitiges Fehlen der temporalen Gesichtsfeldhälften, bei Glaucom Ausfallen des nasalen Gesichtsfeldes ersichtlich wird. Tritt zu einem derartigen intraoculären Leiden ein cerebrales Leiden hinzu oder doch ein für cerebral gehaltenes Symptom, so kann ein Irrthum in der Diagnose eintreten. Was die einzelnen Formen der Hemiopie anlangt, so ist die sogen. nasale Hemiopie durch die locale Neuroretinitis bedingt (Mauthner), wie sie in den betreffenden Fällen vorkam. Die Deutung Knapp's, dass nasale Hemiopie durch den Druck atheromatöser Arterien auf die Chiasmawinkel veranlasst werden könne, bestimmten P., eine Reihe alter Leute von 70 bis 83 Jahren zu perimetriren, wodurch er die Ueberzeugung gewann, dass auch bei diesen alten Individuen das Gesichtsfeld nach allen Richtungen die normale Ausdehnung hatte, wiewohl sich bei den meisten selbst höchstgradiges Arterien-Atherom

nachweisen liess, so dass die Erklärung Knapp's einigermassen zweifelhaft ist. Sowie für die Fälle der nasalen Hemiopie die Annahme der Ganzdurchkreuzung der Sehnerven nicht nothwendig, so wird sie auch nicht zur Erklärung der temporalen Hemiopie erfordert, deren Deutung sich bei beiden Annahmen gleich bleibt (Druck auf den vorderen Chiasmawinkel). In Betreff der lateralen Hemiopie bringt P. die genaue perimetrische Zeichnung eines Falles von rechtsseitiger Hemiopie, aus der sich ergibt, dass die Trennungslinien nicht genau vertical durch den Fixationspunkt gehen und um einige Grade nach rechts vom Fixirpunkte abweichen. Die Annahme der Partialdurchkreuzung stützt P. durch einen anatomischen Befund. Bei der Section eines 57 Jahre alten Mannes, der vor mehr als 20 Jahren das linke Auge durch ein Trauma verloren hatte, zeigte sich an den Tractibus und Nervis opticis ein ähnliches Verhalten, wie es Gudden bei seinen Experimentalhunden fand. Es waren beide Tractus schmäler, als der rechte Sehnerv, der linke Sehnerv und der rechte Tractus in auffallendem Grade.

Dass unter homonymer Hemiopie nicht bloss das vollständige Fehlen der rechten oder linken Gesichtsfelder, sondern auch das Auftreten kleinerer, in ihrer Lage entsprechender Defecte, sowie die blosse Herabsetzung der excentrischen Sehschärfe (in entsprechenden Partieen), zu verstehen sei, betont auch Schweigger (95) und macht aufmerksam, dass bereits v. Graefe (1865, Zehender's Monatsblätter, pag. 222), darauf hingewiesen habe, dass das Zurückbleiben gleichzeitiger Gesichtsfeldbeschränkungen und Undeutlichkeiten des excentrischen Sehens bei Apoplectikern eine sehr häufige Erscheinung sei. Schw. bemerkt dabei, dass wenn bei der Perimetrirung das weisse Quadrat mit einer bestimmten Stelle der Retina nicht wahrgenommen wird, daraus noch nicht folgt, dass diese Stelle ihre Lichtempfindlichkeit eingebüsst hat, und dass man sich durch Prüfung mit einer Lichtflamme (oder deren Spiegelbildern) überzeugen könne, dass die Annahme der Autoren (Förster, Mauthner, Aubert) in Betreff der Unempfindlichkeit der peripheren Zone der äusseren Netzhauthälfte unrichtig sei, indem sich durch die genannte Untersuchungsmethode feststellen liess, dass auch in der medialen Hälfte des Gesichtsfeldes die Lichtempfindung sich ebenso weit nach der Peripherie erstreckt, wie in der lateralen.

Schw. gibt dann die Casuistik von 29 Fällen gleichseitiger Hemiopie. Darunter finden sich folgende Beispiele für gleichseitige partielle Defecte: Fall 3: Defect nach rechts besonders im unteren Quadranten. Fall 5: Defect nach links unten. Fall 8:

Defect im linken unteren Quadranten. Fall 15: Es fehlt der linke untere Quadrant. Fall 16: Schmaler scotomförmiger Defect im Horizont nach rechts, bis dicht an den Fixirpunkt reichend. Fall 19: Rechtsseitige Hemiopie nach Apoplexie, geht zurück; nach zwei Jahren neuer Schlaganfall, bei der Prüfung: Herabsetzung des excentrischen S nach rechts oben, auch ein kleiner Defect daselbst. Fall 23: Schlechtes excentrisches Sehen nach rechts oben. Fall 26: Defect nach links oben.

Dass die Gesichtsfelddefecte nicht immer total sind, ist ebensowenig zu verwundern, als dass die partiellen nicht immer in beiden Augen genau die gleiche Gestalt haben. Es müssen eben einmal nicht alle Sehnervenfasern, die in Einer Hirnhemisphäre wurzeln, betroffen werden, sowie nur dann eine vollständige Uebereinstimmung der partiellen Defecte zu Tage träte, falls jede einzelne Faser im Chiasma sich theilen würde. So ist es aber nicht nothwendig, dass die zu correspondirenden Netzhautstellen verlaufenden Fasern im Gehirn neben einander liegen; jedenfalls handelt es sich um zwei Fasern, von denen die eine zerstört werden kann, während die andere möglicherweise erhalten bleibt. Wenn der Defect in der verticalen Trennungslinie scharf abschneidet und nur dem Fixirpunkt ausweicht, so müsste das so erklärt werden, dass für die Fovea centralis die Nervenfasern in beiden Hemisphären wurzeln. Der vollständige Ausfall aller in Einer Hemisphäre wurzelnden Fasern würde dann die centrale S nur auf $\frac{1}{2}$ herabsetzen, was mit den Resultaten der Sehprüfungen keineswegs im Widerspruch steht. Uebrigens geht der Defect selbst vielleicht mitten durch den Fixirpunkt. (Das habe ich nie anders aufgefasst. Ref.)

Schw. berichtet ferner über zwei Fälle von Defecten nach oben und giebt die Zeichnung. In Betreff des ersten Falles wird kurz erwähnt, dass bei normaler centraler Sehschärfe eine Undeutlichkeit des excentrischen Sehens beiderseits nach oben war. Für den zweiten Fall wird ein beiderseitiges Sehnervenleiden als wahrscheinlich angenommen.

Die Gleichmässigkeit, mit welcher bei vielen Sehnervenleiden die beiden Nerven erkranken, ist überhaupt eine auffallende Thatsache. Es gehört hieher z. B. das Scotoma centrale und als interessanter Gegensatz eine (durch 3 Fälle illustrirte) atrophische Degeneration der Sehnerven, bei welcher in beiden Augen das Sehfeld auf eine kleine centrale Oeffnung reducirt wird, während die centrale S sich längere Zeit relativ gut erhält. Bei ophthalmoskopisch deutlicher atrophischer Sehnervendegeneration werden aber auch

gleichseitige Gesichtsfelddefecte gefunden (1 Fall mit rechtsseitigen, 1 mit linksseitigen Defecten). Beiderseitige Defecte nach aussen sind eine häufige Erscheinung bei Sehnervenleiden, besonders bei progressiver Atrophie, wobei manchmal das Missverhältniss zwischen der Grösse des Defectes und der relativ guten centralen S wirklich auffallend ist. Auch Defecte beider medialer Hälften, wie solches durch Vorführung Eines Falles beleuchtet wird, können in einem Stadium des Sehnervenleidens gefunden werden. Natürlich kann auch in Folge einseitiger Sehnervenerkrankung das Sehfeld Eines Auges nach jeder Richtung eingeengt erscheinen. Als Ursache davon zeigt sich partielle Neuritis oder deren Ausgang, doch können die Spiegelzeichen der Neuritis schwinden, während der Defect zurückbleibt. So kommen denn auch selbst grosse Defecte ohne Spiegelbefund vor.

Eine klinische Bedeutung gewinnt der Ausdruck der Hemiopie nur dann, wenn man ihn ausschliesslich für jene grosse Reihe plötzlich und ohne Spiegelbefund auftretender gleichseitiger Gesichtsfeldanomalieen anwendet, welche meistens im Zusammenhange mit apoplektischen Anfällen vorkommen. »Aber zum Verständniss dieser häufigen und grossen Gruppe von Fällen müsste man die Halbdurchkreuzung der Sehnerven im Chiasma erfinden, wenn sie nicht bereits nachgewiesen wäre.« —

[Huguenin (96) beobachtete zwei Fälle, welche ihm zu beweisen scheinen, dass es centrale Ursachen der Hemiopie giebt, die an einer ganz bestimmten Stelle des Gehirns ihren Ursprung haben. Bei einer 60jährigen Patientin mit Atherom trat Hemiparese ein; nachher Erholung, aber Aphasie bei erhaltener Intelligenz. Es blieb schwache Hemiparese der Extremitäten, leichte Parese des Facialis, endlich linksseitige Hemiopie, die später zurückging. Es handelt sich hier um Heerderkrankung im Gebiete der Hemisphäre und im Gebiete der linken Fossa Sylvii. Bekanntlich hängt die Aphasie von Läsion der linken Fossa Sylvii ab, doch ist nicht entschieden, ob dabei die Broca'sche Windung oder auch die Inselrinde selbst verletzt ist. Der Tractus opticus verbindet sich mit den Vierhügelganglien und von da findet eine Faserausstrahlung durch den Stabkranz in die Gegend hinter der Fossa Sylvii statt. So wäre nun auch das Zustandekommen der linksseitigen Hemiopie mit Aphasie verständlich, besonders wenn man Semidecussation annimmt.

In einem anderen Falle von lateraler Hemiopie ergab die Section: »Oberflächliche Necrose des Hirns, welche, die Uebergangswindung beschlagend, zur Fossa Sylvii hinuntersteigt und sich hinter

derselben weiter erstreckt. Ueber den Erweichungsherd spannte sich die Pia. Der Herd war durch einen Embolus der linken Arteria fossae Sylvii veranlasst«. Hienach ist es wahrscheinlich, dass hinter der Fossa Sylvii ein Gebiet der Hirnrinde liegt, welches mit dem centralen Organ des Sehens in Verbindung steht.

In der anschliessenden Discussion spricht sich Horner für Semidecussation aus. Die nasale Hemiopie sei auf Neuritis zu beziehen. Weder bei dieser noch bei der temporalen Hemiopie sei die Grenzlinie scharf, während sie bei lateraler Hemiopie scharf ist.

Die Fälle von vorübergehender Hemiopie, welche nach Frankenhäuser bei Schwangeren vorkommen, stellt Horner dem Flimmerscotom an die Seite, das vasomotorischen Ursprungs sei. — Nagel.]

[Roland Smith (97) erzählt folgenden Fall von »transitorischer Hemiopie und Hemidysästhesie«. Einer Dame kommt beim Schreiben ein ganz gewöhnliches Wort fremdartig vor, sie hat die Namen ihrer Hausgenossen vergessen, verwechselt mehrere Worte, bekommt dann linksseitige Hemiopie, Taubheit am linken Arm und Bein und in der linken Gesichtshälfte. Die Sprache ist nicht gestört. In 2 bis 3 Stunden ist Alles vorüber. — N.]

Schell (101) beschreibt folgenden Fall von lateraler Hemiopie.

Ein 48jähriger Maschinist zeigt am 15. 4. 76 S $\frac{20}{30}$, aber die linke Gesichtsfeldhälfte fehlt in beiden Augen. Eine vertikale Linie, ein klein wenig nach links vom Fixirpunkt gelagert, trennt gutes Sehen von vollständiger Blindheit. Wegen verdächtiger dunkelrother Flecke in der rechten Gesichts- und Stirnhälfte wird trotz des Läugnens des Pat. Syphilis vermuthet und Jodkali verabreicht. — 20. 4. Steifheit im Nacken, Gefühl von Druck im Kopfe, der aber beim Anschlagen nicht schmerzhaft ist. Puls 80. — 27. 4. Unvollständige linksseitige Hemiplegie, Neuralgie in der linken Schulter. Keine Neuritis optica. — 2. 5. Parese des Beins besser, rechtsseitige Gesichtslähmung (von welcher früher keine Rede, Ref.) schlechter, Puls 96. — 9. 5. Beträchtliche Besserung des Allgemeinbefindens, aber Puls 108. Sehfeld sich erweiternd. — 11. 5. Gesichtsfeld in beiden Augen normal, nur im linken unteren Quadranten ein kleines Scotom. Retinalarterien halb so breit als die angeschwollenen Venen. Sehnerv normal. — 16. 5. Absteigende Vene beiderseits 4mal so breit als die fadendünne Arterie. Sehnerv blass. — 26. 5. Pat. stellt sich als geheilt vor. Puls 84. Das kleine Scotom ist noch da.

Die Diagnose ist zweifelhaft. War es ein Gumma im Verlaufe oder im Ursprung des linken (soll heissen: rechten, Ref.) Tractus opticus? War es eine acute Periostitis an der Basis? Die Beschleunigung des Pulses ohne Fieber kann durch die letztere nicht mit Sicherheit erklärt werden.

v. Reuss (102) bereichert unsere Kenntnisse über das Flimmer-

scotom durch Vorführung von 22 Fällen und fügt bei, dass man durch Umfrage bei Migräne-Leidenden die Zahl der Fälle gewiss leicht um viele vermehren könnte.

Man kann für das Flimmerscotom vier verschiedene Typen aufstellen:

1) Die Affection besteht in dem Auftreten eines flimmernden (jedoch nicht feurigen, Ref.), durchscheinenden und undurchsichtigen Nebels, der manchmal das ganze Gesichtsfeld einnimmt und an der Peripherie nicht begrenzt ist, wobei das Centrum bisweilen frei bleibt.
2) In einem nahe dem Centrum des Sehfeldes gelegenen Punkte erscheint ein Scotom, das sich mit einer leuchtenden, lebhaft flimmernden Zickzacklinie umgiebt, die entweder einen geschlossenen Kreis oder einen nach einer Seite offenen Bogen bildet. Das Phänomen verschwindet in der Peripherie unter steter Vergrösseruug der leuchtenden Linie und erlischt damit gänzlich oder beginnt im Centrum von neuem.
3) Es treten trübe oder leuchtende Flecke im Gesichtsfelde auf, flimmernd, ohne oder mit scharfer aber nicht zickzackförmiger Begrenzung. Sie verschwinden, ohne sich sehr zu vergrössern, rasch oder langsam.
4) Es tritt wirkliche Hemiopie auf, vollständiges Fehlen einer Gesichtsfeldhälfte; doch ist es nach v. R. sehr zweifelhaft, ob diese letztere Gruppe zum Flimmerscotom gehört, da ihr das Unruhige der Erscheinung, das Flimmern, mangelt.

Bei einem und demselben Individuum können die Anfälle in zwei oder drei verschiedenen Formen auftreten, wie dies v. R. unter 19 genauer beobachteten Fällen 6mal sah. Das Scotom kommt sowohl an beiden Augen, als auch an Einem allein vor. (Diese letztere Angabe des Leidenden ist allerdings mit grosser Vorsicht aufzunehmen, und ich muss zugeben, dass es kaum möglich sein wird, die Beiderseitigkeit der Erscheinung, wie sie Förster postulirt, zu excludiren. Ref.) Hinsichtlich der Natur des Leidens schliesst sich v. R. Denjenigen an, welche partielle Anämie des Gehirns als Ursache des Flimmerscotoms ansehen, daher als Prophylaxis ein tonisirendes Verfahren anzurathen, auch Bromkalium zu versuchen wäre. In einem Falle mit typischem Auftreten hatte Chinin eine ausgezeichnete Wirkung. Der beste Name für die Affection ist der des Flimmerscotoms. —

[Pitres (103) theilt zwei Fälle von Hemianästhesie mit Amblyopie mit. In dem einen Falle, der zur Section kam, und bei welchem beiderseits, namentlich aber links, Amblyopie und con-

centrische Einschränkung des Gesichtsfeldes neben einer linksseitig abgeschwächten Sensibilität des Körpers bestand, fand sich ausser einer Blutung im vierten Ventrikel eine Läsion des hinteren Endes der inneren Kapsel. In dem anderen Falle war rechtsseitige Hemianästhesie mit rechtsseitiger Gesichtsfeldeinschränkung vorhanden. Verf. macht auf die verschiedenen Grade der Sehstörung aufmerksam, die sich namentlich auf der kranken Seite der Hemianästhesie zeigen und mit der Intensität dieser Krankheit Schritt halten. — Virchow-Hirsch's Jahresbericht.]

[Landolt (103a) giebt eine kurze und übersichtliche Darstellung der verschiedenen Augensymptome bei Hirnleiden.

Auf Grund mehrerer Beobachtungen rein einseitiger (gekreuzter) Amblyopie und Amaurose in Folge centraler Affectionen (in den hinteren Theilen des Corpus striatum und Thalamus opticus gelegen) nimmt Verf. für die Opticusfasern, welche sich nicht im Chiasma kreuzen, eine Kreuzung in den Centren an, so dass die schliessliche Endigung der Nervenfasern des rechten Auges in der linken, die des linken in der rechten Hirnhälfte liegen. Zu gleicher Zeit zeigt Verf., wie sich die nasale Hemiopie auch bei unvollständiger Kreuzung im Chiasma leicht erklären lässt. — L.]

Adler (103b) fand unter 100 Taubstummen des Wiener Taubstummeninstituts 23, die mit idiopathischer Hemeralopie behaftet waren (ausserdem 3 mit Retinitis pigmentosa). 20 von jenen 23 zeigten neben Bindehautkatarrh dreieckige, xerotische Stellen an der Bindehaut des Augapfels zunächst dem Corneallimbus (Bitot's Flecke), die ausser der Trockenheit einen leichten Silberglanz, leichte Erhebung über das Niveau der Conjunctiva und den Anblick kleiner Fischschüppchen (in Folge der Zerklüftung des verfetteten Epithels, aus denen sie bestanden) darboten. Neben diesen 23 Hemeralopischen, von denen nur 3 von dem Conjunctivalleiden frei waren, fanden sich noch 13, welche an Xerose ohne Hemeralopie litten. Hemeralopie und Xerose dürften als Coëffecte derselben Schädlichkeit anzusehen sein. Als Schädlichkeitsmoment wäre die helle Beleuchtung zu betrachten, indem die Zöglinge stundenlang ohne Kopfbedeckung im Garten und hellen Hofraum sich aufhalten. Bei den Taubstummen in specie kann ihre Vorliebe für Helligkeit, ja grelle Beleuchtung besonders ein veranlassendes Moment abgeben. Die Hemeralopie herrschte im Institute seit etwa $1^1/_2$ Jahren. Sie tritt angeblich nur im Sommer in die Erscheinung. Bei länger bestehenden hochgradigen Fällen waren constant die Papillen etwas blässer, als de norma. —

Förster (1. pag. 231) hat einen Mann gesehen, der wegen diffuser Nephritis, Albuminurie und Hydrops monatelang im Bette zubrachte und während dieser Zeit, trotzdem er also nicht unter freien Himmel kam, hemeralopisch wurde. Gewisse anomale Ernährungs- oder Blutmischungsverhältnisse scheinen nothwendige Vorbedingungen zur Entstehung der Hemeralopie zu sein; für weitaus die meisten Fälle bleibt aber trotzdem dauernde Einwirkung hellen Lichtes die nächste causa efficiens. —

Arbuckle (104a) beschreibt als Parese der Retina, erzeugt durch Ueberanstrengung, folgenden Fall.

Patientin fühlte seit einer Woche einen wechselnden, nicht sehr heftigen Schmerz im linken Auge. Vor 2 Tagen bemerkte sie eine Abnahme des Sehvermögens dieses Auges, seit ein paar Stunden kann sie mit demselben nicht mehr helle Lichtflammen sehen. Das linke Auge ist ganz blind, das rechte liest Nr. 1 Jäger. Augenspiegelbefund negativ. Allgemeinbefinden normal. Als ätiologisches Moment ist feine Spitzenarbeit besonders des Abends bei Gaslicht festzustellen. Therapie: Enthaltung der Arbeit; Atropin ins Auge; ein Gebräu aus Infusum Gentianae mit Sublimat und Jodkalium innerlich. Nach 5 Tagen ist etwas Sehvermögen, 14 Tage später die volle Sehschärfe dauernd zurückgekehrt. —

Pufahl (105) leitet eine Mittheilung über hereditäre Amblyopie mit der Bemerkung ein, dass das Auge für die Thatsache, dass die Prädisposition einer Krankheit bei mehreren Mitgliedern einer Familie angeboren vorkommt, die eigentliche Krankheit aber erst nach 20—30jähriger Lebensdauer manifest wird, in der Vererbung von Cataract, von Retinitis pigmentosa und von Sehnervenleiden Beispiele bietet.

Pufahl schildert dann das Vorkommen von hereditären Sehnervenleiden (deren genauere Kenntniss wir bekanntlich Leber verdanken) in einer Familie von 6 Geschwistern, von denen die 3 Schwestern gut sehen oder sahen (2 sind nämlich gestorben), während die 3 Brüder der Reihe nach erkrankten. Ein Bruder der Mutter hatte dasselbe Leiden. In der Beschreibung der Formen des Leidens findet sich nichts von dem darüber schon Bekannten wesentlich Abweichendes. —

Galezowski (106) stellt eine eigene Gruppe von Amblyopie und Amaurose auf, die er als »aphasische« bezeichnet. Es gibt: 1) eine aphasische Amblyopie ohne Erkrankung oder amnesische Amblyopie, charakterisirt dadurch, dass die Aphasischen trotz intacten Sehvermögens Buchstaben und Farben nicht kennen oder verwechseln. (Diese auf der centralen Störung beruhende Erscheinung Amblyopie zu nennen, ist höchst unpassend, Ref.); 2) eine aphasische

Hemiopie (bekanntlich die rechtsseitige homonyme Hemiopie, die bei Aphasie vorkommt. Ref.). G. sah drei Fälle, welche das Charakteristische darboten, dass die Trennungslinie nicht vertikal verlief, sondern mit ihrem oberen Ende sehr deutlich nach links neigte: 3) die sehr seltene Sehnervenatrophie eines und zwar gewöhnlich des linken Auges, durch Embolie der entsprechenden Arteria centralis retinae bedingt. (Ist auch bekannt. Ref.) —

Hutchinson (107) meint, dass in Betreff des Einflusses des Sexualsystems auf Krankheiten des Auges folgende Aufstellungen gemacht werden könnten:

1) besteht der Verdacht, dass bei beiden Geschlechtern, besonders aber beim männlichen, zu Schwächezuständen führende Sexualstörungen eine gewöhnliche Ursache der »fliegenden Mücken« sind;
2) wird von Vielen angenommen, dass vorzeitiger und erschöpfender Gebrauch der Sexualorgane Amaurose herbeiführt, ohne dass man bisher wüsste, durch welche Veränderungen im Auge oder Hirn dieselbe bedingt würde;
3) ist scharf zu argwöhnen, dass bisweilen bei erwachsenen Männern Excesse in venere zu Sehstörungen theils mit, theils ohne Erscheinungen einer spinalen oder cerebralen Erkrankung führen;
4) kommt Impotenz und Amaurose so häufig mitsammen vor, dass an einen Zusammenhang zwischen beiden gedacht werden muss;
5) scheint excessive Masturbation zu Erweichung und Trübung des Glaskörpers, sowie zu langsam schleichenden entzündlichen Veränderungen in anderen Geweben zu führen;
6) hat es den Anschein, als ob Masturbation eigenthümliche subjective Symptome (das Gefühl, als ob das Auge »von Glas und steif« wäre, sowie Trübung des Sehens ohne objectiv nachweisbare Abnahme der Sehkraft) hervorrufen könnte. —

[Swanzy und Fitzgerald (8a) beobachteten folgenden Fall von »Ciliarneurose mit Amblyopie«, welchen sie nicht zu erklären wissen. Ein 27jähriges gesundes Frauenzimmer spürt Empfindlichkeit des linken Auges beim Waschen, später beim Bewegen. Einige Tage darauf umnebelt sich das Sehen in zunehmendem Grade, $S = \frac{1}{100}$, in der Nähe Snellen $6^1/_2$, das Sehfeld stark eingeengt. Ophthalmoskopischer Befund negativ. Unter ableitender Behandlung erfolgt langsam Heilung im Laufe einiger Wochen. — N.]

Förster (1. pag. 89) beschreibt als Kopiopia hysterica eine Form von Hebetudo visus, bei der mit Sicherheit nachzuweisen

ist, dass die Störungen am Sehorgan ihre Ursache in anatomischen Veränderungen des den Uterus umgebenden nervenreichen Zellgewebes (Parametrium) und secundär des Uterus selbst haben. (cf. Bericht f. 1874 p. 451.)

Die Klagen sind den bei musculärer und accommodativer Asthenopie vorgebrachten ähnlich; während aber bei diesen Kranken das undeutliche Sehen den Kernpunkt bildet, handelt es sich bei der hysterischen Kopiopie um Schmerzempfindungen verschiedenster Art und eine Art Lichtscheu.

Die Schmerzempfindungen haben ihren Sitz rings um den Augapfel, häufig gesellt sich auch ein Brennen und Beissen auf der Oberfläche des Bulbus oder an den Lidrändern, sowie das Gefühl eines Fremdkörpers im Bindehautsack hinzu. Sie werden oft durch Arbeit und grelles Licht gesteigert, ebenso durch alle psychisch und physisch deprimirenden Momente, treten jedoch auch ohne alle äusseren Momente, auch ohne typischen Charakter auf und dauern häufig den ganzen Tag mit leichten Schwankungen ihrer Intensität. Die örtliche Untersuchung ergibt entweder nichts, oder man findet Cataract oder Muskelinsufficienz oder Hypermetropie oder Emmetropie mit Presbyopie; unter diesen letzteren Umständen aber beseitigt die Behebung der Complication die Schmerzen nicht.

Die Hyperästhesie betrifft jedoch nicht bloss den Trigeminus, sondern auch den Opticus. Die Hyperästhesie des Opticus gibt sich kund in einer eigenthümlichen Lichtscheu, die auf Unverträglichkeit gegen Beleuchtungscontraste zurückzuführen ist, so zwar, dass die Kranken durch künstliche Beleuchtung viel erheblicher, als durch helles Tageslicht, selbst helles Sonnenlicht im Freien, belästigt werden.

In den Beschwerden der Kranken zeigt sich ein häufiger Wechsel. Sie haben gute und schlechte Tage, ohne regelmässiges Alterniren. Des Nachts stören die Schmerzen nicht. Es ist dabei vielleicht die horizontale Lage von Wichtigkeit, denn eine junge Frau, welche wegen Blutungen nach Abortus durch mehrere Wochen ruhig im Bette liegen musste, war während dieser Zeit von ihrem Uebel befreit, das aber, sobald sie wieder aufstand, von Neuem begann.

Die hyperbolischen Ausdrücke der Kranken, sowie die oft höchst sonderbaren Angaben über die nächsten Veranlassungen der Schmerzen können leicht den Gedanken an Simulation oder wenigstens Uebertreibung erwecken.

Die Sehschärfe ist sehr häufig nicht alterirt, und wenn eine geringe Störung da ist, so kann in der Regel nicht mit Sicherheit festgestellt werden, ob dieselbe nicht schon früher bestanden habe.

Das Leiden ist eine Prärogative des weiblichen Geschlechts, wenngleich es in sehr seltenen Fällen auch bei Männern vorkommt. Unter 56 exquisiten Fällen betrafen 2 (weibliche) Individuen zwischen dem 15. und 20., 23 zwischen 20. und 30., 12 zwischen 30. und 40., 15 zwischen 40. und 50., 4 zwischen 50. und 60. Jahre. Nach dem 60. Jahre pflegen die Klagen gänzlich zu verstummen. Die Krankheit ist sehr häufig unter den besseren Ständen; unter je 1000 Augenkranken dieser Stände finden sich 8 bis 10 Fälle.

Das Allgemeinbefinden ist gewöhnlich gestört: hysterische Erscheinungen verschiedener Art. Manchmal fehlen hysterische Symtome bei blühendem Aussehen.

Der genannte Symptomencomplex steht immer im causalen Zusammenhange mit einer eigenthümlichen chronischen, mit narbiger Schrumpfung endigenden Entzündung des den Uterus umgebenden Zellgewebes, einer atrophirenden Parametritis chronica (Freund). Der Connex zwischen dem geschilderten Augenleiden und der Erkrankung der Genitalorgane ist so constant, dass auf die letztere mit Sicherheit geschlossen werden kann, sobald das erstere in prägnanter Weise vorhanden ist. Bei Männern, die an Kopiopia hysterica leiden, ist das pathologisch-anatomische Moment nicht festgestellt, jedoch darf man auch bei diesen einen Defect in der Geschlechtssphäre erwarten. So gab ein 37jähriger Mann mit K. hysterica zu, dass der Geschlechtstrieb ausserordentlich abgenommen habe. Es kam überhaupt zu keiner ordentlichen Erection des Penis mehr, dabei waren die Hoden auffallend klein und ein geringer Ausfluss aus der Urethra war da.

Das Leiden ist nicht heilbar, verschwindet aber schliesslich immer. Symptomatische Besserung schafft der Verbrauch von 2,0 Castoreum canadense und 4,0 Extractum Valerianae innerhalb 4 Tage. Nächstdem ist Zincum aceticum zu empfehlen. Zu verwerfen sind Dunkelcuren. Die zu Grunde liegende Parametritis spottet zumeist aller Therapie. Mit vollendeter Involution in den 60er Jahren verschwinden die Symptome der hysterischen Kopiopie in der Regel gänzlich.

Choralhydrat, lange Zeit in stärkeren Dosen genommen, scheint im Stande zu sein, einen Symptomencomplex am Sehorgane hervorzurufen, welcher jenem der Kopiopia hysterica entspricht (p. 206, 92). —

Förster (1. pag. 222) sah folgenden Fall von Amblyopia diabetica.

Eine 62jährige, gesund aussehende Frau bemerkt einen centralen Defect im Gesichtsfelde des rechten Auges. Tags darauf war dieses Auge vollständig

erblindet. 8 Tage später: Amaurose des rechten Auges absolut; Pupille nur synergisch beweglich; Spiegelbefund negativ. Das linke Auge hat S $\frac{12}{15}$, Gesichtsfeld durchaus normal, auch für Roth. Kein Kopfschmerz, keine Störung des Allgemeinbefindens. Urin stark zuckerhaltig. Vor 2 Jahren soll Pat. durch 24 Stunden an einer Sprachstörung gelitten haben. Die antidiabetische Therapie (Reducirung amylumhaltiger Nahrung, Natron bicarbonicum, später Carbolsäure) vermindert schliesslich den bis 5% gestiegenen Zuckergehalt auf 2 bis 3%. Aber die rechtsseitige Amaurose besteht fort. Die rechte Papille wird allmählich blasser. 6 Wochen nach der Erblindung Zeichen beginnender Atrophie. Linkes Auge intact.

Die monolaterale Amblyopie bei Diabetes hat wahrscheinlich ihren Sitz im Nervus opticus zwischen Bulbus und Chiasma. Die anatomischen Veränderungen dürften in Blutungen zwischen die nervösen Elemente, in Zertrümmerung dieser oder in degenerativen Vorgängen bestehen. Dadurch wird einerseits die Heilung der Amblyopie, andererseits der Uebergang derselben in Atrophie des Opticus erklärlich. —

Fries (112) widmet in seiner Inauguraldissertation »den Amblyopien und Amaurosen nach Blutverlust« eine ausführliche Behandlung.

Die in der Literatur verzeichneten Fälle mit Einschluss von 13 in der Dissertation zum ersten Male publicirten Krankengeschichten, erstrecken sich über einen Zeitraum von 235 Jahren (1641—1875) und erreichen die Zahl von 106. In 96 dieser Fälle ist die Art der zur Sehstörung führenden Blutverluste angegeben: Blutungen in den Intestinaltractus: 34 (35,5 %); aus dem Uterus: 24 (25 %); künstliche Blutentziehungen: 24 (25 %) und zwar 21mal durch Aderlass, 2mal durch Blutegel, 1mal durch Schröpfköpfe; Nasenbluten: 7 (7,3 %); Blutungen aus Wunden: 5 (5,2 %); Hämoptoë: 1 (1,04 %); Urethralblutung: 1 (1,04 %). Fast durchgehends handelt es sich um reichliche und wiederholte Blutungen. Unter 105 Beobachtungen betraf die Sehstörung 11mal (10,5 %) ausschliesslich Ein Auge; unter den 94 doppelseitigen Fällen waren 5mal beide Augen in ungleichem Grade erkrankt und zwar so, dass das eine totale Amaurose, das andere mehr oder weniger leichte Amblyopie zeigte; 89mal beide in annähernd gleichem Grade und zwar 65mal mit Amaurose und 24mal mit Amblyopie. Unter den 65 Fällen doppelseitiger Amaurose trat dieselbe 3mal auf beiden Augen ungleichzeitig ein. Unter 61 näher bezeichneten Fällen tritt die Sehstörung 16mal (26,4 %) während des Blutverlustes oder unmittelbar nach demselben, 12mal (19,6 %) in den ersten 12 Stunden nach der Blutung, 33mal (54 %) in späterer Zeit bis zu 18 Tagen, am häufigsten 3 bis 6 Tage nach

dem Unfall, auf. In den beiden ersten Categorien überwiegen unter den veranlassenden Arten des Blutverlustes die künstlichen Blutentziehungen weitaus, in der dritten Categorie dagegen die spontanen Blutungen und unter diesen vornehmlich die Intestinalblutungen. Auch Beispiele von wiederholter Erblindung oder Verschlechterung des Sehvermögens nach Blutverlust bei demselben Individuum kommen vor, ebenso wie sich andererseits Fälle finden, in welchen das gleiche Individuum vor der verhängnissvollen Blutung schon stärkere Blutverluste ohne nachfolgende Sehstörung erlitten hatte. In 91 Fällen ist der Verlauf angegeben. Es erfolgte 43mal (47,2 %) keine Besserung; 28mal (30,8 %) Besserung, darunter 6mal nach doppelseitiger Sehstörung nur auf einem Auge; 19mal (20,9 %) vollständige Wiederherstellung des Sehvermögens (Art der Blutung: 6mal Uterus. 5mal künstlich, 4mal Intestinum, 3mal Wunden, 1mal Nase), und 1mal Verschlechterung. Die Besserung erfolgte nach spontanen Blutungen insbesonders nach Intestinalblutung, gewöhnlich erst nach mehreren Tagen, Wochen und selbst Monaten, 1mal erst nach 9 Monaten.

In Betreff der Entstehungsursache der Amblyopie nach Blutverlust ist zu bemerken, dass für diejenigen Fälle, in welchen die Sehstörung während des Blutverlustes oder unmittelbar nach demselben eintritt, die Anämie der peripheren oder der centralen Theile des nervösen Sehapparates oder beider zusammen ausreichender Grund ist; dass für diejenigen Fälle, in welchen zwischen Blutverlust und Eintritt der Sehstörung eine mehr oder weniger lange, meist durch centrale Druck- und Reizerscheinungen ausgefüllte Zeit verstreicht und in denen die Blutung eine bedeutende war, die mechanische Theorie Samelsohns (Jahresbericht 1872, pag. 372) herbeizuziehen sei; dass endlich in manchen Fällen von Sehstörung nach geringer Blutung die Amblyopie nur ein begleitendes, z. B. durch ein Extravasat in den intervaginalen Raum hervorgerufenes Symptom darstellt. Ob die für Amblyopie nach geringer Magenblutung von Samelsohn aufgestellte Theorie (Jahresbericht 1875, pap. 370) richtig ist, kann wohl noch nicht entschieden werden.

Die locale Therapie hat in subcutanen Strychnininjectionen und der Application des electrischen Stromes zu bestehen.

Von den 13 Fällen, welche F. zuerst publicirt, stammen 6 von Dr. Strube in Bremen, 1 von Dr. Gärttner in Tübingen und 6 aus der Nagel'schen Klinik. In 9 der 13 Fälle handelt es sich um Sehstörung nach Hämatemesis [davon 4mal bleibende Amau-

rose beider Augen, 1mal bleibende Amaurose Eines (des linken Auges); 1mal Amaurose beider Augen, bleibend für das rechte Auge, während das linke nach 3 Jahren S $\frac{1}{150}$ und 3 Wochen später (nach Strychnin) S $\frac{1}{40}$ aufweist; 1mal Amblyopie ohne Wiederherstellung; 1mal Amblyopie mit Besserung; 1mal mit Wiederherstellung des Sehvermögens]. Die übrigen 4 Fälle betreffen: 1 nach 12 Stunden wieder gewichene Amaurose, die nach einem Bluterguss in die linke Pleurahöhle (Stich bei Selbstmordversuch) eintrat; 2 bleibende Amaurosen nach Blutverlust bei Entbindung, resp. Abortus; und endlich eine hochgradige Amblyopie, schliesslich Amaurose nach profusen Harnröhrenblutungen ohne bekannte Veranlassung. —

Decoin (111) berichtet über eine 42jährige Frau, die, nachdem sie 7mal ohne Anstand entbunden worden war, vor der 8. Entbindung in Eclampsie verfällt und gänzlich erblindet. Massenhaftes Eiweiss im Urin; Aderlass, verschiedene innere Mittel, darunter Chloralhydrat. Tags darauf Albumin vermindert, Erblindung hält noch an. Nach weiteren 24 Stunden: Sehr wenig Eiweiss, Kranke erkennt Objecte und Personen, Bewusstsein vollkommen. Am folgenden Tage nach zweistündigen Wehen — Geburt eines Mädchens, das noch 2 Tage lebt. Das Sehvermögen ist gut, kein Eiweiss. Der weitere Verlauf ist normal. —

Galezowski (113) handelt von der Sehnervenatrophie bei gastrischen Störungen, sowie von der diarrhoischen Amblyopie.

Schon die alten Autoren kannten die abdominelle Ophthalmie oder biliöse Amaurose. Ihre Ansichten geriethen leider in Vergessenheit. Die Sehnervenatrophie bei gastrischen Affectionen bietet sehr characteristische Symptome von Seite des Auges wie des Allgemeinbefindens. Die letzteren gleichen frappant jenen bei Ataxie, und können um so leichter mit denselben verwechselt werden, als Charcot in gewissen Fällen von Ataxie ausgesprochene gastrische Störungen gefunden hat. Die Störungen der Digestion bei dieser »falschen« Ataxie bestehen in Schmerzen in der Magengrube, beständigem Aufstossen nach der Mahlzeit, Erbrechen, Empfindlichkeit der Magengegend bei der Berührung, häufig auch in excessiver Schwellung und Ausdehnung des Magens. Die Kranken werden gewöhnlich erst durch das Auftreten der Sehstörung beunruhigt. Die Sehnervenatrophie gleicht vollständig jener bei Tabes: Das Gesichtsfeld bleibt gewöhnlich intact, aber das centrale Sehen sinkt so, dass die Kranken »bis auf 5 oder 6 Schritte« Personen nicht mehr er-

kennen; Farbenblindheit, Pupille ist weit und starr, während sie bei Ataxie viel häufiger enge ist; Augenspiegelbefund wie bei der tabetischen Atrophie; häufig periorbitale Neuralgieen; Allgemeinsymptome wie bei Ataxie. Aber diese Ataxie ist doch keine Ataxie und die gastrische Sehnervenatrophie kann in ihrem Fortschritt durch die Heilung des Magenleidens aufgehoben werden. Diese Sehnervenatrophie vom Magen aus ist so zu erklären, dass die beständige Reizung jener Organe, die ihre Innervation vom Sympathicus erhalten, durch Reflexaction sich auf's Auge schlägt. Die Magen-Sehnervenatrophie ist heilbar. Die wiederholte Anwendung des Brechmittels liefert ausgezeichnete Resultate. Die Brechmittel muss man bei gewissen Kranken mit Purgirmitteln, bei anderen mit Tonicis verbinden. Man darf aber nicht vielleicht glauben, dass die Brechmittel nur eine vorübergehende Wirkung äussern. Nein. Es wird vielmehr die Krankheit vollständig zum Stillstand gebracht. 3 Fälle werden zur Beleuchtung angeführt.

Die diarrhoische Amblyopie ist entweder einfache Amblyopie ohne Befund oder durch exsudative perivasculäre Retinitis bedingt. Die Gedärme haben einen weniger schlimmen Einfluss auf die Augen wie der Magen. Die diarrhoischen Amblyopieen heilt man durch die methodische Anwendung des Nitras argenti (durch Stillung der Diarrhoë), während die gastrische Sehnervenatrophie nur durch häufige Anwendung von Brechmitteln beschworen werden kann. —

Emmert (115) berichtet über einen Fall von vorübergehender Erblindung eines 11jährigen Mädchens, die sich mehr als ein halbes Dutzend mal wiederholte. Die Pupillen reagirten vollkommen während der Anfälle. Vielleicht stand die Erblindung mit Blutandrang zum Gehirn in Zusammenhang. E. dachte bei jedem Anfalle an den Recessus oberhalb des Chiasmas, der durch seine Communication mit den Seitenventrikeln von diesen aus mit Flüssigkeit unter höheren Druck erfüllt werden kann, so dass durch Compression eine vorübergehende Leitungshemmung in sämmtlichen Fasern des Chiasma herbeigeführt werden könnte. Während der Anfälle zeigte sich die Electricität von Wirksamkeit. —

[Mit dem von Leber gegebenen Namen Amblyopia centralis bezeichnet Krenchel (116) die von A. v. Graefe zuerst beschriebene gutartige, erworbene Amblyopie ohne Beschränkung der Gesichtsfeldsperipherie. Von 30,080 auf Edmund Hansen's Klinik in 8 Jahren (1867—1875) notirten Krankheitsfällen gehörten 154 der gedachten Categorie. Auf die Untersuchung von diesen Fällen gestützt, gibt K. eine Monographie

der centralen Amblyopie, die er als ein sehr scharf begrenztes Krankheitsbild bezeichnet. Seine Angaben stimmen zum Theil mit denen von Leber und Foerster, in einigen Punkten sind sie aber abweichend. — Ein centrales Scotom wurde vor der Einführung von Prüfung mit Farben nur bei 2 von 40 Kranken gefunden; nach Einführung von Farbenprüfung mit grösseren Quadraten bei 54 von 92 Kranken; nachdem aber die kleinen farbigen Objecte (nach Foerster) angewendet wurden, zeigte sich das Scotom in allen Fällen (21, nach Abschluss der Arbeit in 22 F., Ref.). — Die Form des Scotoms war immer die von Foerster angegebene, die Grenzen waren aber bisweilen so ausgedehnt, dass sie fast mit der normalen Rothgrenze im Gesichtsfelde zusammenfielen. Das Centrum war immer zwischen Fixationspunkt und blindem Fleck, und in einigen Fällen waren die Grenzen so beschränkt, dass der Fixationspunkt frei und die Sehschärfe normal war. Um in solchen Fällen (wo noch Klagen über Undeutlichsehen und Flimmern vorhanden sein können) die kleinsten Spuren der Krankheit zu entdecken, hält man gleichzeitig zwei rothe Objecte resp. nasalwärts und temporalwärts von dem Fixationspunkt und fragt, ob ein Unterschied in der Farbe der 2 Objecte zu erkennen ist. Das Scotom war in allen Fällen negativ, d. h. konnte nicht als dunkler Fleck im Gesichtsfelde, ja nicht einmal als farbloser Fleck im rothen Grunde wahrgenomen werden. Der Formsinn schien, so weit es zu constatiren war, im ganzen Gebiete des Farbenscotoms herabgesetzt. Eine Herabsetzung des Lichtsinns konnte aber nicht nachgewiesen werden. — In keinem Falle hat K. eine Neuro-Retinitis (Leber) oder Veränderungen in der Macula (Schön) gesehen, immer fand er den Augengrund normal. Ob die weissliche Färbung der äusseren Papillenhälfte pathologisch sei, scheint ihm schwer zu entscheiden bei einer doppelseitigen Krankheit. — Bei den 154 Kranken war die Amblyopie doppelseitig; ausserdem sind 14 Fälle von einseitigem negativem Scotom ohne ophthalmoscopischen Befund verzeichnet. Sie weichen aber in so vielen Beziehungen (Ursachen, Complicationen, Alter und Geschlecht der Kranken) von den übrigen Fällen ab, dass sie nicht mit ihnen zusammengestellt werden können (vgl. die Fälle von Schweigger, Klin. Monatsbl. 1874 S. 18). — Die 154 Kranken waren alle Männer; bei keinem Weibe konnte die Diagnose sicher gestellt werden. Kein Fall ist vor dem 28. Jahr vorgekommen; 4 Kranke waren im Alter von 28—30, 29 (19 pCt.) 30—40, 40 (27 pCt.) 40—50, 61 (40 pCt.) 50—60, 18 (12 pCt.) 60 bis 70 und nur ein Kranker war mehr als 70 Jahre alt. Wenigstens 68 von den 154 Kranken waren Gewohnheitstrinker, in 39 Fällen

wurde starker Taback in Uebermass geraucht. Durchgemachte Strapazen, geistige Anstrengungen und Schlaflosigkeit konnten selten als Ursache angenommen werden. Bei ungefähr einem Drittel aller Kranken konnte kein ätiologisches Moment mit hinreichender Sicherheit angenommen werden. Dass die Krankheit in allen Fällen durch Alkohol oder Tabak oder nur durch Tabak (Foerster) hervorgerufen werde, wird von K. bestimmt geläugnet. — In 93 Fällen wurde der Kranke durch längere Zeit beobachtet, in 59 von diesen Fällen trat Heilung oder Besserung ein. Die Krankheit dauerte in der Regel 1½—2 Jahre; nicht selten begann die Besserung, nachdem alle Curversuche schon längst aufgegeben waren. Oertliche Blutentziehungen, Schwitz- und Badecuren schienen bisweilen nützlich, Strychnin, Santonin, Bromkalium und Jodkalium sind sehr oft angewendet, haben aber nichts geleistet. — Das Wesen der Krankheit bleibt dunkel, weder die Erklärung von Leber noch die von Schön verträgt sich mit den Thatsachen. — Krenchel.]

[Jodko (117) berichtet über einen merkwürdigen Krankheitsfall. Ein 34jähriger Patient verfiel plötzlich ohne nachweisbare Ursache in eine Art von Tetanus mit Verlust des Bewusstseins. Nach 5stündiger Dauer des Anfalls trat vollständige Amaurose und Aphasie ein.

Stat. praes. Vollständige beiderseitige Amaurose, die Reaction der Iris aber beiderseits prompt. Der Augenspiegel zeigt ganz normalen Augenhintergrund. Allgemeinbefinden ungestört, nur ist die Zunge ganz gelähmt und Oesophagus und Trachea anästhetisch.

Nach 5wöchentlicher Behandlung mit Purgantien, Jod, Electricität, Einspritzungen von Strychnin und Anwendung von Bädern kehrte das Sprachvermögen vollkommen zurück — was die Augen anbelangt, blieb das linke absolut amaurotisch, während das rechte in 10 Fuss Distanz Finger zählte. Reaction der Iris beiderseits normal.

Die Reactionsfähigkeit der Iris bei gewöhnlicher Amaurose führt J. auf noch unbekannte Verbindungsbahnen des Opticus und Oculomotorius zurück. — Virchow-Hirsch's Jahresbericht].

Schiess-Gemuseus (118) berichtet über zwei Fälle von Erblindung. —

1) Ein 9jähriger Knabe erblindet nach vorausgegangenem Kopfschmerz. Pupillen erweitert, reagiren aber ein wenig. Rechts Papille stark getrübt und geschwellt, starke Venenfüllung, links Papille leicht getrübt. Innerlich Eisen. Stirnsalbe von Jodkalium, Priessnitz'sche Einwicklungen. Nach einigen Tagen kehrt etwas Sehvermögen zurück, doch werden Farben nicht richtig bezeichnet. Der Spiegelbefund normalisirt sich. 3 Wochen nach der Aufnahme S[illegible] grün für grau.

2) Ein 25jähriges Mädchen fällt von einer Scheune herab, erleidet Rippenbruch und Hirnerschütterung. Nach 9 Tagen Taubheit, rasch wieder schwindend und einer allmählich sich entwickelnden Amaurosis Platz machend. Pupillen maximal erweitert, etwas reagirend; völlige Blindheit. Spiegel zeigt starke Schlängelung der Venen. 3 Tage nach der Aufnahme spontan S $\frac{1}{10}$ beiderseits, Tags darauf S $\frac{2}{10}$. —

Galezowski (120, 121) handelt von toxischen Amblyopieen.

Das Anilin färbt bei den betreffenden Arbeitern die Haare blaugrün, erzeugt Schwindel, Kopfschmerzen, Uebligkeit bis zum Erbrechen, und alterirt auch das Sehorgan. Das sah G. in 3 Fällen. In Betreff der Augensymptome bestehen Differenzen. Zwei der Kranken klagten über Augenermüdung mit Photophobie und einem dunkeln Nebel vor den Augen, welche bei normaler S eine Injection rings um die Cornea zeigten. 3 Kranke wurden zuerst von recidivirender Iritis des rechten Auges ergriffen und 5 bis 6 Monate nach der Enucleation dieses Auges erkrankte auch das linke. Hintere Synechieen, Papille gesund, kaum leicht verschleiert, doch wird nur No. 12 gelesen. Wechsel der Beschäftigung, Blutegel, Atropin, schwarzer Kaffe, Tonica. Nach 2 Monaten wird No. 4 gelesen, seit einem Monat keine Recidive der Entzündung.

Eine Opiumamblyopie sah G. zweimal. Das einemal wurden wegen Diarrhoë in 15 Monaten gegen 1000 Gramm Opium genommen, das andere Mal wegen eines bereits 40 Jahre währenden Gesichtsschmerzes das Opium in täglichen Dosen bis zu 20 Gramm verzehrt. Der erste Kranke klagt über Trübsehen in die Ferne. Alle Objecte, die er fixirt, erscheinen ihm verunstaltet, die Figuren tanzen und springen vor seinen Augen. Er liest zwar noch No. 3, aber nach dem Lesen einiger Worte umnebeln sich die Buchstaben, tanzen und verwirren sich, so dass er die Augen schliessen muss. Carmin und gelb wird nicht unterschieden. Gesichtsfeld frei, Augenspiegelbefund negativ. Aehnlich sind die Klagen des zweiten Kranken. Analoge Symptome werden hervorgerufen, wenn nach Opiumvergiftung Myosis mit Spasmus des Accommodationsmuskels durch Monate oder Jahre zurückbleibt. Die Opiumamblyopie kann nur durch Opiumabstinenz geheilt werden.

Ueber die Alcoholamblyopie spricht sich G. so aus: 1) Die Gesichtshallucinationen und Illusionen des an Delirium tremens Leidenden stehen in Beziehung zur Amblyopie, wie denn überhaupt kein Zweifel darüber bestehen kann, dass die Sinne eine sehr grosse Rolle bei der Hervorrufung der Hallucination spielen und durch Heilung des Augenleidens mitunter die Psychose behoben werden

kann, was an dem Beispiele einer an Glaucom leidenden hallucinirenden Frau erläutert wird. 2) Die Symptome der Amblyopia alcoholica sind: Plötzliches Auftreten und Erreichung des Höhestadiums in 2 bis 3 Wochen; Herabsetzung des Sehvermögens bis zu solchem Grade, dass selbst No. 50 in der Nähe nicht mehr erkannt wird, wobei es jedoch sehr selten zu einem centralen Scotom kommt; Schwanken im Höhegrade der Amblyopie, das Bessersehen am Abend ist aber nur eine Täuschung, die Besserung am Morgen kommt daher, weil bei Nacht nichts getrunken wurde; Störung für die Ferne auf dem Vorhandensein eines grauen, weissen, violetten Nebels beruhend; Blendung durch grelles Licht; Farbenstörung (die aber vorübergehend schwinden kann), namentlich für Mischfarben, besonders für grüngelb und grünblau, welche für die vorherrschende Farbe oder für grau gehalten werden; verlängerte Dauer der farbigen Eindrücke auf der Netzhaut, so dass derartige Kranke jede Farbe erkennen, wenn man sie gesondert in gewissen Zeitzwischenräumen zeigt, aber die Farben confundiren, wenn man eine nach der anderen vorweist; Verwechslung von Gold- und Silbergeld, bedingt durch die Farbenblindheit, die Amblyopie und das Muskelzittern (wodurch die Hand das Gewicht der Münzen nicht unterscheidet). »Der früher sorglose Kranke wird unruhig, sobald er bemerkt, dass er für ein 20-Sousstück ein 20-Francstück gibt — und kommt zum Arzte«; Gleichheit der Sehstörung in beiden Augen, ein constantes Symptom von grosser diagnostischer Bedeutung, das nur seine Ausnahme erfährt durch jene monoculare Erblindung, die als Folge einer gleichseitigen vollständigen Hemianästhesie verbunden mit Parese und rythmischem Zittern bei Säufern bisweilen auftritt (Magnan); Diplopie und Polyopie, wobei es in Betreff der Diplopie schwer zu entscheiden ist, ob sie monocular oder binocular sei (man glaubt nicht recht zu lesen, Ref.), doch neigt sich G. zur Annahme einer monocularen Diplopie; Oscilliren der Objecte, die sich bald zu nähern, bald zu entfernen scheinen, begründet in wechselnder Contraction des Ciliarmuskels; Erweiterung und Ungleichheit der Pupillen; Fehlen jedes ophthalmoskopischen Befundes, doch kann es bei langem Bestande der Krankheit zur Erblassung der macularen Papillenhälfte mit Verengerung der Arterien und Erweiterung der Venen, auch zur vollständigen Sehnervenatrophie kommen.

Jene Therapie, welche eine allmähliche Abgewöhnung der Alcoholica vorschreibt, ist absolut illusorisch, es muss vielmehr sofort jedes geistige Getränk untersagt werden; dazu Bromkalium, kalte Douchen, Einträufelungen von Eserin, um die Pupillen zu verengern

und die Netzhautarterien zu erweitern, endlich bei hartnäckigen Fällen fliegende Vesicantia im Nacken. —

Ueber die Tabaks- und Alcoholintoxication spricht sich Förster (1 pag. 201 u. ff.) in folgender Weise aus.

Die Symptomatologie der chronischen Tabaksvergiftung ist diese: Geringe Esslust, in der Regel träger Stuhlgang, Schlaf fast durchgehends unzureichend, Herzaction meist etwas aufgeregt (Puls 90 und mehr), Zittern der Hände (beim Halten des Buches, einer Feder etc.), Abgeschlagenheit, Mattigkeit, bisweilen Abnahme des Gedächtnisses, häufig Minderung des Geschlechtstriebes. Es ist fast nur die sorglose Menschenklasse, die an dieser Intoxation leidet, während der Bedachte und Aengstliche, die Ursache des unbehaglichen Zustandes erkennend, das übermässige Rauchen einstellt.

Namentlich bei älteren Personen gesellt sich dann zu den genannten Symptomen eine Störung des Sehvermögens. S ist meist beträchtlich herabgesetzt, feine Schrift wird gar nicht, manchmal selbst XX Sn. nicht mehr gut erkannt. Die Amblyopie beruht wesentlich auf einem negativen centralen Scotom, welches auf jedem Auge vom Fixationspunkt (F) nach aussen gegen den blinden Fleck (M) hin sich erstreckt oder den letzteren erreicht. Der Fixationspunkt liegt an der Grenze des Scotoms oder von diesem noch eingeschlossen, so dass das Scotom vom blinden Fleck durch 18 bis 20° im Horizont nach innen reicht. Im Bereiche des Scotoms ist der Contrast zwischen Roth und Schwarz aufgehoben, die Wahrnehmung des Contrastes zwischen Weiss und Schwarz meist nur herabgesetzt. Die Perimeter-Untersuchung ergibt: Mit einem weissen Quadrat von 5 Mm. Seitenlänge auf schwarzem Grunde erhält man in der Regel keinen völligen Defect zwischen F und M; das Weiss erscheint nur heller jenseits von F und M. Ein rothes Quadrat dagegen, wenn das Roth möglichst frei von Gelb und Blau, ist meist deutlich sichtbar nach aussen von M und namentlich nach innen von F, verschwindet aber zwischen F und M. Der Defect für Roth hat die Gestalt eines liegenden Ovals zwischen F und M. Wenn in den leichteren Fällen der Defect für Roth nur 6 bis 10° Ausdehnung hat, liegt sein Centrum stets näher an F als an M. Dieser Defect für Roth wird bei der Tabaksamblyopie nie vermisst, ist jedoch für dieselbe nicht absolut pathognomonisch, da er sich wahrscheinlich auch bei anderen Amblyopieen findet. Bei der Heilung der Amblyopie verschwindet der Defect für Roth vollständig.

Die Gesammtausdehnung des Gesichtsfeldes erleidet keine Einschränkung. Bei Dämmerlicht wird relativ, manchmal auch absolut

besser gesehen, als bei sehr hellem Tageslicht, ein Phänomen, das jedoch auch bei Opticusatrophie vorkommt. Die Sehnervenpapille ist meist etwas blasser, sehr selten stärker geröthet.

Die ersten Anfänge der Amblyopie entwickeln sich stets sehr schleichend (im Gegensatze zu den Angaben Galezowski's, Hirschler's und Anderer). Vor dem 26. Jahre hat Förster das Uebel nicht beobachtet. Starkes Rauchen wird nämlich in späteren Lebensjahren schwerer vertragen. Sitzende Lebensweise, Schlafmangel, schlechter Appetit befördern die Entstehung des Leidens. Nicht bloss schlechter inländischer Tabak, sondern auch echte Havannaprodukte können die Amblyopie hervorrufen. Tabakkauen ist erschwerend.

Die meisten Kranken sind nicht bloss Gewohnheitsraucher, sondern auch Gewohnheitstrinker, wenn auch nicht gerade Säufer. Es ist einigermassen zweifelhaft, ob alkoholische Getränke ohne Tabaksgenuss den Symptomencomplex hervorzubringen im Stande sind. Unter den nichtrauchenden Säufern hat Förster die Amblyopie nicht gesehen, obwohl die allmähliche Entwickelung der Sehnervenatrophie bei Säufern sicherlich vorkommt. Bei der Tabaksamblyopie kann ein centraler Defect zurückbleiben, jedenfalls sehr selten ist der Ausgang in totale Sehnervenatrophie, die meisten Kranken werden jedoch durch Abstinenz hergestellt.

Eine gewisse Inanition scheint für die Entstehung der Amblyopie erforderlich zu sein, hervorgerufen durch lange andauernde Appetit- und Schlaflosigkeit. Das Postulat einer specifischen Einwirkung des Nicotins auf die Opticusfasern wird dadurch noch nicht entbehrlich. Der Sitz des Leidens ist in den axialen Partieen des Opticus, nicht im Gehirn zu suchen, da die negativen Scotome nie an identischen Stellen liegen. —

Hutchinson (122), welcher der Ansicht ist, dass im Allgemeinen der Alkohol dem Tabak entgegenwirke, daher Tabakraucher, die nicht trinken, der schädlichen Einwirkung des Tabaks zumeist unterworfen sind, hat in Betreff des Verlaufes der Tabaksamblyopie folgende Erfahrungen gemacht:

1) Von 64 gut verfolgten Fällen gewannen 48 ihr volles Sehvermögen wieder oder erfuhren eine bedeutende Besserung; in 4 Fällen blieb der Zustand stationär, in 7 trat Verschlimmerung ein und 5 waren schon bei der ersten Untersuchung ganz blind.
2) Die frischen Fälle heilten schnell und vollständig, doch können auch Fälle von langer Dauer ganz oder nahezu heilen.

3) Von den 48 Genesenen hörten 26 ganz zu rauchen auf, 13 rauchten viel weniger wie früher. In keinem Falle der Besserung aber rauchte der Pat. sein früheres Quantum. In den 11 Fällen ohne Besserung wurde 8mal auf der gewöhnlichen Portion Tabaks auch fernerhin bestanden.
4) Die besten Resultate wurden erzielt bei einigen Kranken zwischen 55 und 65 (und mehr) Jahren. Im vorgerückten Alter scheint die Krankheit überhaupt nicht gefahrbringend zu sein.
5) Einige Patienten schrieben die Sehschwäche der Einwirkung grellen Lichtes zu, und bei diesen war das Auftreten der Amblyopie ein plötzliches. Dieses letztere fand sich aber auch sonst, freilich zumeist wenn die Krankheit im Spätfrühling oder Sommer begann.

Als Tabaksamaurose können nur solche Fälle angesehen werden, in denen die Sehschwäche in beiden Augen absolut gleich ist. Die Kranken klagen über eine Undeutlichkeit im Sehen und einen constanten Nebel. Der Augenspiegel zeigt nichts Pathologisches, nur manchmal sind die Papillen leicht verschleiert. —

Ali (119) hat in Persien Gelegenheit gehabt, mehrere Male Amblyopieen durch Haschischgebrauch (Kauen, Rauchen, Schlürfen des Oels) zu beobachten. Die Haschisch-Amblyopie gleicht der Tabakamblyopie, nur dass Haschisch verderblicher wirkt als Tabak. Bei diesen beiden Amblyopieformen kommt es sehr häufig vor, dass die Störung nur auf Einem Auge existirt und da nur in Form eines Scotoms, während bei der Alkoholamblyopie stets beide Augen ergriffen sind, die Farbenwahrnehmung aber nicht gestört ist. —

Haltenhoff (123) erhielt durch die Strychninbehandlung folgende Resultate: In 15 Fällen von progressiver Sehnervenatrophie war nur einmal eine vorübergehende Besserung zu constatiren. Bemerkenswerthe Besserung wurde jedoch erzielt in den Fällen von centraler Amblyopie mit oder ohne Decoloration der temporalen Papillenhälfte. Ebenso wurde unter 7 Fällen von atrophischen Sehnervenveränderungen nach Entzündung der tiefen Augenhäute 3mal ein deutlicher Effect gesehen. Die Resultate bei Retinitis pigmentosa haben H's Erwartungen übertroffen. Bei allen 5 Patienten, von denen übrigens 3 gleichzeitig mit constantem Strom behandelt wurden, trat rasch eine subjective Besserung ein: Verringerung der Blendung bei Tag und der Blindheit bei Nacht, grössere Stetigkeit des Sehens. Bei 4 war eine Hebung der Sehschärfe, bei 2 eine Erweiterung des Gesichtsfeldes nachweisbar. Bei allen trat der Effect nach den ersten 2—5 Injectionen ein. Die späteren Einspritzungen fügten nichts

oder wenig hinzu — eine Thatsache, die für die Strychninbehandlung im Allgemeinen gilt. Bei den tiefen Augenentzündungen, so lange sie sich im acuten Stadium befinden, ist das stimulirende Strychnin contraindicirt, kann aber im regressiven Stadium der Entzündung die Rückkehr zur Norm beschleunigen. So stieg in einem Falle von regressiver Neuroretinitis alcoholica S rapid. nach 2 oder 3 Injectionen von $^{16}/_{50}$ auf $^{16}/_{30}$. H. sah Erfolge bei Amblyopie auf chloro-anämischer Grundlage, bei Amblyopia ex abusu, geringe Wirkung bei Amblyopia ex anopsia, vorübergehende Wirkung bei einseitiger Amblyopie nach Menorrhagie, keine bei Augenmuskellähmungen. —

Warlomont, welcher über H's. Arbeit referirt, fragt, warum man stets die hypodermatische Methode anwende und das Strychnin nicht als Augenwasser instillire, da ja doch das Mittel bei dieser letzteren Anwendungsweise auf eben so kurzem als sicheren Wege zu Netzhaut und Sehnerven gelangen würde. In der That wendet W. das Strychnin schon seit sehr langer Zeit in dieser Art an. Von einer 1%igen Lösung wird anfangs täglich 3mal ein Tropfen in jedes Auge eingeträufelt und dann mit der Tropfenzahl gestiegen. Die Strychninbehandlung wird dadurch practischer, leichter, allgemeiner. —

Savary (124) sieht, wie durch eine Strychnincur das linke Auge eines 30jährigen Mannes, das, an Atrophie der Sehnerven leidend, nur noch S $\frac{1}{10}$ bei concentrisch eingeengtem Gesichtsfelde darbietet, ein Sehvermögen $\frac{1}{2}$ wiedergewinnt. Der Fall hat aber sein Eigenthümliches:

Pat. hatte vor 15 Jahren eine Angina diphtherica durchgemacht, in deren Gefolge sich linksseitige Hemiplegie und hochgradige Amblyopie des linken Auges entwickelte. Die Lähmung ging zurück, das Sehvermögen des afficirten Auges besserte sich ein wenig, blieb aber trotzdem sehr schlecht. Vor einiger Zeit hatte er eine vorübergehende Sehstörung am rechten Auge. Bei der ersten Vorstellung des Kranken ist S rechts = 1, Augengrund normal. Links S = $\frac{1}{10}$; concentrische Einengung des Sehfeldes; Farbensinn nicht gestört; weisse Atrophie des Sehnerven mit muldenförmiger Excavation, Atrophie des Pigmentepithels. Nach einem Jahre stellte sich mit Unempfindlichkeit in den Beinen ein plötzliches Sinken des Sehvermögens des rechten Auges ein, wobei S. alle diese Erscheinungen noch als Nachwirkung der vor 15 Jahren überstandenen Diphtherie betrachtet wissen will. Links Zustand ungeändert. Rechts S $\frac{2}{3}$, Papille leicht verschleiert. Strychnin subcutan bis 30 Milligramm. Das Sehvermögen des rechten Auges sinkt nach vorübergehender Besserung beinahe bis Null, hebt sich dann wieder. S des linken Auges hebt sich bis fast $^1/_2$. Krämpfe, Schwäche der unteren Extremitäten, Schwindel gebieten eine Unterbrechung der Cur. Nach ca. 3 Wochen schreibt der Kranke, dass er mit dem linken Auge kleine Druckschrift, mit dem rechten gewöhnliche

Druck, aber wie durch einen Nebel lese und dass sein Allgemeinbefinden befriedigend sei. —

[Taylor (Recueil d'Ophth. p. 75) sah bei einem Kranken, welcher durch weisse Sehnervenatrophie seit 6 Monaten »beinahe blind« war, durch Strychnininjectionen rasche Besserung eintreten. Nicht immer gibt diese Behandlung so gute Resultate, aber da man nicht vorhersagen kann, ob Erfolg eintreten wird oder nicht, ein Schaden aber daraus nicht hervorgehen kann, so soll man in dergleichen Fällen stets den Versuch machen. — N.]

Die Mittheilungen über die Wirkungen des Amylnitrits und die experimentellen Nachweise, dass das Mittel Hirnhyperämie und Erweiterung der Arterien überhaupt erzeuge., ja dass nach Aldridge regelmässig während der Inhalation eine bedeutende Erweiterung der Netzhautgefässe eintrete, haben Steinheim (125) veranlasst, das Mittel bei Neuritis optica, bei Atrophie der Sehnerven und überhaupt auf dem Gebiete der Strychnintherapie in Anwendung zu ziehen. Zur Illustrirung seiner Beobachtungen berichtet St. über die Wirkuug des Mittels bei einer fulminanten Erblindung nach profusem Blutverlust.

Eine 42jährige Frau erlitt einen colossalen Blutverlust aus den Geschlechtstheilen. Am 5. Tage nach Cessation der Metrorrhagie begann eine rapide Verdunkelung des rechten Auges, die sich zu vollkommener Blindheit steigerte und Tags darauf erblindete auch das linke Auge. Die 6 Tage später vorgenommene Untersuchung zeigt nebst allgemeiner Schwäche und hochgradiger Anämie am rechten Auge absolute Amaurose; links scheint schwache Lichtempfindung in einem kleinen Bezirk nach oben und aussen zu existiren. Papille und Opticus beiderseits graulichweiss getrübt, geschwollen und unregelmässig conturirt. Gefässe stark verschleiert, Arterien dünn, Venen gefüllter und stärker geschlängelt. 8 Tropfen Amylnitrit werden auf Baumwolle geträufelt, der Bausch unter die Nase gehalten, kräftige Einathmung. Nach ½ Minute Röthung des Gesichts, Pulsbeschleunigung, »Duseligkeit und Dämpfigkeit«, Gefühl von Brennen im Kopfe. Nach Verschwinden der Erscheinungen neue Inhalation bis zur nämlichen Wirkung. Nach ¼ Stunde: Rechts noch Amaurose, links werden Finger auf 4—5′ gezählt. Dunkelcur, kräftige Diät, täglich mehrmals Amylnitrit-Inhalation. Nach 9 Tagen links Finger bis auf 10′, jedoch excentrisch, das Gesichtsfeld fehlt nach unten vollständig, in fast horizontaler Linie abschneidend. Die Papille nimmt das Bild der Atrophie an, die Pupille noch immer weit und starr. Eine Woche wird das Mittel noch fortgesetzt. Schliesslich zählt die Kranke Finger auf 14′, der Gesichtsfelddefect unverändert, beide Papillen atrophisch. 2 Monate später Status idem. —

[Koppe gibt in seiner Dissertation (p. 16 und Taf. 1 Fig. 2) Beschreibung und Abbildung von einem Falle von bindegewebiger Narbenbildung auf der Netzhaut. Ein einem Entozoon nicht unähnlicher Ausläufer springt am weitesten, andere Theile weniger weit in den Glaskörper vor. — N.]

Nettleship (126) berichtet über den Verlauf, welcher in 15 Fällen von bösartigen Tumoren des Auges nach deren Exstirpation Platz griff. Unter den Fällen finden sich nur 4 Gliomfälle. In zwei derselben war die Enucleatio bulbi von Erfolg begleitet, in diesen beiden war die Krankheit im Beginne, nur auf das Auge beschränkt. In den zwei anderen war einmal ein Tumor an der Aussenfläche der Sclerotica da bei zweifelhafter Infection des Sehnerven, das andere Mal ein Ergriffensein des Sehnerven sehr deutlich. Beide Male kehrte die Krankheit local und rasch wieder. —

Baumgarten (128) beschreibt einen Fall von Netzhaut- und Sehnerven-Gliom.

Vor ca. 3 Jahren bemerkten die Eltern des 5jährigen Knaben, dass die Pupille eines Auges klar, glänzend wurde. Eine Vortreibung des Augapfels wurde erst ein Jahr später wahrgenommen. Die Erscheinungen des amaurotischen Katzenauges waren vor 2 Monaten verschwunden. Untersuchung: hochgradiger Exophthalmus. Pupille weit, vollkommen starr, Pupillargebiet durch »Exsudatmembran« geschlossen, Spannung etwas erhöht. Der enucleirte Augapfel zeigt eine exquisite Birnform, die Verlängerung der Augenaxe kommt auf Rechnung der Ausdehnung des vorderen Bulbussegments. Der extrabulbäre, in der Länge von 25 Mm. erhaltene Theil des Sehnerven zeigt eine noch deutlichere Birnform, als der Bulbus, indem sein hinterer, stark verdickter Abschnitt cylindrisch ist, während der vordere Theil, je näher der Sclera, desto mehr anschwillt. Die Netzhaut ist trichterförmig abgelöst. Dicht am Porus opticus bietet die Netzhaut eine circa hirsekorngrosse Prominenz dar; eine zweite etwa erbsengrosse zeigt der vordere Abschnitt des Retinaltrichters. Dieselbe erscheint wie in die Netzhaut eingeschlossen. Die Sehnervengeschwulst bietet die Charactere des Glioms. In Betreff der Netzhautgeschwulst konnte man zweifelhaft werden, ob man es mit wirklichem Tumorgewebe zu thun habe, indem die centrale Masse der Knoten aus gefässlosem Detritus und hinfälligen Zellen zusammengesetzt, ebensogut der erweiterte, resp verkäste Glaskörper und der dünne periphere Gewebssaum die atrophische und sonst noch veränderte Netzhaut sein konnte. Aber an den nicht knotig verdickten Theilen war eine breite Lage von Gliomgewebe evident und damit die Diagnose festgestellt.

Handelte es sich um ein Gliom der Retina mit Secundärgliom des Sehnerven oder hatte man es mit einem primären Gliom des Opticus zu thun? »Glücklicherweise war die Anamnese klar und unzweideutig genug, um die Präcedenz des Netzhauttumors als gesichert anzunehmen. Schon vor 3 Jahren hatten die Eltern den klaren glänzenden Reflex des Augenhintergrundes bemerkt«. »Erst ein Jahr später bemerkten die Eltern die Vortreibung des Bulbus, das Wahrzeichen der eingetretenen Geschwulstpropagation auf den Sehnerven«. (Da diese Angaben der Eltern eine sehr grosse Rolle spielen, indem B. seinen Aufsatz mit den spannenden Worten beginnt, dass sein Fall »als Beispiel dienen solle, wie leicht man dazu

kommen kann — ohne Kenntniss des Krankheitsverlaufes — den eigentlichen Ausgangspunkt der Neoplasie zu verkennen und somit eine irrthümliche anatomische Diagnose zu stellen«, will ich erwähnen: 1) Auf die Angaben der Eltern ist, wenn es sich um mehrere Jahre alte Daten handelt, erfahrungsgemäss gar nichts zu geben; 2) Die beginnende Gliose des Sehnerven, selbst auf die Netzhaut propagirt, müsste nicht unbedingt zu einem dem Laien erkennbaren Exophthalmus führen; 3) umsoweniger, als im vorliegenden Falle der hohe Exophthalmus gar nicht auf Rechnung der mächtigen Sehnervengeschwulst, sondern wie ausdrücklich angegeben ist, auf Verlängerung des Bulbus, dessen Axe 27 Mm. betrug, zurückzuführen war. Ref.) Bemerkenswerth und noch nicht beobachtet ist das absolute Freibleiben aller übrigen Theile des Auges nach mindestens 3jährigem Bestande des Leidens und bei nahezu fingerdicker Geschwulst des Sehnerven. Es zeigte sich nämlich nicht blos macro-, sondern auch microscopisch Aderhaut, Sclera, Cornea und Retroorbitalgewebe von gliomatöser Zellwucherung vollkommen frei. Der Fall ist daher ein entschiedener Beweis gegen die durchgehende Giltigkeit des Satzes, dass das Gliom sich früher auf die Aderhaut als auf den Sehnerven propagire. (Auf die rasche Propagation des Glioms von der Retina auf den Sehnerven macht schon Thalberg aufmerksam. (Conf. Jahresbericht für 1874, pag. 462.) —

Lawson (130) sagt über Gliom der Retina:

Das jüngste Kind, das L. an Gliom leiden sah, war 6 Wochen alt, das Gliom wahrscheinlich angeboren. Bei Kindern, die älter als 5 Jahre waren, sah L. nie ein Gliom. Von der Regel, dass beide Augen nach einander von Gliom ergriffen werden, kennt L. nur zwei Ausnahmen. Der eine Patient war 2 Jahre 8 Monate alt; das Auge wurde 1872 entfernt. Das andere Kind aus der Clientel Hulke's zeigte 8 Jahre nach der Enucleation des gliomatösen Auges noch keine Wiederkehr des Leidens. Selbst, wenn beide Augen ergriffen sind, und keine Hoffnung auf Genesung mehr besteht, hat L. doch beide Augen nach einander entfernt, um die schrecklichen Leiden des Kindes zu mildern. —

Brailey (131) gibt die Daten der microscopischen Untersuchung von 5 Gliomfällen. In einem 6. Falle wurde nach der macroscopischen Inspection Gliom angenommen, während die genauere Prüfung zeigte, dass es sich um die Ergebnisse eines schleichenden Entzündungsprocesses, begleitet von Verdickung, Faltung und Ablösung der Netzhaut, handelte. —

Schott (132) liefert Beiträge zur Kenntniss der syphilitischen Erkrankungen des Sehnerven.

1) Eine 26jährige Dienstmagd, welche wegen syphilitischer Geschwüre am harten Gaumen durch längere Zeit in Behandlung stand, wird von Gehirnsymptomen mit totaler rechtsseitiger Oculomotorius-Lähmung ergriffen und stirbt. (Kurze Zeit vor dem Tode demonstrirte ich an der Patientin die Erscheinungen der Oculomotoriuslähmung und zeigte, dass dieselbe mit + ¦ No. 1 Jäger mit dem rechten Auge las. Ref.) Auffallende Schwellung des Gehirns, namentlich der Markmasse der rechten Hemisphäre, in der Substanz des rechten, erweichten Schläfenlappens, sowie in der Insel und theilweise im Stirnlappen mehrere blassgrau gefärbte Herde. Der rechte Oculomotorius abgeplattet, blassgrau gefärbt. Der rechte Opticus in seinem intracraniellen Verlaufe um mehr als das Doppelte verdickt, spindelförmig, die rechte Hälfte des Chiasma geschwellt. Nebenbei sei bemerkt, dass das Hymen intact war und dass (ausser an der Schleimhaut des harten Gaumens) weder an den Genitalien noch sonst Spuren von Syphilis sich zeigten. Microskopische Untersuchung des Opticus: beträchtliche Verdickung der Scheide, auffallende Verbreiterung des interstitiellen Bindegewebes, beides bedingt durch massenhafte Einlagerung von Rundzellen, wodurch die Nervenbündel ziemlich weit auseinandergedrückt und verschmächtigt erscheinen. Auch innerhalb der Nervenzellen gewahrt man sowohl einzelne Rundzellen, als auch Züge derselben. Im Chiasma, wie im rechten Tractus opticus eine bedeutende Vermehrung und Vergrösserung der Zellen der Neuroglia, doch ist der hinterste Abschnitt des Tractus normal, sowie auch die Kniehöcker und Vierhügel und Sehhügel keine Abnormität aufweisen. Intraorbitaler Theil des Sehnerven? Die Herde des Gehirns bestehen aus einer Anhäufung derselben Rundzellen, die dort, wo Erweichung eingetreten, Fettkörnchenzellen Platz machen.

2) Ein 42jähriger Gendarm stirbt unter den Erscheinungen von Aphasie und Lähmung der rechten Körperhälfte. Gehirn, besonders dessen linke Hälfte, bedeutend geschwellt; in der letzteren mehrere rundliche erbsen- bis haselnussgrosse derbe Tumoren, im linken Streifenhügel gleichfalls eine derbe Geschwulst von höckeriger Oberfläche und Kastaniengrösse, die in die Sylvische Grube eindringt, die daselbst befindlichen Theile umfassend und comprimirend. Um die Tumoren die Gehirnmasse erweicht.

Der linke Opticus intracraniell bedeutend verdickt, beim Austritt aus dem Chiasma 12 Mm. im Durchmesser, bis zum Foramen opticum sich bis auf 6 Mm. Diameter verschmälernd. Gesammtbreite des Chiasma 18 Mm., die beiden Tractus abgeplattet. An beiden Opticis in der Orbita die äussere Scheide erweitert, besonders am bulbären Nervenende. Bei Durchschneidung des linken Opticus im Bereiche des Foramen opticum entleert sich aus dem Subduralraum eine grössere Menge seröser Flüssigkeit als rechterseits. Papille beiderseits deutlich geschwellt. Mikroskopische Untersuchung: Am intracraniellen Theil des erkrankten linken Opticus ödematöse Schwellung des interstitiellen Bindegewebes und der Nervenfasern, welche breiter und stellenweise varicös erscheinen, ferner Fettkörnchenzellen in nicht sehr erheblicher Menge. Die Nervenscheide gleichfalls geschwellt und zwischen ihr und der angrenzenden Nervensubstanz (ähnlich den Befunden im Rückenmark bei Tetanus) eine feine moleculare Masse abgelagert. In der Scheide selbst rundliche Zellen

angehäuft, die sich ebenso in der inneren Scheide des orbitalen Sehnervenstückes finden, ausserdem im Intervaginalraum mehrfach concentrisch geschichtete Körper.

In beiden Fällen liegen syphilitische Herderkrankungen des Gehirns vor, verbunden mit Affection des Opticus der erkrankten Seite. Die N. optici betheiligen sich unter der Erscheinung einer Neuritis und Perineuritis, ohne dass man sagen könnte, dass die Syphilis besondere, ihr allein eigenthümliche Veränderungen am Opticus bedinge. Die Affection des Opticus ist eine secundäre, hervorgerufen durch ein Uebergreifen der Erkrankung des Gehirns auf den Sehnerven. —

Reich (133) fand an einem Auge, welches das klinische Bild des amaurotischen Katzenauges darbot und das wegen einer hinter der abgelösten Netzhaut vermutheten Geschwulst enucleirt worden war, nebst totaler trichterförmiger Ablösung der Netzhaut (aber ohne intraoculäre Geschwulstbildung) das 6 Mm. lange Stück des Sehnervenstammes, das am Augapfel geblieben war, beim Betasten ziemlich hart, bedeutend verdickt (Durchmesser betrug 9 Mm. gegen kaum 4 Mm. de norma) und auf dem Querschnitt aus folgenden Schichten bestehend. Die Scleralscheide erschien als schmaler bläulich-weisser Streifen; nach innen davon fand sich eine ziemlich dunkle, schmutzig graugrüne, fast zwei Millimeter breite Zone; weiter nach innen folgte ein leicht pigmentirter, bräunlicher sehr dünner Streifen, welcher einen helleren centralen graugelben Theil (den veränderten Sehnerven) einschloss. Die graugrüne Masse, welche sich auch zwischen die Lamellen der Sclera und theilweise zwischen Sclera und Aderhaut einschiebt, erfüllt vollständig den Intervaginalraum sowie einen Theil des Perichorioidealraumes. Die Neubildung besteht aus cylindrischen, von Bindegewebe umgebenen, bei schwacher Vergrösserung hyalin aussehenden Strängen, welche jedoch bei stärkerer Vergrösserung als aus Zellen und feinkörniger Masse zusammengesetzt erkannt werden. Im Innern dieser Stränge, die sich offenbar durch Wucherung der platten Scleralzellen (Endothelzellen) gebildet hatten, verfallen die Zellen der regressiven Metamorphose. Im atrophirten Sehnerven und an der Stelle des Intervaginalraumes waren nur wenige kleine Gefässe vorhanden, an deren Endothel oder Perithel keine Zeichen von Wucherung sich zeigten. Man könnte die beschriebene Form vielleicht dem »Endothelioma medullare (Winogradoff) mit partieller regressiver Metamorphose« anreihen.

Dadurch, dass die Neubildung den intervaginalen Raum vollständig erfüllte, muss die Bewegung »z. B.« lymphoider Flüssigkeit in demselben wohl fast absolut behindert gewesen sein, was secundär

zur Netzhautablösung wesentlich beigetragen haben mag. Das Primäre des Sehnervenleidens ist wahrscheinlich. —

Hirschberg (135) beleuchtet die Casuistik der intraocularen Cysticerken durch Vorführung von 8 Fällen. Neue Gesichtspunkte werden nicht eröffnet. Bemerkenswerth ist der Fall 3, welcher eine Cysticercus-Erkrankung von nahezu 20jähriger Dauer betrifft. Der Kranke, bei welchem v. Graefe 1856 einen subretinalen, dann in den Glaskörper durchgebrochenen Cysticercus im linken Auge und schliesslich nach 4 Monaten beginnende Iridochorioiditis constatirt hatte, zeigte 1875 folgenden Status: Rechtes Auge normal. Links S = o, Divergenz; Form und Spannung des Augapfels erhalten, Pupille eng und circulär mit der verkalkten Linse verwachsen; Iris leicht vorgewölbt. Druck auf die Ciliargegend unschmerzhaft.

In den ersten 8 Monaten des Jahres 1876 sah H. unter 2100 neuen Patienten 5 Fälle von Cysticercus des Augengrundes, also 1 : 420 (gegen 1 : 1000 nach v. Graefe). (Einem Oesterreicher wird bei diesen Zahlen ganz schwindlig. Ich habe bis zum heutigen Tage in eigener Beobachtung noch niemals einen intraoculären Cysticercus gesehen. Ref.). —

v. Wecker (137) versucht eine im Glaskörper befindliche Cysticercusblase mit der Spitze eines schmalen v. Gräfe'schen Messers anzustechen, was jedoch nicht gelingt. Es wird der Cysticercus später durch einen ausgiebigen Einschnitt der Bulbuskapsel entfernt, nachdem er, da er von selbst nicht austreten wollte, mit einer Pincette gefasst worden war. Sehr feine Sutur durch die oberflächlichen Sclerallagen. Heilung ohne Reaction. Pat. bleibt mit Druckverband durch 14 Tage liegen, damit die Netzhautablösung, die schon vor dem operativen Eingriff bestand, wieder schwinde. In der That bessert sich das Sehvermögen ein wenig, so dass Finger, wenn auch sehr schwer, nach unten und aussen unterschieden werden. Nach einigen Wochen war das äussere Ansehen des Auges vollkommen normal. —

Krankheiten der Linse.

Referent: Prof. **O. Becker.**

1) Cadiat, O., Du cristallin; anatomie et développement; usages et régénération. s. p. 76.
2) Laptschinsky, M., Ein Beitrag zur Chemie des Linsengewebes. s. p. 78.

3) Imre, J., Ein Beitrag zur Kenntniss vom Zusammenhang der Linsenkapsel mit der Hyaloidea. Klin. Monatsbl. f. Augenh. p. 184—187.
4) Abadie, Ch., Traité des maladies des yeux. Vol. I. Paris. Octave Doin. 501 pp.
5) Heyl, Albert, G., Coloboma lentis. Report of the fifth internat. ophth. Congress. p. 16—28.
6) Magnus, H., Geschichte des grauen Staars. 315 pp. Mit einer Tafel. Leipzig.
7) —, Die Staarausziehung bei den Griechen und Römern. Arch. f. Ophth. XXII. 2. p. 141–184.
8) - , Die Augenoperationen der früheren Jahrhunderte. Ein Bild aus der Culturgeschichte des ärztlichen Standes. Dt. Ztschr. f. prakt. Medicin. No. 34. 35.
9) Higgens, Ch., Clinical lecture on cataract. Med. Times and Gaz. V. 52. p. 570.
10) Panas, M., Considérations pratiques sur les cataractes. Bulletin gén. de thérap. p. 207, 253, 309.
11) Rothmund, Ueber den Staar. Ein Vortrag im Münchener Volksbildungsverein. 12 pp. München. (Populär.)
12) Knies, Zur Chemie der Altersveränderungen der Linse. Unters. des physiol. Instituts in Heidelberg. I. 2.
13) Brailey, A., Curator's pathological report. Ophth. Hosp. Reports. Vol. IX. a) —, Excision of the globe containing cyst of iris following extraction of cataract. p. 55. b) —, Cataract extraction followed after six weeks by sympathetic irritation (?Iritis) of the other Eye. p. 60.) c) —, Double cataract extraction with an interval of ten days between the operations; Iritis of the second eye, followed by failure of the other. p. 62. d) —, Examination of an eye lost after extraction of cataract. p. 82. e) — Glaucoma in an eye wich has been previously operated on for cataract. p. 84.
14) v. Hasner, Langbau und Katarakt. Klin. Monatsbl. f. Augenh. p. 251—56.
15) Critchett, G., Practical remarks on congenital cataract. Brit. med. Journ. March 4, 11. p. 279, 313. s. Bericht f. 1875, p. 400.
16) Dufour, M., Guérison d'un aveugle-né. Observation pour servir à l'étude des théories de la vision. 20 pp. Lausanne. (Linearextraction mit Erfolg. s. oben p. 142.)
17) Klein, S., Beiderseitige angeborene Katarakt erfolgreich operirt. Klin. Monatsbl. f. Augenh. p. 370—377.
18) Hay, Thomas, A case of senile catarat of ten years duration in a lady eighty-six years of age. Philadelphia med. and surg. Reporter. Aug. 19. p. 147. (Bei der Operation Dislocation der Linse u. starker Glaskörperverlust, ehe der Kern herausgebracht wurde. Gute Heilung.)
19) Jacob, A. H., Considerations upon soft cataract occurring in middle life, its pathology and treatment. Med. Press and Circular. April 12.
20) Weiss, Schichtstaar und mangelhafte Entwickelung der Zähne. Memorabilien. p. 308.
21) Schmidt-Rimpler, Ueber Zuckergehalt bei Cataracta diabetica. Sitzung des ärztl. Vereins zu Marburg. 5. Jan. Berliner klinische Wochenschrift.

22) Teillais, Cataracte diabétique. — Glucose dans le cristallin. Ann. d'ocul. T. 76. p. 238—242.
23) Keyser, P. D. On bony formation in the place of the lens. Report of the fifth internat. ophth. Congress. p. 131—134.
24) Peszkowski, Ein Fall von Cataracta traumatica mit schneller und vollständiger Heilung. Wiener medic. Presse S. 1260—1261.
25) Lasvenes, Fracture de la cornée, cataracte traumatique, phénomènes d'iridochoroidite. Iridectomie. Guérison. Gaz. des hôp. p. 979. Nichts zu referiren. R.)
26) Sinclair, Julie, Experimentelle Untersuchungen zur Genese der erworbenen Kapsel-Katarakt. Inaug.-Diss. Zürich.
27) Albert, Jules, Recherches sur l'acuité visuelle mesurée plusieurs années après les opérations de cataracte et sur la cause la plus ordinaire de sa fréquente diminution. Thèse de Paris.
28) Williams, A. D., A brief statement of the present status of cataract extraction, with statistics and individual work. The Cincinnati Lancet and Observer. September. p. 780. (Unter 50 Fällen v. Graefe'scher Extraction gingen dem Verfasser 2 Augen verloren. R. H. Derby.)
29) Strawbridge, G., Report of forty recent cases of cataract-extractions. Philadelphia med. Times Febr. 19. p. 245.
30) Moore, Oliver, Statistical report of 40 cataract extractions. 55 th. annual report of the New-York eye and ear infirmary. p. 31—40.
31) Hirschberg, J., Ueber die peripher-lineare Staar-Extraction. Berliner klin. Wochenschr. Nr. 1. 2.
32) Vidor, S., Die Entfernung des grauen Staars nach v. Graefe's peripherem Linearschnitte. Wiener medic. Wochenschrift. Nr. 45. 46. 49. 51.
33) Quaglino, A., Sul valore relativo dell' estrazione lineare modificata in confronto cogli altri metodi operativi per la cataratta e sugli accidenti e complicazioni che possono comprometterne l'esito felice. Annali di Ottalm. V. p. 263.
34) Driver, Notiz über die A. Weber'sche Hohllanzenoperation. Klin. Monatsbl. f. Augenh. p. 135—37.
35) Ware, L., Jaeger's operation for cataract. The Chicago medical Journal and Examiner. June. p. 496.
36) Wolfe, Lettre sur l'extraction à lambeau périphérique. Ann. d'Ocul. 75. p. 305.
37) Finlay, Ch., Excision ou enclavement d'un lambeau étroit d'iris, par une plaie périphérique indépendante, pendant l'opération de la cataracte. Ann. d'ocul. T. 75. p. 64—71.
38) —, Résultat de deux extractions de cataracte par la nouvelle méthode etc. Ann. d'Ocul. T. 75. p. 299—301.
39) Taylor, Bell, A method of operating for Cataract, by which the pupil is preserved. Lancet. 5. Febr. Med. Times and Gaz. 52. p. 183.
40) Björkén, John, Nyar Staroperationsmethoder. Upsala läkaref. Förh. II. p. 158.
41) Snell, Simeon, On the suction-operation for cataract. Brit. med. Journ. May 13.
42) Gayet, J., De l'inutilité des pansements occlusifs après les kératotomies et les sclérotomies. Lyon médical. 23. Avril. Ann. d'Ocul. T. 75. p. 252—258.

43) Martin, E., Des pansements de l'oeil après l'opération de la cataracte par extraction. Leçon de clinique ophthalmologique 8. Paris. pp. 16.
44) Schiess, Ueber antiseptisches Verfahren bei Extractionen. 12. Jahresbericht. p. 40—45.
45) Horner, Ueber nasse Salicylverbände. Mittheil. aus d. ophth. Klinik im amtl. Bericht über die Verwaltung des Medicinalwesens im Canton Zürich.
46) Williams, E., Luxatio lentis. s. oben p. 214.
47) Hogg, J., Congenital luxation of the crystalline lens. Lancet, Mai 27. p. 773.
48) Streatfeild, J. F., Congenital malposition of lenses; Iridectomies; improvement of vision. Ophth. Hosp. Rep. VIII. p. 393.
49) Sous, G., Luxation d'un cristallin transparent dans la chambre antérieure. Ann. d'ocul. T. 75. p. 120—123. Bordeaux médical p. 178—179.
50) Baudon, Luxation spontanée du cristallin pierreux; ramollissement du corps vitré; extraction avec conservation de l'organe. Recueil d'Ophthalm. p. 49—51.
51) Hirschberg, J., Zur Anatomie der spontanen Linsenluxation. Mit 1 Tafel. Archiv f. Ophthalm. XXII. 1. p. 65—72.

Imre (3) theilt mit, dass er nach der Extraction eines Kapsellinsenstaares, bei welcher vor der Entbindung der Linse die ganze vordere Kapsel mittelst des Häkchens entfernt wurde, die theilweise von der Hyaloidea getrennte und zusammengerollte hintere Kapsel deutlich von der seidenglänzenden Hyaloidea als eine grauliche Membran unterscheiden konnte. Er führt dies als neuen Beweis dafür an, dass hintere Kapsel und Hyaloidea differente Gebilde sind. —

Abadie (4) behandelt in seinem Lehrbuche die Linsenkrankheiten mit der für die praktischen Zwecke, die dasselbe verfolgt, erforderlichen Klarheit, Schärfe der Begriffsbestimmungen und Objectivität. Das Kapitel liest sich für uns Deutsche um so angenehmer, als jede Seite von gründlichster Berücksichtigung auch der neuesten deutschen Litteratur zeugt. (Ich wüsste wenig auszusetzen und zu erinnern. Nur um zu zeigen, dass ich das Kapitel sorgfältig und mit Interesse gelesen habe, will ich auf den Irrthum aufmerksam machen, dass Verf. (p. 374) mich bei Gelegenheit der Beschreibung der sogen. »Bildungszellen« der Linse mit Professor v. Becker in Helsingfors verwechselt, und dass ich nicht recht einsehe, weshalb Verf. die Prüfung der Ausdehnung des Gesichtsfeldes bei Kataraktösen von der Prüfung der Projectionsfähigkeit der Netzhaut trennt. Die erstere hängt doch von dem Vorhandensein der letzteren ab und wird nach ihr beurtheilt. R.) —

Heyl (5) theilte dem New-Yorker Congress vier Fälle von Coloboma lentis mit, die er beobachtet hatte. In allen 4 Fällen

war Iriscolobom, in zwei Eällen ausserdem Chorioidealcolobom vorhanden. H's Bemerkungen dazu fussen auf einer äusserst sorgfältig gesammelten Litteratur. In der Discussion erwähnen Knapp, Grüning, Williams weitere analoge Fälle. — Grüning theilt mit, dass er in 18 oder 19 Fällen bei Gehängten ausnahmslos Ruptur der Linsenkapsel in horizontaler Richtung gefunden habe. —

Magnus (6, 7, 8) hat die ophthalmologische Litteratur mit einem höchst werthvollen Werke bereichert. Seine Geschichte des grauen Staars enthält eine erstaunliche Summe geschichtlichen und philologischen Details, das offenbar durch einen Ophthalmologen von Fach nicht ohne die thätigste Mithülfe einer Reihe bedeutender Gelehrter, insbesondere auch auf dem Gebiete der orientalischen Sprachen, hat zusammengetragen werden können. Wir Augenärzte sind daher den Herren Professoren Ebert, Magnus (Vater), Stenzler, Weber und Wüstenfeld für ihre Mitarbeiterschaft an dem Magnus'schen Werke zn grossem Danke verpflichtet. Dadurch wird selbstverständlich das Verdienst des Dr. Hugo Magnus nicht geschmälert. Wer sich selbst ein wenig mit dem Gegenstande beschäftigt hat, kann die grosse Schwierigkeit ermessen, die sich einer einheitlichen Bearbeitung des differenten und spröden Materials entgegen stellen musste. Um so grösser das Verdienst des Geleisteten. Bei der enorm grossen Zahl der in Betracht kommenden Detailfragen wird selbstverständlich manche ausgesprochene Ansicht einer nachträglichen Correktur unterworfen werden. Doch kann dies nicht die Aufgabe dieses Jahresberichtes sein. — Das Werk von Magnus bildet eine ebenbürtige Ergänzung der Geschichte der Ophthalmologie von August Hirsch. Während Beide dazu beitragen werden, für unsere Specialität die geschichtliche Verbindung mit der allgemeinen Medicin wieder herzustellen, hat das Werk von Förster eine nähere Verbindung mit der Medicin der Gegenwart angebahnt. So wollen wir hoffen, dass das auf die Spitze getriebene Specialistenwesen, das sich auch in der Lehre, der Ausbildung und Handhabung der Augenheilkunde geltend gemacht hat, zum Heile derselben bald sein Ende erreichen werde. Fast möchten wir die jüngeren Ophthalmologen beneiden, dass sie bei der Fundamentirung ihres Wissens sich der genannten vorzüglichen Werke bedienen können. —

Knies (12) untersuchte die Kerne von 150 ohne die Kapsel extrahirten kataraktösen Linsen mittelst der Verdauungsmethode von Kühne und kam zu dem Resultat, dass die Substanz des Linsen-

kernes nicht Keratin, sondern ein Eiweissstoff sei, der sich wesentlich nur in seinen Löslichkeitsverhältnissen von den übrigen Proteïnkörpern unterscheidet. »Da auch die Linsenkapsel, wie von Ewald und Kühne nachgewiesen wurde, einen Eiweisskörper und nicht elastische Substanz enthält, so besteht das ganze Linsensystem mit Ausnahme der überall vorhandenen Extractivstoffe und anorganischen Salze im Wesentlichen aus Körpern der Eiweissgruppe«. —

Brailey (13) gibt folgende Sectionsberichte:

a) In einem Auge hatte sich nach einer peripheren Linearextraction mit Iridektomie nach oben ein complicirter Nachstaar gebildet, wegen dessen 9 Wochen nach der Extraction eine Iridektomie nach unten-aussen gemacht wurde. Eine Woche später wurde Netzhautablösung constatirt, und als sich nach 11 Monaten der Patient wieder vorstellte, war Ciliarinjection und verminderte Spannung vorhanden, und die äussere Hälfte der vorderen Kammer war von einer grossen, graulichen, halbdurchsichtigen Cyste ausgefüllt. Das enucleirte Auge zeigte normale Dimensionen. Auf der Nasenseite war die Iris an Ort und Stelle, dick, graulich-weiss und strich etwas nach rückwärts. Die Cyste zeigte an ihrer vorderen Fläche dunkle Streifen, als wenn die Fasern der Iris über sie hinwegliefen. Der centrale und innere Theil ihrer Oberfläche war fast durchsichtig. Nach Wegnahme der Hornhaut blieb die Cyste unverletzt. Nun liess sich constatiren, dass die Cyste mit dem bei der zweiten Iridektomie nach unten-aussen stehen gebliebenen Stumpfe zusammenhing. Die Netzhaut war abgehoben, aber wenig geschrumpft. Zwischen ihr und der Chorioidea dünne, gelbliche Flüssigkeit. Der Glaskörper verflüssigt. Der Glaskörperraum ist von der wässerigen Kammer aussen durch die hintere Cystenwand, innen durch eine zarte, structurlose, mit Epithelium überkleidete Membran (wahrscheinlich die hintere Kapsel) geschieden. Sowohl an der hinteren, als an der vorderen Oberfläche der Cyste findet sich temporalwärts Pigment. Sowohl vorn wie hinten ist der nasenwärts in einander übergehende Theil der Wand durchscheinend. Hinter dem Uvealpigment des Irisstumpfes kommt eine structurlose Schichte, der nach dem Innern der Cyste zu ein mehrschichtiges Epithel aufsitzt. Wo die Iris aufhört, besteht die Cyste fast nur aus diesen beiden Lagen. Die Cyste kleidet den ganzen Raum zwischen Iris und Ciliarfortsätzen aus. »The continuation of the pigment of the iris and ciliary processes on its wall, as also of the proper tissue of the iris, may show that it originated by the union of the internal free extremities of these structures, the resulting cavity having been greatly distended by an accumulation of fluid within it, and acquiring an epithelial lining.«

b) Die Katarakt des linken Auges wurde durch einen normalen Schnitt ohne Iridektomie operirt. Schon in der zweiten Nacht trat Entzündung des Auges mit Fiebererscheinungen auf; das Auge wurde durch Iridocyclitis phthisisch. Sechs Wochen darauf wurde das rechte Auge schmerzhaft. Bowman machte dann acht Wochen nach der ersten Operation am rechten Auge mit bestem Seherfolge Iridektomie und enucleirte zugleich das linke Auge. Dasselbe war geschrumpft, Cornea und Sclera verdickt, die Netzhaut abgelöst. Die Iris war in die Wunde eingeheilt, selbst schwartig verdickt. Der Ciliarkörper der Wunde gegenüber stark gegen die Augenachse hingezerrt. (Die

Ursache von alle dem muss in der Einheilung der Iris gesucht werden; die Schrumpfung ist durch Cyclitis bedingt. B.)

c) April 1876 wurde am rechten Auge mit gutem Erfolge operirt, 10 Tage später am linken Auge. (Lineare Extraction mit Iridektomie nach oben.) Es trat Iridocyclitis mit Pupillensperre ein. Lichtempfindung blieb gut. Nach 11 Wochen war das linke Auge schmerzhaft, wenn auch gut gespannt. Das Sehen am rechten Auge nahm ab; es bestand Keratitis punctata. — Das enucleirte linke Auge war etwas geschrumpft, weich. Cornea klar. Pupillensperre. Netzhaut und Chorioidea in situ. Der Opticuseintritt stark geschwollen; von ihm geht eine feine Membran durch den Glaskörperraum und endet an den Ciliarfortsätzen. Der Glaskörper grösstentheils durch gelbliches Serum ersetzt.

d) Ein 44jähriger Mann wurde ambulatorisch am rechten Auge extrahirt. Auf dem Heimwege (3 engl. Meilen) hatte er Schmerzen, die einige Zeit anhielten. Gesehen wurde nicht. Sechs Jahre darauf wurde das Auge von Hutchinson enucleirt.

Das enucleirte Auge ist von normaler Grösse; das untere Hornhautdrittel wird von einer weisslichen, halbdurchscheinenden vascularisirten Narbe eingenommen, in welche die Iris und die verdickte Kapsel eingeheilt ist. Partielle Aderhautatrophie. Der Sehnerveneintritt geschwollen.

e) Eine 67jährige Frau war 14 Jahre früher am rechten Auge an Katarakt mittelst Lappenextraction nach oben (?) operirt. Trotzdem, dass ein Drittel des Glaskörpers verloren gegangen war, war das Sehen befriedigend. Elf Jahre später wurde das rechte Auge hart, Gefühl der Pulsation in demselben. Ein Jahr später trat Gesichtsfeldbeschränkung am linken Auge ein. Nach Enucleation des rechten Auges besserte sich das Sehen am linken.

Die Cornea des enucleirten Auges war vascularisirt, die Pupille nach oben verzogen, in die Cornealnarbe eingeheilt. Keine Verwachsung zwischen Iris und Kapsel. Die Iris ist frei und schlottert. Die Chorioidea ist gerade hinter den Ciliarfortsätzen blass mit dunkeln Flecken. Der Glaskörper ist etwas verflüssigt. —

v. Hasner (14) veröffentlicht eine interessante Studie über den Zusammenhang zwischen Langbau und Katarakt, deren Resultate er selbst in folgende Sätze zusammenfasst:

1. Bei Langbau entwickelt sich Katarakt allgemein in einem von sechs Fällen (16%).

2. Niedere Grade von Langbau von M. $\frac{1}{20}$ an haben allgemein und auch in höheren Jahren keine auffallendere Disposition zu Katarakt als E und H.

3. Die Disposition zu Katarakt scheint dagegen bei Langbau mit M. $\frac{1}{15}$ bis $\frac{1}{10}$ (Donders $\frac{1}{8}$—$\frac{1}{10}$) ziemlich gross zu sein.

4. In diesen Fällen führen namentlich progressive Formen mit Zerrung des Opticus oft (in 37% der Fälle) in früher Jugend zu Iritis, Chorioiditis und Cyclitis, in deren Gefolge dann Katarakt sich entwickelt.

5. Senile Katarakten kommen selbst bei höheren Formen von

Langbau nicht leicht vor dem 50. Lebensjahre vor. Dagegen werden sie über dieses Alter hinaus in diesen Fällen häufig (50%). Doch gilt die Disposition höheren Alters bei höheren Formen von Langbau nicht unbedingt, und führt selbst M. $\frac{1}{3}$ manchmal im Alter bis zu 70 Jahren zu keiner Kataraktbildung.

6. Dass senile Katarakt bei Myopen sehr langsam reife (O. Becker), ist aus den mir vorliegenden Fällen nicht mit Bestimmtheit hervorgegangen. —

Klein (17) operirte einen achtjährigen Knaben an doppelseitiger angeborener Katarakt mit Erfolg. Die Verwerthung des Falles für die Physiologie des Sehens stiess wegen der mangelhaften Intelligenz des Knaben auf grosse Schwierigkeiten, so dass die Ausbeute nur gering war. —

Archibald Hamilton Jacob (19) knüpft an den im vorigen Bericht (p. 409) erwähnten Fall eine lange Auseinandersetzung über eine Form von Katarakt bei ca. 50jährigen Personen von weichem Aussehen, die er von der senilen harten Katarakt getrennt wissen will. Er warnt, sich durch die anscheinend weiche Consistenz verleiten zu lassen, zu discindiren. Die Resorption geschieht sehr langsam, wiederholte Discissionen verursachen leicht glaukomatöse Zustände. Er räth, durch eine kleine Wunde zu extrahiren. Was er beschreibt, ist offenbar dasselbe, was ich l. c. p. 269 als C. nuclearis beschrieben habe. —

[Hirschberg (Beiträge p. 45) beobachtete in drei Familien hereditären Schichtstaar, jedoch so, dass nur die Linsentrübung, nicht aber ihre Form übertragen wurde. 1) Durch 2 Generationen prämature Totalkatarakt, in der dritten ein Kind mit Schichtstaar. 2) Mutter congenitale Katarakt, Kind Schichtstaar. 3) Vater im 20. Jahre Katarakt extrahirt, dessen Bruder Schichtstaar, Kind angeborne Katarakt.

Bei Cataracta congenita regressiva ist Hirschberg, wenn noch Linsenmasse vorhanden war, durch wiederholte Discision zum Ziele gekommen; bei lediglich membranöser Trübung verrichtete er Iridectomie nach innen und fand durchsichtige Kapsel vor.

Die Operation angeborner Katarakte kann man nach H's Ansicht nicht früh genug machen. Wird am Ende des ersten Jahres operirt, so findet man öfters Amblyopie dadurch, »dass die Sehsinnsubstanz nicht früh genug durch den normalen Lichtreiz geübt und entwickelt worden.« Nagel.]

[Weiss (20) beschreibt einen Fall von Schichtstaar mit

mangelhafter Entwickelung der Zähne, in welchem Quecksilbergebrauch nicht als Ursache angeschuldigt werden konnte (cf. Bericht f. 1875 p. 402.) Der Fall betraf einen 21 jährigen Rekruten mit S. $\frac{2}{3}$. Die Kiefer sind schwach entwickelt, das Kinn tritt zurück. Die Schneide- und Eckzähne beider Kiefer sind viel kleiner und stehen weiter von einander als normal. Sie verjüngen sich vom Zahnhalse aus stufenweise, als ob Stücke abgebröckelt wären; alle sind rauh und gelbbräunlich, die Backenzähne fast alle cariös. — N.]

Schmidt-Rimpler (21) extrahirte ein 15jähriges, seit 3 Jahren an Diabetes mellitus leidendes Mädchen an beiden Augen in einer Sitzung. Das rechte Auge heilte, an dem linken trat unschriebene Wundeiterung ein. Patientin starb 8 Tage nach der Operation. Eine Ursache des Todes wurde durch die Section nicht aufgefunden. Weder in den extrahirten Linsen, noch in dem Glycerin, in dem sie aufbewahrt waren, fand Prof. Th. Zinke Zucker. Der Glaskörper des rechten Auges, sofort post morten untersucht, enthielt sicher Zucker (Dr. Külz), der Urin hatte 2,6 % Zucker. $\frac{1}{2}$ % Eiweiss. —

Teillais (22) fand in zwei Katarakten einer 23jährigen Diabetikerin, die er mit Glück operirte, Zucker. —

Keyser (23) fand Knochenbildung im Auge an der Stelle, wo die Linse sich normaler Weise befindet. Doch liess sich auch hier nicht feststellen, dass die Knochenbildung aus der Linsensubstanz hervorgegangen war, oder auch nur, dass sie innerhalb der Kapsel stattgefunden hatte. In der sich an den Vortrag (auf dem internationalen Congress in New-York) anschliessenden Discussion erwähnt Alt, er habe in einem Falle Knochenbildung in[nerhalb?] der Linsenkapsel beobachtet; doch zweifle er nicht, dass es sich nicht um Verknöcherung der Linsensubstanz selbst, sondern um eine Verknöcherung von in Bindegewebe umgewandelten Exsudates in der Kapselwunde handle. —

[Ueber eine vielleicht aus einem verkalkten Linsensysteme entstandene Cyste in der vorderen Kammer s. oben p. 291 Mason.] —

[Julie Sinclair (26) hat auf Veranlassung Horner's Untersuchungen über das Zustandekommen von Kapselkatarakt an Thieraugen angestellt. Zuerst hat sich dabei ergeben, dass unter Bedingungen, welche die Integrität der Kapsel nicht beeinträchtigen, ein Durchgang geformter Bestandtheile durch diese weder durch Diffusion, noch durch Filtration stattfindet. Weiter wurden dann durch Injektionen verschiedener Flüssigkeiten (Eiter, Blut, Ammoniaklösungen, Liqu. chlori u. s. w.) in die vordere Kammer von Ka-

nischen und auch durch direkte Lapis-Aetzung der Kapsel entzündliche Processe eingeleitet. Die Ergebnisse ihrer Arbeit stellt Verfasserin dahin zusammen, dass die erworbene Kapselkatarakt zu Stande kommt, wenn in Folge chemischer oder entzündlicher Alteration der umgebenden flüssigen Medien die Ernährung der Linse gestört wird. Die Ernährungsstörung äussert sich zunächst in der Linsensubstanz, und zwar in den oberflächlichen Schichten der polaren Gebiete. Alsdann werden am vorderen Pole auch die Kapselzellen von der Ernährungsstörung ergriffen. Linsensubstanz und Kapselzellen zerfallen nach vorangegangener Trübung und Quellung zu einer amorphen, gelatinösen, später körnigen oder bröckligen Substanz, die am Pol am dicksten ist. Diese Substanz bildet die wesentliche Grundlage der trübenden Staarmasse. Früher oder später kommt es alsdann in einer mehr oder weniger breiten Zone des an das Degenerationsgebiet grenzenden Kapsel-Epithels zu einer gleichsam die Deckung des Substanzverlustes anstrebenden Zellenproliferation. Diese neugebildeten Zellen dringen in die Degenerationsmasse und durchsetzen sie schicht- oder strangförmig. Die Staarmasse besteht nunmehr aus unregelmässig vertheilten Zellen mit glasiger, streifiger oder körniger Zwischensubstanz (Stadium der Regeneration.) Die Linsenkapsel betheiligt sich nicht aktiv am Kapselstaar; Vorbuchtung und Faltung derselben sind unwesentliche secundäre Zufälle. — Schmidt-Rimpler.]

Jules Albert (27) hat sich in seiner These mit einem interessanten Thema beschäftigt, das mit Recht die Aufmerksamkeit der Ophthalmologen verdient. Er hat 52 Staaroperirte der Clientel von Gayet in Lyon möglichst lange Zeit nach der Operation hinsichtlich ihrer Sehschärfe untersucht und letztere mit dem Befunde bei ihrer Entlassung aus dem Krankenhause verglichen. Bei zwei doppelseitig operirten Personen war das Sehvermögen in einem Auge unverändert geblieben, in dem andern schlechter geworden. Bei den andern 50 hatten 23 ihr gutes Sehvermögen behalten, 25 eine Herabsetzung desselben erlitten. Von sechs Operationen nach Daviel war bei 3, von sechs mit Lappenschnitt und Iridectomie bei 1, von 38 nach v. Gräfe operirten Augen bei 21 eine Verschlimmerung eingetreten. Immer war dieselbe durch Bildung eines Nachstaars bedingt. J. A. theilt den Nachstaar ein in frühzeitigen und späten Nachstaar und glaubt bei letzterem, eine Berücksichtigung des ersteren fällt nicht in das Bereich seiner Aufgabe, drei Formen unterscheiden zu sollen. Derselbe entwickelt sich nach J. A. so langsam, dass der Kranke erst sechs Monate, ein Jahr und selbst

noch später nach der Operation eine Abnahme des Sehvermögens verspürt, die dann langsam zunimmt. Bei der ersten Form hat der Nachstaar das Aussehen eines graulichen Spinngewebes, bei der zweiten bilden sich ein oder zwei dicke Auflagerungen, bei der dritten, seltensten, baucht sich die Kapsel scheinbar nach vorne und ist mit einer grossen Menge kleiner grauer Punkte bedeckt. J. A. hat diese Vorgänge nur bei seitlicher Beleuchtung und mit Lupenvergrösserung beobachtet, und äussert über die anatomischen Verhältnisse solcher Nachstaare keine Ansicht, ist aber auch der Meinung, dass dieselbe andern nicht bekannt ist. Da der Verf. mir (dem Ref.) die Ehre anthut, mein Buch (Pathologie und Therapie des Linsensystems) wiederholt anerkennend zu erwähnen, so ist es wohl erlaubt, wenn ich einige Missverständnisse, die unterlaufen sind, berichtige. Bei der Besprechung der Anatomie des Nachstaars überhaupt heisst es: »tandis que Otto Becker dit que nulle part sur la capsule on ne voit pas de traces de néoformations cellulaires, mais seulement des amas de noyaux de Morgagni.« Offenbar hat J. A. den Seite 394 und 395 meines Buches von mir mitgetheilten Fall im Sinne. Dort handelt es sich aber nur um einen Fall, wo die Operirte 2 Tage nach der Operation gestorben war. In diesem Falle war eine Wucherung der intracapsulären Zellen noch nicht eingetreten. Gleich im nächsten Falle wird die intrakapsuläre Zellwucherung genau beschrieben u. s. w. Auch die erst spät auftretenden Kapseltrübungen werden (S. 364) ausführlich beschrieben, und zwar lassen sich in meiner Schilderung die drei von J. A. aufgestellten Formen recht gut erkennen. Es handelt sich in diesen Fällen immer um chronische Phakitis, d. h. um recidivirende Wucherungsvorgänge in den der Kapsel anhängenden Zellen, häufig auch wohl um ein Ueberziehen der hinteren Kapsel mit der schon von H. Müller beschriebenen pathologischen Zellschichte. Die Ursache solcher schleichender Phakitis liegt sicher darin, dass durch die Accommodationsvorgänge im Ciliarmuskel beständig an dem Nachstaar gezerrt wird. Offenbar muss dies noch nachtheiligere Folgen haben, wenn die Kapsel, der Nachstaar überhaupt, wie so oft, mit der Wunde verwachsen ist. Und da dies bei peripherer Lappenwunde und gleichzeitig vorhandenem Iriscolobom leichter eintreten wird, als bei reinem Hornhautschnitt und erhaltener Iris, so erklärt sich daraus wieder, dass bei der v. Gräfe'schen Operation die nachträgliche Verschlechterung des Sehvermögens, bedingt durch späte Nachstaarbildung, häufiger vorkommt, als bei der Daviel'schen Lappenextraction. —

Higgens (9) hatte auf 58 an Katarakt operirten Augen 3 Verluste (zwei durch Hornhautsuppuration, von denen einer bei einem Diabetiker gewesen sein soll.) Da aber in acht von den 58 Augen wegen Schichtstaar nur Iridektomie gemacht wurde, repräsentiren die 3 Verluste 6%. H. rechnet ferner 10 halbe Erfolge auf 58, aus demselben Grunde, da er die 8 Iridektomien zu den ganzen Erfolgen zählt, sind dies 20%. — Durch Discission wurden 7 Augen operirt, darunter 1 Verlust. 7 andere weiche Staare wurden linear extrahirt, darunter einer mit halbem Erfolge. Es bleiben also (58—8—14) 36 senile Katarakten mittelst der peripheren Linearextraction nach oben mit 2 totalen Verlusten und 3 halben Erfolgen operirt. Dies macht $5\frac{1}{2}$ % totale Verluste, 25% halbe und $69\frac{1}{2}$ % befriedigende Erfolge. —

Panas (10) spricht sich ausführlich über die Grundsätze aus, denen er bei Kataraktoperationen folgt. Das Krankenexamen ist ausführlich geschildert; es fehlt die Untersuchung des Urins. Bei der Prognose unterscheidet er complicirte, chorioideale und einfache Staare. Doch spricht er sich bestimmt dahin aus, dass er auch die einfachen Alterskatarakten für bedingt durch eine Chorioiditis im hintern Pole hält. Die traumatische Katarakt übergeht er. Bei unreifen Katarakten verwirft er die Zeitigung derselben durch Punktiren der vordern Kapsel und sagt ganz richtig, man komme dann in die Lage, eine traumatische Katarakt zu operiren, die man doch sonst nach Möglichkeit vermeide. P. operirt innerhalb der Cornea mit mässig grosser Lappenhöhe und Iridectomie, empfiehlt sorgfältige Nachbehandlung und spricht sich schliesslich über die Nachoperationen aus, unter denen er die Iridectomie empfehlend erwähnt. Bei angebornen Katarakten folgt er Critchett. —

Strawbridge (29) operirte 40 Katarakten, davon 27 nach v. Graefe, 7 mit modificirtem Lappenschnitt, zwei Verluste, ein halber Erfolg, 3 nach Lebrun's, 3 nach Liebreich's Methode.

Bemerkenswerth ist ein seltener Fall, in welchem vor dem Eingehen mit dem Cystotom sich der ganze Augeninhalt entleerte und eine starke Blutung aus dem Augeninnern folgte. Das Endresultat war natürlich Phthisis bulbi. (Siehe: Becker, Pathologie und Therapie der Linse. S. 344). —

Hirschberg (31) berichtet über 100 in den Jahren 1872—1875 von ihm ausgeführte v. Graefe'sche Extractionen. Wir heben aus der interessanten und lesenswerthen Arbeit Folgendes heraus: H. spricht sich mit Entschiedenheit gegen doppelseitige Extractionen in einer Sitzung aus. Extractionen von Nachstaaren, Kapseltrübungen,

nimmt H. nicht vor, um nicht den Bestand des Auges auch einmal auf's Spiel zu setzen. In Fällen von einfachem Nachstaar discindirt er, bei complicirtem wendet er ausschliesslich die Iridectomie an. Zur exacten Bestimmung des Ein- und Ausstichspunktes bei Kataraktoperationen, um die Basis genau 11 Mm. gross zu machen, hat H. einen kleinen Zirkel angegeben, der, wie mir scheint, angewendet zu werden verdient. —

Driver (34) operirte 200 Katarakten nach Weber's Methode mit der Hohllanze und hatte sechs Verluste, viermal Pupillensperre (durch Iridektomie zu verbessern), acht halbe Erfolge $S < \frac{1}{3}$; also 182 oder 91 % ganze Erfolge, incl. $S > \frac{1}{3}$. Iridektomie wurde 99mal gemacht, in 101 Fällen wurde die runde Pupille erhalten. —

Finlay (37) sah sich in einem Falle von Katarakt bei Glaukom veranlasst, in folgender Weise zu operiren: Er machte zuerst unter Fixation einen peripheren Schnitt von 4 Mm. Länge nach oben, ohne dass das Kammerwasser abfloss. Dann stiess er dasselbe Messer an der Schläfenseite des Cornealrandes in der Höhe des unteren Pupillarrandes ein und contrapunktirte nasenwärts in derselben Höhe und erweiterte beide Wunden 4—5 Mm. nach oben. Beide Wunden convergirten nach Art des Lebrun'schen Schnittes, ohne sich zu berühren, nach einem $2\frac{1}{2}$—3 Mm. unterhalb des oberen peripheren Hornhautschnittes gelegenem Punkte. Nun wurde die Fixationspincette bei Seite gelegt. Mit einem stumpfen Häkchen wurde der freie Irisrand zur obern Wunde herausgezogen und die Iris excidirt. In dieselbe Wunde wurde jetzt ein Cystitome caché eingeführt und die vordere Kapsel in grosser Ausdehnung von unten nach oben geöffnet. Mit einem couteau mousse wurde nun der Lebrun'sche Schnitt vollendet und die Katarakt durch leichten Druck entbunden.

In einem zweiten Falle öffnete F. die Kapsel durch die Incision auf der Schläfeseite. Beide Fälle hatten befriedigenden Erfolg. In dem ersten musste nachträglich eine Kapseldiscission gemacht werden. —

Bell Taylor (39) empfiehlt jetzt einen Lappenschnitt (nach unten) so peripher, dass die Ciliarinsertion der Iris mit durchtrennt wird, während die Pupille unberührt bleibt. Mitunter muss ein Stück Iris excidirt werden. Die Wunde soll schnell heilen und nur geringe Gefahr bestehen, dass die Iris prolabirt oder Suppuration eintritt. Zwei gut geheilte Patienten, deren Augen kaum von nicht operirten unterschieden werden konnten, wurden der klinischen Gesellschaft in London vorgestellt. In einer sich anschliessenden Discussion stellt Macnamara den Satz auf, dass die Irisexcision nur

dann nöthig sei, wenn die Iris sich auf Atropin nicht stark erweitere. —

Simeon Snell (41) bricht eine Lanze für die Suctionsmethode. Er operirte einen 28- und einen 44jährigen Mann, indem er die Kapsel mit einer Discissionsnadel weit öffnete und 3 bis 4 Tage später die Katarakt aussog. Beide Patienten hatte nur das eine Auge ergriffen, beide Augen heilten in kürzester Zeit und erhielten vortreffliches Sehvermögen. —

Gayet (42) spricht sich zunächst aus theoretischen Gründen gegen den Nutzen der Verbände nach Staaroperationen aus und belegt dann seine Anschauung durch die an 93 Staaroperirten, denen er nach der Operation die Augen nicht verbunden hat, gewonnenen Erfahrungen. —

Schiess (44) kommt in seinem zwölften Jahresbericht, der die Operationen vom 1. Januar 1875 bis 1. Januar 1876 umfasst, auf sein bereits im Jahre 1874 auf dem Heidelberger Congress mitgetheiltes antiseptisches Verfahren bei Extraktionen zurück. Dasselbe besteht (s. klinische Monatsbl. 1874, p. 435) darin, dass ausser der Desinfektion der zur Operation verwendeten Instrumente auch die Conjunctiva selbst desinficirt wird. S. lässt Abends und Morgens vor der Operation eine einprozentige Carbolsäurelösung eiu-träufeln. Es soll das für den Patienten nicht gerade angenehm, aber durchaus nicht besonders schmerzhaft sein. Nach der Operation wird die ganze Umgebung des Auges mit einem in einprozentiger Carbolsäurelösung reichlich getränktem Schwamme gewaschen, so dass ein Ueberschuss von Carbolsäure über dem geschlossenen Auge bleibt. Dann wird das Lister'sche Silk-Protective aufgelegt und mit carbolisirter Baumwolle verbunden. In neuester Zeit (44 p. 41) hat S. auch noch carbolisirte Mullbinden angewendet, die dann nach Gebrauch abgeschnitten, nicht abgerollt werden, um jedem Versuch einer zweimaligen Applikation zu begegnen. Was die Resultate anbelangt, so sind bei diesem antiseptischen Verfahren auf 100 vier Fälle von Panophthalmitis vorgekommen. Allerdings wird bei einem derselben ein Stoss in's Auge am fünften Tage als Ursache der Panophthalmitis angegeben, und betraf ein zweiter eine Cataracta traumatica mit Fremdkörper im Auge. Die schleichenden Entzündungen reduciren sich auf 5 von 100, von denen 2 zu definitivem Verlust des Auges geführt haben. Das macht also im Ganzen 6% Verlust. Dieses Resultat erreicht also nicht, was von anderen Operateuren ihrer Angabe nach auch ohne antiseptisches Verfahren erzielt worden ist. Trotzdem verdient

S. wegen der Energie, mit der er den neuen Weg zuerst betreten hat, volle Anerkennung. —

Horner (45) spricht sich im Allgemeinen für die Einführung antiseptischer Verbände in die Augenheilkunde aus. Nach seinen Erfahrungen wirkt Carbolsäure mitunter nachtheilig auf die Lider und die Conjunctiva ein. Auch kommt der üble Geruch wegen der Nähe der Nase in Betracht. An der Cornea kann dieselbe, besonders als Spray angewendet, Geschwürsbildung mit langwieriger Heilung zur Folge haben. (Refer. kann Letzteres aus eigener Erfahrung bestätigen.)

Ausgedehnte Versuche stellte Horner mit kalt gesättigter Salicylsäurelösung (1:300) an. Er verwendet sie als nasse Salicylverbände bei blutigen Operationen. Auch bei Extraktionen hat er dieselben versucht und gefunden, dass sie vertragen werden. Doch hat er mehr Zutrauen zu dem Lister'schen Borverband und scheint ihm »in der Benutzung der Borsäure die Zukunft der ophthalmologischen Antisepsis zu liegen, oder vielleicht in der Mischung von Bor- und Salicylsäure.« Als Thatsache stellt H. jedoch vorläufig nur hin, dass die gesunde Cornea Borsäurelösungen sehr gut verträgt. (Wie bekannt, wird der Borsäureverband seitdem von einigen der beschäftigsten Augenoperateure mit Glück verwendet.)

Von höchstem Interesse sind Horner's Bemerkungen über primäre Eiterungen nach Extraktionen. Wir lassen dieselben daher wörtlich folgen:

»Was wollen wir bei der Staarextraktion durch Antisepsis vermeiden? Genügt nicht auch da ein reinlicher Charpiebaumwollverband?« Diese Frage beschäftigt schon einige Zeit die Ophthalmologen. In erster Hinsicht ist die Antwort, wie mir scheint, eine ganz bestimmte. Es kann sich nur um die suppurative Keratitis und um die suppurative Iritis handeln, welche in den ersten 24 bis 36 Stunden nach der Operation entstehen und deren Anfänge nach 18 Stunden schon zu erkennen sind. Die am 3. bis 5. Tage und noch später auftretenden Iritiden haben ihren Ursprung in zurückgebliebenen Corticalresten, Iriseinklemmung u. s. w. und sind nicht als primäre Wundeiterungen zu bezeichnen.«

»Dürfen nun jene primären Cornea- und Iriseiterungen als septische angesehen werden? Vieles spricht dafür. Jeder beschäftigte Operateur wird die Erfahrung gemacht haben, dass sie nach vielleicht recht langen Zwischenräumen bester Resultate plötzlich in Mehrzahl auftreten, nach ganz normalen Operationen vorkommen, und bei Individuen, bei denen wir nicht leicht eine andere »Aus-

rede« finden. Der rapide, im Anfange schmerzlose Verlauf, die rasche Zerstörung der Gewebe erinnert uns an die septischen traumatischen Keratiten bei Dacryocystoblennorrhoe. Bei der Linearextraktion fällt für die Corneaeiterung die Annahme ungenügender Ernährung durch den Schnitt, welcher die Cornea von einem Theile des Nährbodens trennt, ganz weg. Denn erstens ist diese Trennung eine beschränkte; zweitens finden wir Corneaeiterung rapiden Verlaufs nur bei hergestellter vorderer Kammer; drittens finden wir bei lange offenbleibender Kammer, wie schon Becker betonte, gerade die Cornea sehr klar, ja ich gehe weiter und sage, wir finden in ihr in diesem Falle die streifige und zungenförmige Wundkeratitis nicht. Diese letzteren sind nur insofern die Folge der Verwundung, als durch den Schnitt die Möglichkeit einer Einwanderung aus dem Conjunctivalsack gegeben ist. Die streifige Keratitis ist nicht das Zeichen regenerativer Vorgänge in den Hornhautzellen, sondern die Folge von Immigration in die Wundränder, und nur so erklärt sich, warum wir auch diese gewöhnliche Folge der Extraktionswunde in abnehmender Dichtigkeit vom Cornealwundrande zum Cornealcentrum sehen. Wäre sie die Folge von Einwanderung aus dem erhaltenen Nährboden — also bei Extraktion nach oben von dem untern, nasalen und temporalen Bezirke aus — was immerhin auch noch in den ersten 36 Stunden denkbar wäre, so müsste sich dem bei seitlicher Beleuchtung untersuchenden Auge wenigstens in früher Zeit eine andere Dichtigkeitsscala der Trübung offenbaren.«

»Wenn wir einerseits die schweren Formen der suppurativen Keratitis als septische ansehen dürfen, weil die blosse Annahme des Trauma als Grund absolut nicht erlaubt ist; wenn wir andererseits Ursache haben, auch die leichten Formen der Wundkeratitis als eingewanderte zu betrachten, so ist damit ein deutlicher Fingerzeig für die Wichtigkeit antiseptischer Behandlung gegeben. Und derselbe lässt sich auch für die primäre Iriseiterung aussprechen. Wir wissen aus Tausenden von Fällen, dass die Irisexcision an sich, dass selbst eine kleine Einklemmung keine acute eitrige Iritis macht; dass diese, oder eher eine eitrige Cyclitis nur bei starker Zerrung des Irisansatzes vorkommt, und dann vorläufig noch als »traumatische« angesehen werden kann. Aber eine solche Läsion der Iris kommt bei Extraktionen, die richtig ausgeführt werden, nicht vor, und schon oben bemerkte ich, dass gerade nach ganz normalen Operationen zuweilen Iris-, noch mehr Corneaeiterungen eintreten können.« —

Jabez Hogg (47) führt von zwei Fällen von ihm beobachteter angeborner Freibeweglichkeit der Linse den einen, mit Chorioidealcolobom complicirten, auf einen Fall der Mutter während der Schwangerschaft, den andern auf eine Zangengeburt zurück. Bemerkenswerth ist, dass in dem zweiten Falle die Missbildung allein das rechte, etwas kleinere Auge betraf. —

Streatfeild (48) machte mit gutem Erfolge bei angeborener Ectopia lentis ziemlich gerade nach oben, beiderseits Iridektomie nach unten und liess die Patientin nun mit Staargläsern sehen. Den grauen Reflex der Linsen erklärt er durch den Contrast zur rein schwarzen Farbe, welche die Pupille dort darbot, wo man direkt in den Glaskörperraum hineinsehen konnte. Str. nimmt die Gelegenheit wahr, sich in allgemeinster Weise gegen die Iridodesis auszusprechen, die er nie mehr mache. Beigegeben sind Abbildungen, deren eine das doppelte Bild des Augengrundes, welches man beim Ophthalmoskopiren solcher Fälle erhält, sehr schön illustrirt. —

Sous (49) theilt eine Reihe von Versuchen mit, welche er an einer in die vordere Kammer luxirten, durchsichtigen Linse angestellt hat, um den Grund der goldglänzenden Farbe des Linsenrandes bei Beleuchtung von vorne klar zu stellen. Er ist der Meinung, v. Graefe erkläre das Phänomen durch Reflexion an der vorderen Kapsel, während v. Graefe sich darüber gar nicht (A. f. O. III. 2. 378) bestimmt ausspricht, es übrigens aber bekannt ist, dass das Phänomen durch totale Reflexion an der hintern Kapsel zu Stande kommt. Sous beleuchtete das Auge durch verschiedenartiges Licht und liefert dadurch, ohne es zu bemerken, den Beweis, dass die Farbe des einfallenden Lichtes die Farbe des glänzenden Ringes bedingt. Sous selbst ist der irrigen Meinung, dass die Linsenzellen das Licht reflectiren. —

Baudon (50) theilt zwei Fälle, einen aus seiner eigenen Clientel, den andern aus der Klinik von Galezowski, mit, in denen verkalkte Linsen, die in die vordere Kammer gefallen waren, auf Wunsch der Patienten extrahirt wurden. Beide Augen waren bereits bei der Operation amaurotisch, in beiden Augen heilten die Wunden vortrefflich. Beide Operateure entschlossen sich um so leichter zu der Operation, als bereits die Prodrome einer sympathischen Reizung am andern Auge bestanden. —

Hirschberg (51) beschreibt ein hochgradig myopisches Auge, das durch spontane Luxation der Linse in die vordere Kammer mit consecutivem Glaukom amaurotisch geworden und der grossen Schmerzen wegen enucleirt worden war. Trotzdem, dass der Glaskörper von

der Netzhaut abgelöst und in hohem Grade geschrumpft war, liess sich seine vordere Begrenzung sowohl im Petit'schen Kanal, wie in der tellerförmigen Grube deutlich erkennen. Im Bereich der letzteren war die Verbinduug zwischen hinterer Kapsel und Hyaloidea trotz der Luxation in die vordere Kammer nicht gelöst. Die Zonula Zinnii war nach unten noch erhalten, wenn auch nicht mehr mit der Kapsel verklebt. Eine Verwachsung zwischen Hornhaut und Linse war noch nicht eingetreten. Ueber die Art und Weise, wie die Luxation zu Stande gekommen war, ergab die Anamnese nichts.

Im Anhange daran spricht sich Pufahl nach einem auf der Hirschberg'schen Klinik beobachteten Falle für die Wecker'sche Iridotomie (bei operativem oder traumatischem) complicirtem Nachstaar aus und bildet zugleich eine von Hirschberg vorgeschlagene Veränderung der Wecker'schen Pince-ciseaux, der er federnde Branchen gibt, ab.

Krankheiten des Glaskörpers.

1) Webster, D., Strangförmige Glaskörpertrübung in beiden Augen. Arch. f. Augen- u. Ohrenh. V. 2. p. 391. (Vermuthlich handelte es sich um Reste der Arteria hyaloidea N.)
2) Berger, Fälle von Arteria hyaloidea persistens. s. oben p. 218.
3) Brailey, Arteria hyaloidea persistens. s. oben p. 219.
4) Riebau, Arteria hyaloidea persistens. s. oben p. 219.
5) Pagenstecher, H., Ueber Erweiterung des sog. Petit'schen Kanals und consecutive Ablösung des vorderen Theils des Glaskörpers. s. oben p. 207 und p. 322.
6) Chambé, Contribution à l'étude du synchisis étincelant, 40 pages, avec une planche. Thèse de Paris. (Ausführliche Schilderung dieser Krankheit, Schmidt-Rimpler.)
7) Poncet, F., Histologie du synchisis étincelant. s. oben p. 207.
8) Gayat, J., Pronostic des blessures du corps vitré. Lyon médical Octbr. 1. s. unter Verletzungen.
9) Sigel, O., Ueber fremde Körper im hinteren Augenabschnitt. s. unter Verletzungen.
10) Morton, A. S., Luftblasen im Glaskörper. s. unter Verletzungen.
11) Hirschberg, Glaskörper-Operationen. Arch. f. Ophth. XXII. 3. p. 146 – 162.
12) v. Wecker, Cysticercus im Glaskörper. s. oben p. 426.
13) Hirschberg, Cysticercus im Glaskörper. s. oben p. 426.
14) Schöler, Entozoon (Trichine) im Glaskörper. Verh. d. Berliner med. Gesellsch. Berliner klin. Wochenschr. Nro. 1 und Jahresbericht der Augenklinik p. 39—47. s. Bericht f. 1875 p. 521.

[Hirschberg (11) beschreibt klinisch und anatomisch zwei Fälle, bei denen er nach der gut geglückten Herausbeförde-

rung fremder Körper aus dem Corpus vitreum dennoch bald darauf wegen Cyclitis die Enucleation machen musste. Dies, sowie seine Erfahrungen mit Cysticercus-Extractionen geben ihm Veranlassung, auf die Gefährlichkeit dieser Operationen aufmerksam zu machen. Schmidt-Rimpler.]

Krankheiten der Lider und der Umgebungen des Auges.

Referent: Prof. **A. v. Rothmund.**

1) v. Wecker, L., Fall von Anophthalmus mit congenitaler Cystenbildung in den untern Augenlidern. s. oben p. 211.
2) Kraske, Ueber angebornes Lidcolobom. s. oben p. 222.
3) Pufahl, Epicanthus und Blickfeldmessung. — Pustula maligna. Mit 3 Abbildungen. Arch. f. Augen- und Ohrenheilk. V. 2. pag. 384.
4) de Smet. Revue de la clinique ophthalmologique etc. (Behandlung der Lidkrankheiten, meist Bekanntes. Schmidt-Rimpler.)
5) Sous (Vaillard). Blépharite ciliaire: Bordeaux médical Nro. 25. p. 194. (Bekanntes.)
6) Weber, A., Sur l'etiologie et le traitement des blépharites chroniques. Compte rendu du Congrès périodique international des sciences médicales. 4 Session. Bruxelles. p. 617—619. (s. Bericht f. 1875. p. 421.)
7) Roosa, The relations of blepharitis ciliaris to ametropia. S. Refractions-Anomalieen.
8) Pflüger, Ulcus induratum der Lidränder. Klin. Monatsbl. f. Augenh. p. 160—162.
9) Dietlen, H., Casuistische Beiträge zur Syphilodolgie des Auges. p. 8.
10) Hulke, Secondary syphilitic sore on the eyelid. Med Times and Gaz. 53. p. 463.
11) Knapp, H., Anthrax auf der Innenfläche des untern Augenlides. Arch. f. Augen- u. Ohrenkeilk. V. 2. p. 371—374.
12) Berger, Herpes zoster ophthalmicus. Mittheil. aus d. augenärztl. Praxis. p. 17.
14) Broadbent, W. H., Partieller Herpes frontalis mit Entzündung des Auges. Brit. med. Journ. Dec. 9. p. 749.
15) Coppez, J., Zona ophthalmique. Considérations et observations nouvelles. s. oben p. 264.
16) Martini, Du zona ophthalmique. Recueil d'Ophthalm. p. 150—156. (Mittheilung eines Falles, Schmidt-Rimpler.)
17) Foot, A. W., Case of general xanthelasma planum, associated with chronic jaundice. With 1 Plate. Dublin journ. of med. Science Vol. 61. p. 473 - 481.
18) v. Becker, Amyloid-Degeneration af tarsi. s. Bericht f. 1875. p. 422.

19) De Vincentiis, C. Della struttura e genesi del calazion con osservazioni sulla origine epitheliale delle cellule giganti. Napoli 1875. 58 pp.
20) Lilienfeld, W., Sarkom des rechten oberen Augenlides. Schluss-Mittheilung zur Krankengeschichte No. 269. Jahrg. XIII. Klin. Monatsbl. f. Augenh. p. 302—307.
21) Schiess, Lupus serpiginosus palpebrae superioris et faciei. Zwölfter Jahresbericht p. 26. (Heilung durch den scharfen Löffel und tiefe Aetzungen mit dem Lapisstift. N.)
22) Grasset, Paralysie limitée de la paupière supérieure gauche, lésion à l'extrémité de la scissure parallèle, méningite. Recueil d'Ophthalm. p. 243—246.
23) Bonwetsch, Einige Worte über die Jäger-Flarer'sche Trichiasisoperation. Dorpater med. Ztschr. VI. p. 170—173.
24) Gayet, Traitement du trichiasis par le drainage ciliaire. Gaz. des hôp. p. 932. (Das bekannte Verfahren, die schiefstehenden Wimpern durch die Haut nach aussen zu führen. Schmidt-Rimpler.)
25) Lebrun, De l'opération de l'entropion. Compte rendu du Congrès périodique international des sciences médicales. 4. Session de Bruxelles. p. 619—620.
26) Green, John, An operation for cicatricial entropium and trichiasis of the upper eyelid following trachoma, based upon von Ammons Tarsotomia horizontalis. Report of the fifth internat. ophth. Congress. p. 126—131.
27) Schelske, Rud., Operation des Entropium des äusseren Lidwinkels. Berliner klin. Wochenschr. No. 38. p. 555.
28) Gotti, V., La medicina operatoria della clinica oculistica di Bologna. s. ob. p. 239 (Anwendung des Galvanocauters bei Entropion und Trichiasis.)
29) Brière, Observations d'ectropion. Ann. d'ocul. T. 76. p. 43—52.
30) Cottret, Considérations sur un cas d'ectropion par adhérence consécutif à un abscès de l'orbite. Thèse pour le doctorat. Paris.
31) Le Bolloch, A, De la suture des paupières pour prévenir l'ectropion particulièrement dans l'oedème malin. Thèse pour le doctorat. Paris.
32) Sattler, Dr., Zwei Fälle von Ectropium des unteren Lides. Anzeiger d. k. k. Gesellschaft d. Aerzte in Wien. No. 20.
33) Wolfe, A new method of performing plastic operations. Med. Times and Gaz. Vol. 52. p. 608.
34) Wadsworth, O. F., A case of ectropion treated by transplantation of a large flap without pedicle. Boston med. and. surg. Journ. Decbr. 28.
35) Wadsworth, O. F., Case of ectropion cured by transplantation of a large piece of skin from the forearm. Report of the fifth internat. ophth. Congress. p. 237—239.
36) v. Arlt, Blepharoraphia medialis. Wiener med. Wochenschrift No. 40.
37) Gayat, Blépharoplastie pour un cas de déstruction complète des paupières par suite de l'ablation d'un epithélioma lobulé. Soc. de Chirurgie. 22. Mars. Bulletin. p. 239.
38) Mazzuchelli, A., Trapiantamento cutaneo palpebrale felicemente riuscito. Annali di Ottalm. V. p. 325—336.
39) Noyes, Henry D., On the use of a naso-buccal flap for blepharoplasty, with two cases. Report of the fifth internat. ophth. Congress. p. 6—14.

40) Dhanens, Benoni, Coloboma accidentel des paupières; autoplastie (par glissement du lambeau.) Guérison. Annal. de la Soc. de Médic. d'Anvers. Janv. cf. Févr.

41) Knapp, H., Ueber die Operation traumatischer Lidcolobome. Arch. f. Augen- und Ohrenh. V. 1. p. 195—203.

42) Strawbridge, G., Ueber einige eigenthümliche Reflexerscheinungen nach Durchschneidung des Nervus supraorbitalis. Arch. f. Augen- und Ohrenheilk. V. 1. p. 168—172. (Bei einer Patientin wurde während vier der Durchschneidung beider Nervi supraorbitales folgender Tage der Verlust des Geschmacksinnes beobachtet. Schmidt-Rimpler.)

43) Gosselin, Névralgie sus-orbitaire avec phénomènes de voisinage du côte de l'oeil consécutive à une dent gâtée. Gaz. des hôpitaux. p. 522.

Pufahl (3) theilt Gesichtsfeldmessungen bei Epicanthus mit. v. Gräfe hatte zuerst darauf aufmerksam gemacht, dass das Wesentliche des Epicanthus nicht in dem Hautüberschuss, sondern in einer Insufficienz des Oculomotorius bestehe. Es scheint somit die Hypothese zulässig, dass wegen der durch Hautexcess bedingten pathologischen Senkung des Oberlides die elevirten Blickrichtungen ausbleiben, da sie zwecklos sind, und dass durch mangelnde Hebung eine Insuffienz der Heber stattfinde. Diese Hypothese wird dadurch unterstützt, dass durch Ptosisoperation und Uebung das Blickfeld nach oben um mehrere Winkelgrade zunehmen kann. Zum Beweis hierfür führt P. drei Krankengeschichten an. In dem einen Falle ergab die Ausschneidung eines halbmondförmigen Stückes aus jedem Oberlide eine Erweiterung des Blickfeldes um 5°, in einem anderen um 5°, und in dem dritten Falle sogar mehr als 5°.

Pflüger (8) veröffentlicht einen Fall von Ulcus induratum der Lidränder bei einer 72jährigen Person, welches trotz des hohen Alters der Patientin wahrscheinlich durch Lues bedingt war und durch eine allgemeine Schmierkur, sowie durch Waschung mit einer schwachen Sublimatlösung in Zeit von drei Wochen heilte. —

Dietlen (9) beschreibt aus der Erlanger Augenklinik einen Fall von syphilitischem Geschwür des Unterlides:

Ein 58jähriger Mann zeigte ein von der inneren Lidcommissur bis in die Mitte des unteren Augenlides gehendes breites Geschwür mit derben, stark erhabenen Rändern, und wies die Sondirung nach, dass in der Tiefe desselben der Knochen vom Periost entblösst war. Die Diagnose wurde auf ein luetisches Geschwür, hervorgegangen aus einem Gumma, mit chronischem Verlauf gestellt, und die eingeleitete Behandlung (Inunctionskur) rechtfertigte die Diagnose. Ausser einer starken Ozaena war übrigens am übrigen Körper kein weiteres auf Lues zu beziehendes Symptom vorhanden. —

[Hulke (10) beobachtete am oberen Lide ein secundär syphilitisches Geschwür mit leicht verdickten sinuösen Rän-

dern — neben mehrfachen anderen unzweifelhaft syphilitischen Affectionen. Die primäre Erkrankung datirte acht Jahre zurück. Heilung erfolgte unter örtlicher Anwendung von Quecksilbernitratsalbe und innerem Gebrauch von Merkur. —

Ueber syphilitische Affection des Lides s. auch oben p. 227 (Hock.) N.]

Pufahl (3) veröffentlicht einen Fall von Pustula maligna am Oberlide mit glücklichem Ausgange. —

Knapp (11) theilt einen Fall von Anthrax auf der Innenfläche des unteren Augenlides bei einem Knaben mit. Man sah in der Mitte des Lides eine rothe, halbkugelige Anschwellung von 2″ Durchmesser mit einem geschwärzten Centrum und ausserdem 10—12 kleinen Knoten in der Nähe. Nach gemachter Incision und unter Cataplasmirung erfolgte Heilung. —

[Berger (13) beobachtete zweimalige Eruption von Herpes zoster ophthalmicus an demselben Auge, über Frontal- und Nasociliarast sich erstreckend. Das erste Mal bestand heftige Conjunctivalaffection mit Lichtscheu; das zweite Mal, 1½ Jahre später, Bläscheneruption an den Lidrändern, Infiltrat in der Cornea und starke Irishyperämie. — N.]

[Adler (Klin. Bericht p. 22) berichtet über 2 Fälle von Herpes zoster ophthalmicus. Der erste zeichnet sich aus durch totale Anästhesie der Cornea und Keratitis neuroparalytica. Die Krankheit begann mit Eruption von Herpesbläschen im Bereiche des ersten Trigeminusastes, Trübung der Hornhaut und Iritis, starker Hyperästhesie. 9 Monate später war nur ein Bezirk der Haut aussen vom äusseren Lidwinkel schmerzhaft, die übrigen früher erkrankten Hautpartieen, wie die Cornea, unempfindlich. Die Hornhautulceration nahm im Verlaufe einer Pneumonie eine günstigere Wendung, doch folgte später neue Ulceration und fast völlige Erblindung.

Im zweiten Falle rechtsseitige Eruption im Bereiche des ersten Trigeminusastes, Abscessbildung in der Cornea. Bald darauf entzündliche Affection der linken Cornea, durch welche eine 10 Jahre alte Narbe zum Verschwinden gebracht wird. — N.]

[Foot (17) macht der Pathological Society of Dublin Mittheilung von einem Falle von Xanthelasma planum mit Icterus, den er bei einer 41jährigen Frau beobachtete.

Der Icterus bestand bei ihrer Aufnahme bereits seit 3 Jahren, das Xanthelasma erschien zuerst vor 9 Monaten an den oberen Augenlidern. Es befiel

dann auch die unteren Augenlider, andere Stellen des Gesichts, des Halses, die Schleimhaut des Mundes, die Längsseite der Ellenbogen- und Handgelenke, der Finger und Zehen. Bei ihrer Aufnahme klagte die Pat. hauptsächlich über Schmerzen in der Lebergegend, Stuhlverstopfung, Appetitlosigkeit. Die Untersuchung ergab: Allgemeinen Icterus, Urin von Porterfarbe, Stuhl farblos. Jucken der Haut, jedesmal vermehrt bei Zunahme der Schmerzen in der Lebergegend. Xanthopsie nicht vorhanden. Die Hautaffection an den Augenlidern zeigt die grösste Symmetrie in Anordnung und Ausdehnung. Jederseits zieht sich ein Streifen in der Länge eines halben Zolles bogenförmig am inneren Canthus hin und sendet 3 Fortsätze radienförmig nach aussen; den einen entlang dem unteren Rande der Augenbraue, den anderen entlang dem Tarsalrand des unteren Augenlides, und den dritten gegen das innere Drittel des unteren Augenlides selbst hin. Einzelne Flecke finden sich auch in der Gegend des Canthus externus. Die Flecke sind von gleichmässiger, blasser, rahmartiger Farbe, beträchtlich blasser als die umgebende Haut, sie fühlen sich zart und geschmeidig an, sind leicht erhaben und zeigen sich unter der Loupe als aus zahlreichen Papeln zusammengesetzte Plaques. Vascularisation und Desquamation fehlen ganz. Bewegung der Lider frei. Dieselbe Beschaffenheit wie hier, zeigen die Flecke an den übrigen obengenannten Stellen, und besonders hervorzuheben ist ihr zahlreiches Auftreten an der Mundschleimhaut. An den Extremitäten waren immer nur die Beugeseiten befallen, die Streckseiten ganz frei. Die Untersuchung der Leber ergiebt ziemlich beträchtliche Vergrösserung derselben. An der Gallenblase ist ein Tumor nicht nachzuweisen. Fieber besteht nicht Verfasser ist der Meinung, dass der Icterus nicht durch Cirrhose oder einen malignen Tumor bedingt war, sondern seinen Grund in einer chronischen Obstruction der Gallengänge hatte. Nachdem die Schmerzen in der Lebergegend sich gebessert hatten, verliess Pat., nach 3wöchentl. Aufenthalt, das Hospital, ohne dass in der Hautaffection eine Veränderung eingetreten war. Verf. glaubt auch nicht, dass irgend eine Behandlung dieser Krankheit von gutem Erfolg begleitet sein würde. — Virchow-Hirsch's Jahresbericht.]

Nach einer geschichtlichen Darstellung der Ansichten über das Wesen des Chalazion beschreibt C. de Vincentiis (19) 7 Fälle, in welchen die Geschwulst mit dem entsprechenden Theile des Tarsus exstirpirt worden war. Die anatomischen Ergebnisse bestimmen Verf., das Chalazion als ein eingekapseltes Riesenzellen-Granulom anzusehen. Zunächst besteht dasselbe aus einer peripheren fibrösen Kapsel und einer centralen Granulationsmasse. Die Kapsel ist aus einer ausgedehnteren, den grössten Theil der Geschwulst überziehenden Partie und aus einem kleineren Theile zusammengesetzt, welcher dem Tarsus selbst angehört. Die erstere Partie, ungleich dick, enthält wenig elastische Fasern und ist mehr oder weniger mit Zellen infiltrirt; in derselben befinden sich manchmal Ueberbleibsel der Meibom'schen Drüsen mit oder ohne fettigen Inhalt, und isolirte oder mit der grauen Centralmasse des Tumors verbundene Zellennester. Verstärkt kann dieser Theil durch Fasern

des Musc. orbicularis werden, indem sie von fibrösem Bindegewebe eingeschlossen werden. Der zweite oder tarsale Theil der Kapsel ist immer auch schon in einem sehr frühen Entwickelungsstadium in der Mitte verdünnt; bei weiterem Wachsthum erscheint diese Stelle gekrümmt und kann endlich perforirt werden. Das Bindegewebe dieses Theiles der Kapsel zeigt zahlreiche Infiltrationsheerde; die Ausführungsgänge der Meibom'schen Drüsen erscheinen nicht mehr geradlinigt, die Follikel mit Sprossen versehen, und manche enthalten nebst Epithelzellen Riesenzellen. Die Follikel können auch vollständig fehlen und an ihrer Stelle sich mehr oder weniger deutlich begrenzte Knoten finden, bestehend aus grossen epithelartigen Zellen und Riesenzellen, welche durch junges Bindegewebe getrennt sind. Die graue Granulationsmasse erscheint im Centrum gleichmässig, peripher in mehrere Knötchen durch Bindegewebsepta getheilt. Es finden sich hier meistentheils runde Zellen mit spärlichem Protaplasma und grossem Kern, in weit geringerer Zahl Elemente von spindel- oder sternförmiger Gestalt mit einem oder mehreren, meist ovalen Kernen, in einigen Fällen Inseln epithelartig aussehender Zellen und in der Nähe dieser Inseln Riesenzellen, welche oft in ihrem Innern Fett enthalten sollen. In dem Granulationsgewebe verzweigen sich Gefässe, welche aus der Kapsel hervorgehen; sie haben sehr dünne Wandungen, oft ohne Adventitia, und enthalten zahlreiche farblose Blutkörperchen.

In Bezug auf die Genesis des Chalazion ist Verf. geneigt, anzunehmen, dass in Folge einer primären Entzündung eines oder mehrerer Follikel einer Meibom'schen Drüse eine starke Zelleninfiltration um dieselben stattfindet, welche zur Lockerung des fibrösen Gewebes des Tarsus, zur vollständigen Abschnürung der Follikel führt; anfänglich wird die Kapsel vom eigentlichen Gewebe des Tarsus gebildet; allmählich wird auch letzteres zum Granulom und durch neues Bindegewebe ersetzt, welches von den benachbarten Theilen ausgeht. Der Ursprung der Riesenzellen wird in das Epithel der Meibom'schen Drüsen verlegt. — Michel.]

[Adler erwähnt in seinem Berichte (p. 26) 1) einen Fall von monoloculärer Cyste am unteren Lidrande in der Gegend des Thränenpunktes. Dieselbe war kirschkerngross, durch aus Blutextravasaten stammendes Pigment bläulich-schwarz pigmentirt. 2) Lidödem durch Läuse. — N.]

Lilienfeld (20) theilt den Ausgang einer Krankengeschichte eines im Jahre 1874 exstirpirten Sarkoms des rechten oberen Augenlides (die damalige Beschreibung findet sich in unserem

Jahresbericht Band VI. pag. 476) mit, bei dem ein Recidiv in der Gegend der Parotis eingetreten war; später folgte noch eine solche an der Glandula submaxillaris nach. Beide wurden exstirpirt. Es folgten jedoch weitere Recidive, denen die Patientin erlag. —

Zur Operation von Narbenentropion gibt Green (26) eine Modification der von Ammon'schen Tarsotomie an, die darin besteht, dass bei der Excision der transversalen Hautfalte das Muskellager geschont wird. Als Hauptvorzug dieser Abänderung hebt Green den Umstand hervor, dass durch die Erhaltung der subcutanen Muskelschicht die Existenz und Conservirung der Ciliar-Brücke unter allen Umständen gesichert sei. —

[Spastisches Entropion des äusseren Lidwinkels, wie es besonders bei alten Leuten vorkommt, operirt Schelske (27) auf folgende Weise: Die Lider werden, soweit das Entropion reicht, in zwei Platten gespalten, deren innere die Conjunctiva enthält. Dann wird ca. 5 Mm. vom Lidwinkel entfernt ein senkrechter Schnitt von 30 Mm. Länge durch die Schläfenhaut geführt; der Mittelpunkt desselben, der sich in der Fortsetzung der Lidspalte befindet, wird durch einen horizontalen Schnitt mit dem äusseren Augenwinkel verbunden. Die beiden so gebildeten Lappen werden frei präparirt; der obere etwas nach oben, der untere etwas nach unten verschoben, nachdem die Ecken abgeschrägt sind, und in der neuen Lage durch Suturen befestigt. (Abbildungen erläutern dies.) Auf solche Weise entsteht ein rechteckiger Hautdefect an Stelle der äusseren Lidcommissur. Mit in Glycerin getauchter Leinwand wird die Wunde bedeckt und ein Verband angelegt, der nach 24 Stunden und dann zweimal täglich erneut wird. Nach der Heilung ist der Defect verschwunden, die Lidspalte um 1—2 Mm. erhöht, die Cilien richtig gestellt. — Nagel.]

Brière (29) theilt einen merkwürdigen Fall von Ectropium mit: Bei einem 11jährigen Knaben befand sich in Folge einer Verletzung vor 5 Jahren am Oberlide und nachfolgender Necrose der äusseren Wand der Orbita, bei der sich 6 Sequester abstiessen, ein Vorfall der Thränendrüsen mit bedeutender Verlängerung des Oberlides. Der Fall wurde durch Autoplastik geheilt und verweisen wir bezüglich der Details auf das Original und die dort befindlichen Abbildungen. —

[Le Bolloch (31) empfiehlt unter Mittheilung interessanter Krankengeschichten die Zusammennähung der Augenlider, nach dem Vorgange von Debrou, um einem Narben-Ectropium, wie es nach Oedema gangraenosum, Milzbrand oder ausge-

dehnten Verbrennungen entsteht, vorzubeugen. Die Operation soll geschehen, ehe die Eschara der zerstörten Stelle sich abgestossen hat. Es werden die freien Ränder der Lider wund gemacht und bis auf kleine Partieen, etwa aussen und innen, mit Fäden vereinigt. Zu beobachten ist, dass man dieses Symblepharon viele Monate lang (4 und mehr) bestehen lassen muss, um nicht noch nachträgliches Ectropium durch Narbencontraction zu erhalten. — Schmidt-Rimpler.]

Sattler (32) stellte in der Sitzung der Wiener Aerztekammer zwei Fälle von totalem Ectropium des unteren Lides vor, die durch Macerationsprocesse in der Haut bedingt waren, in einem Falle durch Geschwüre bei einem scrophulösen Mädchen, in dem anderen durch Erysipelas gangraenosum.

Sattler frischte die freien Lidränder auf kurze Strecken längs der äusseren Comissur und lateralwärts von den Thränenröhrchen an, reponirte dann nach Durchschneidung der Narben und spannenden Stränge das Lid und fixirte es durch Vereinigung der wund gemachten Stellen an das obere Lid. Hierauf schnitt er einen der Form der Wunde entsprechenden, aber etwas grösseren Lappen aus der inneren Fläche des Oberarms und transplantirte denselben stückweise. Nach drei Wochen wurde das künstliche Ankyloblepharon gelöst und waren die überpflanzten Cutistheile nur sehr wenig geschrumpft, so dass fast keine Entstellung zurückblieb. —

[Wolfe (33) stellt die Ansicht auf, dass ein zum Ersatz bestimmter Hautlappen dann am besten heile, wenn derselbe in keiner Verbindung mit der umgebenden Haut stehe, und das Unterhautzellgewebe möglichst vollständig von demselben entfernt werde. Ein unteres Augenlid wurde auf die angedeutete Weise aus dem Vorderarme des Kranken gebildet; der Hautlappen selbst hatte eine Länge von 2″ und eine Breite von 1″. Die Heilung ging auf das Befriedigendste von statten. — Michel.]

[Ein ausführlicheres Referat über die Arbeiten von Wolfe und Wadsworth (33—35) s. Klin. Monatsbl. 1877 p. 192—197.]

Wadsworth (34) berichtet über einen Fall von Ectropium, behandelt durch Transplantation eines grossen Lappens ohne Stiel.

Das Ectropium war in Folge einer Verbrennung entstanden und wurde nach der Methode Wolfe's von Glasgow mit glücklichem Erfolg operirt. Diese Methode ist publicirt in der London Medical Times and Gazette, 3. Juni 1876, und bietet die besten Chancen bei narbigen Ectropien, weil selbst im Falle des Misslingens die Verhältnisse so bleiben wie vor der Operation. Der publicirte Fall betrifft ein gesundes 16jähriges Mädchen, das als Kind

eine Verbrennung der linken Gesichtsseite erlitten hatte. Die linke Braue war nach abwärts gezogen und stand beträchtlich tiefer als die rechte, das Oberlid stark verkürzt, das Unterlid so stark herabgezogen, dass die Conjunctiva vollständig nach aussen gekehrt war. Beim Versuche des Lidschlusses blieb ein 2" breiter, freier Raum zwischen den Thränenpunkten. Cornea war normal.

Unter Aethernarkose wurde parallel zum Unterlide 1½" unter den Wimpern ein Schnitt durch die Haut desselben gemacht, vom Thränenpunkte bis ½" über den äusseren Canthus. Der Lappen wurde frei abpräparirt, die umgekehrte Conjunctiva zurückgebracht und die beiden Lider mit 4 Nähten vereinigt. So blieb eine unbedeckte Fläche 1⅝" in horizontaler und ⅝" in vertikaler Richtung. Dann wurde ein Stück Haut von der Innenseite des Vorderarms, 2½" bei 1¼" gross, sorgfältig abpräparirt, von allem subcutanen Bindegewebe befreit und mit der Innenfläche nach oben über die Finger der linken Hand gelegt. Die Innenfläche war glatt, so blass wie die äussere und glich der Aussenfläche von Sohlleder. Der Lappen war kaum ½"' dick und schrumpfte derart, dass er kaum den Defekt deckte. Der Lappen zeigte Neigung, sich aufzurollen, und wurden deshalb gerade unter dem äusseren Canthus zwei freie Nähte ⅜" von einander angelegt. Ueber die Lider wurde ein Goldschlägerhäutchen gelegt und mit dicker Watte und Flanellbinde befestigt. Auch das gesunde Auge wird verbunden, die Wunde am Vorderarm vereinigt. Der Verband blieb 48 Stunden, dann sah man durch das Goldschlägerhäutchen, dass die zwei äusseren Dritttheile der transplantirten Haut glatt und wohlgefärbt lagen und die Ecken genau anlagen. Das innere Drittel lag nicht so glatt und die beiden inneren Lidnähte waren durchgerissen. Ein Theil der Goldschlägerhaut wurde entfernt, die Wunde mit schwacher Carbollösung gereinigt, der Verband mit leichter Carbollösung getränkt und täglich erneuert. Am 5. Tage wurde das Goldschlägerhäutchen ganz entfernt und am 18. Tage das Mädchen geheilt entlassen; doch konnten die Lider an der inneren Hälfte noch nicht ganz zusammengebracht werden. Der Lappen mass 1⅜" bei ⅜". Auch nach vier Monaten waren die Verhältnisse ganz gleich, nur schien besonders bei kaltem Wetter das transplantirte Stück beträchtlich blasser.

Besondere Aufmerksamkeit verdient der Umstand, dass ein dünner Lappen ohne Stiel bedeutend mehr schrumpft, und es würde besser sein, bei grossen Defekten mehrere Lappen zu verwenden, die ganz glatt, rein und frei von Coagulis sein müssen, da dadurch die Gefahr seröser Exsudation und Eiterung bedeutend vermindert wird. —

[Arlt (36) bewirkt die Hebung des unteren Lides an seinem medialen Theile durch folgendes Operationsverfahren: Vom unteren Thränenpunkte aus nach dem inneren Lidwinkel zu wird ein 2—3 Mm. breites und 6—7 Mm. langes Hautstückchen, das der Conjunctiva angrenzt, abgetragen; dasselbe Manöver wird dann am oberen Lide gemacht. Beide Wunden stossen am inneren Augenwinkel zusammen und werden durch

3 Nähte vereinigt. Das Verfahren entspricht der Tarsoraphie am äussersten Lidwinkel. — Schmidt-Rimpler].

[Noyes (39) berichtet über 2 Fälle von Blepharoplastik mit naso-buccalem Lappen.

1) Ein 28jähriger Mann erlitt eine Verbrennung der Kopf-, Stirn- und Wangenhaut. Nach 6 Monaten war das rechte Oberlid defect und evertirt, so dass der Ciliarrand desselben die Augenbraue berührte, die Hornhaut rauchig und vascularisirt. Stirn-, Schläfen-, Wangenhaut unbrauchbar. Zunächst wurde durch einen Horizontalschnitt und sorgsame Präparation das Oberlid von seinen Verwachsungen gelöst. Von dem inneren Ende der Incision wurde ein Schnitt nach abwärts geführt, längs des inneren Augenwinkels über die Wange bis zum Munde und ein damit paralleler Schnitt, welcher auf der linken Seite der Nasenwurzel begann und unten durch eine Bogenlinie in den ersten überging. Der keulenförmige Lappen von 3" Länge mit oberer Basis wurde so dick als möglich abpräparirt und in den Defect eingepflanzt. Um den klaffenden Substanzverlust im Gesicht zu decken, wurde die ganze Wangenhaut abpräparirt und nach innen verschoben; schliesslich die äusseren $^2/_3$ der Lidränder angefrischt und vereinigt. Nur die Spitze des Lappens ($^3/_4$ ") verfiel oberflächlicher Necrose.

2) Ein 6jähriger Knabe kam 3 Monate nach einer Verbrennung mit vollständiger Evertirung beider Oberlider; 24 Stunden nach analoger Operation erfolgte Nachblutung und später Abstossung der lateralen $^3/_4$ des Lappens. Die Operation ist nur für Ausnahmefälle indicirt, wenn die gewöhnlich gewählte Haut nicht verwendbar ist. — Nach Hirschberg's Centralblatt.]

[Bei der Operation traumatischer Lidcolobome ist es nach Knapp (41) vor Allem erforderlich, alle Narbensubstanz sorgfältigst zu entfernen. Bei geringen Substanzverlusten genügt Vereinigung durch Knopf- oder umschlungene Naht; für grössere empfiehlt K. die seitliche Lappenverschiebung. Bei mittelgrossen Substanzverlusten leistete ihm eine zwischen beiden die Mitte haltende Methode gute Dienste. Nebst Vereinigung des Coloboms wird die äussere Commissur gespalten, die Haut von ihrer Unterlage gelöst und gegen das Colobom hin verschoben. Eine mit Abbildungen versehene Krankengeschichte erläutert die Einzelnheiten.

Um durch Lidverletzungen die Entstehung von Colobomen zu verhüten, empfiehlt sich sorgfältige Vernähung der Wunde, Anwendung von Stütznähten und stützenden Heftpflasterstreifen, entspannende Schnitte, endlich Verschluss beider Augen nach der Operation. — N.]

[Ueber die Operation des Symblepharon, insbesondere durch Ueberpflanzung von Kaninchenconjunctiva s. oben p. 253—255.]

Krankheiten der Orbita.

Referent: Prof. **A. v. Rothmund.**

1) Zuckerkandl, Zur Anatomie der Orbitalarterien. s. oben p. 89.
2) Broca, Recherches sur l'indice orbitaire. s. oben p. 86.
3) Pooley, Th., Entzündung der Tenon'schen Kapsel nach einer gewöhnlichen Schieloperation. Perforation der Sclera. Netzhautablösung. Heilung. s. unter Motilitätsstörungen.
4) Layrac, Contribution à l'étude de l'infiltration séreuse du tissu cellulaire rétro-oculaire, 32 pages. Thèse de Paris.
5) Imre, J., Erysipel der Augenlider. Exophthalmus. Gänzliche Genesung im Verlaufe einer Woche. Klin. Monatsbl. f. Augenh. p. 187—191. (Das Erysipel begann an den Lidern. Schmidt-Rimpler.)
6) Le Fort, Abscès du sinus maxillaire. Troubles oculaires et phlegmon de l'orbite. Guérison. Recueil d'Ophthalm. p. 360–363.
7) Richet, Exophthalmie ayant nécessité l'ablation des deux globes oculaires à deux ans de distance, observation recueillie par M. le Dr. Baudon. Recueil d'Ophthalm. p. 191—193. (Wahrscheinlich Morbus Basedowii mit Mortification der Cornea. Schliesslich Enucleation. Schmidt-Rimpler.)
8) Piéchaud, Ad., Note sur un cas de phlegmone de l'orbite; mort. Gaz. méd. de Paris. p. 467.
9) Lyster, Foreign body in Orbit. Lancet. March 18. (Ein 1 Zoll langes Stück Pfeifenrohr war in die Orbita gedrungen und 5 Monate darin geblieben; das Sehen erhalten. N.)
10) Moore, W., A case of pyaemia attended by sudden destruction of the eye. s. oben p. 158.
11) Schmidt-Rimpler, Phlebitis ophthalmica mit letalem Ausgang. Sitzung des ärztl. Vereins zu Marburg vom 2. Juni. (Wird später ausführlicher mitgetheilt.)
12) Day, Henry, Exophthalmic goître Lancet. Sept. 23. p. 422, 458.
13) Villeneuve, W., De la maladie de Basedow. Thèse de Paris.
14) Gagnon, A., Contribution à l'histoire du goître exophthalmique; coexistence d'accidents choréiques. Gaz. hebd. Nr. 39.
15) Bolland, E., De quelques altérations de la peau dans le goître exophthalmique. Thèse de Paris.
16) Thomas, J. P., Exophthalmic goître. With a case. Richmond and Louisville Medical Journal. p. 401.
17) Thompson, W. R., A report et three cases of exophthalmic goître with remarks upon its history, aetiology and treatment. The Ohio medical et surgical Journal August 1st. p. 138.
18) Walzberg, Th., Ein Fall von Basedow'scher Krankheit und Sarkom der Schädelbasis mit Neuritis optica. s. oben p. 388.
19) Gentzen, Felix, Beobachtung am weichen Gaumen nach Entfernung einer Geschwulst in der Augenhöhle. Inaug.-Diss. Königsb., Lpz. Kessler. 31 p.
20) Knapp, On orbital tumors. Report of the fifth internat. ophth. Congress. p. 51—63.

21) v. Oettingen, G., Zur Casuistik und Diagnostik der Orbitaltumoren. Klin. Monatsbl. f. Augenh. p. 315—329.
22) Crespi, Pietro, Contributo alla storia clinica dei tumori dell'occhio e dell'orbita. Osservazioni pratiche. Gaz. med. ital.-lombardia No. 26. p. 251, 261, 272, 421, 431.
22a) Geissler, Ueber Gefässgeschwulste der Augenhöhle. Schmidt's Jahrbücher d. ges. Med. Bd. 170 p. 274 (Zusammenstellung der neuesten Beobachtungen und der allgemeinen Resultate derselben bei Gelegenheit des Referats über die vorjährige Arbeit von Walter Rivington. N.)
23) Mikulicz, Ueber Dermoide am Kopfe, Orbitalcysten. s. oben p. 222.
24) Broër u. Weigert, Teratoma orbitae congenitum. s. oben p. 222.
25) Raab, F., Congenitale Encephalocele. Ein Beitrag zur Casuistik der Orbitaltumoren. Wiener med. Wochenschr. Nr. 11—13.
26) Grüning, E., Ueber einen Fall von Varix aneurysmaticus innerhalb der Schädelhöhle mit Prominenz beider Bulbi und totaler Blindheit. Unterbindung der Carotis communis sinistra. Mit 1 Tafel. Arch. f. Augen- u. Ohrenheilk. V. 2. p. 280—286.
27) Hutchinson, J., Fall on the head, followed by blindness with proptosis of one eye and partial deafness of same ear. Death in 12 weeks. No post-mortem — History of severe haemorrhage shortly before death and of erysipelas of head — Cause of death incertain — Query: Ruptured orbital aneurism. Ophth. Hosp. Reports VIII. p. 489.
28) Chronis, Observation d'un kyste folliculaire de l'orbite à forme méliceride. Recueil d'Ophthalm. p. 51—54.
29) Higgens, Hydatid tumour of the orbit. Clin. soc. of London. Lancet. Oct. 21. p. 576.
30) Osborn, S., Cysten- und Dermoidgeschwülste des Auges. St. Thomas-Hosp. Rep. p. 69.
31) Butterlin, Hygroma de la bourse séreuse du grand oblique de l'oeil; ponction avec la seringue de Pravaz; injection de teinture d'iode; guérison. Union médic. No. 104. p. 335.
32) Higgens, Ch., Elfenbeinexostose der Orbita; Excision, Heilung. Brit. med. Journ. Sept. 16. p. 364.
33) Knapp, H, Grosses Orbitalsarcom, enfernt mit Erhaltung des Augapfels. Tod durch acute Nephritis. Mit 2 Abbildungen. Arch. f. Augen- u. Ohrenheilk. V. 2. p. 310—325.
34) Trélat (Letulle), Sarcome de l'orbite; exophthalmie. Recueil d'Ophthalm. p. 253—257.
35) Letulle, M., Sarcome de l'orbite, exophthalmie. Bull. de le soc. anatomique de Paris. p. 200—203.
36) Péan, M., Small sarcoma of the orbit; Exophthalmia; Enucleation of the eyeball; erysipelas; death; autopsy. Lancet. Jan. 8. p. 51.
37) Richet, Exophthalmie consécutive à un sarcôme. Recueil d'Ophth. p. 44-48.
38) Hay, Thomas, A case of recurring sarcomatous tumor of the orbit in a child, exstirpated for the third time, and ultimately causing the death of the patient. Report of the fifth internat. ophth. Congress. p. 258—263.
39) Deschamps, Cancer de l'orbite. Opérations et récidives successives. Généralisation aux poumons au foie et au péritoine. Bull. de la soc. anatomique de Paris. p. 764—767.

40) Berger, A., Osteosarkom der Orbita. Mittheil. a. d. augenärztlichen Praxis. p. 18.
41) Waldhauer, Echinococcus in der Orbita. Klin. Monatsbl. f. Augenh. p. 152—155.
42) Gotti, Vincenzo, La medicina operatoria della clinica oculistica di Bologna. Rivista clinica di Bologna. (Nr. 9. 10.) Septbr. Octbr.
43) Mollière, De l'énucléation du globe oculaire pendant la période aigüe du phlegmon de cet organe. s. oben p. 239.
44) Adler, Hans, Der Concheurynter (Apparat zur Stillung von Blutungen nach Operationen in der Augenhöhle.) s. oben p. 240.

[Layrac (4) kommt, eine neue Krankengeschichte aus der Beobachtung Richet's herbeiziehend, zu dem Schlusse, dass eine besondere Form von Oedem des retrobulbären Zellgewebes — die häufigste Ursache des Exophthalmus — unvermeidlich zur Destruction der Augen führe. In dem mitgetheilten Falle war beiderseitiger Exophthalmus bei einer 25jährigen Frau aufgetreten, für den jede Erklärung (kein Kropf, keine Herzhypertrophie, keine Cerebralsymptome etc.) fehlte: es kam zur Zerstörung beider Augen. Dabei vollkommene sonstige Gesundheit.

Schmidt-Rimpler.]

[Aus Le Fort's (6) Abtheilung wird von Bide ein Fall von Abscess des Sinus maxillaris mitgetheilt, in welchem die Betheiligung der Orbita und des Auges eine sehr frühe und starke war.

Die Krankheit begann (bei einem 52jährigen Manne) mit heftigem Schmerze in der linken Wange, welcher von den 2 ersten oberen Backenzähnen ausging. An demselben Tage stellte sich Schmerz in der Tiefe des linken Auges unter Röthung desselben ein. Es folgte Vortreibung des Auges mit sehr starkem Oedem der Conjunctiva, unter starker Lichtscheu und Schmerzhaftigkeit. Die Cornea ist klar. Die Pupille ist etwas erweitert und unbeweglich. Blutentziehungen an die Schläfe werden angewendet. Vom 6. Tage an wird beim Schneuzen Eiter entleert. Nach Extraction des cariösen ersten Backenzahnes lässt der Schmerz und die Anschwellung nach, der Bulbus tritt zurück. Nach Ablauf von 3 Wochen war die Heilung mit Erhaltung der Sehkraft vollendet.

Bide ist der Meinung, dass die Erscheinungen Seitens des Auges sich besser nach Salter (der Amaurose und Pupillenerweiterung beobachtete) durch Compression der Nerven in der Orbita, als nach Delestre durch Reflexe von den Trigeminusfasern erklären. (Referent sah in einem ähnlichen Falle sehr rasch Erblindung durch Neuritis optica eintreten.) — Nagel.]

[Piéchaud (8) berichtet einen Fall von Phlegmone der

Orbita. Die Patientin war 16 Jahre alt, bis auf einige Symptome einer Spitzen-Infiltration, früher gesund. Seit 4 Tagen etwas Fieber, Erbrechen, Röthe des rechten Auges. Bei der Inspection Schwellung der bläulichrothen und leicht fluctuirenden Lidhaut. Exophthalmus, Chemosis, Pupille erweitert, Hornhaut ulcerirt. In der oberen Uebergangsfalte zwei kleine Löcher, auf einem derselben brandige Gewebsfetzen. Am folgenden Tage erfolgte ausserhalb der Anstalt der Tod. Keine Section. — Schmidt-Rimpler.]

[Die über die Basedow'sche Krankheit handelnden Arbeiten (12—17) bieten weder für die allgemeine Kenntniss der Krankheit, noch für die dabei vorkommende Betheiligung des Sehorgans Neues; die in Rolland's Arbeit (15) erwähnten Hauptaffectionen sind: Vitiligo, Urticaria, Gangraen an den Extremitäten. Ueber die Arbeit von Walzberg (18) s. oben p. 388.]

[Thomas (17) sah in einem Falle von Basedow'scher Krankheit Nutzen von der Anwendung des galvanischen Stromes. Schliesslich erfolgte letaler Ausgang, aber die Beseitigung der unruhigen Herzaction mittelst des Stromes war sehr bemerkbar.

R. H. Derby.]

Gentzen's (19) Beobachtungen am weichen Gaumen nach Entfernung einer Geschwulst in der Augenhöhle beziehen sich auf die relativ selten gebotene Möglichkeit, das Gaumensegel direct beobachten zu können, und haben daher keine Beziehung zur Ophthalmologie. —

[H. Knapp (20) macht über Orbitaltumoren folgende Mittheilungen:

1) Orbitalexostosen fand Knapp nur 4mal unter 56,000 eigenen Fällen. Den ersten Fall hat er in v. Gräfe's Arch. VII, 1 beschrieben. Der zweite betrifft einen jungen Burschen mit einer wallnussgrossen knochenharten Geschwulst am innern-obern Rande der Orbita. K. entfernte den Tumor mit Hammer und Meissel. Heilung per primam; kein Recidiv. Der dritte Fall betrifft einen 36jährigen Mann, der seit 19 Jahren eine langsam und schmerzlos aber stetig wachsende Geschwulst an seiner Nasenwurzel trägt. Schliesslich erlangte die Neubildung Apfelgrösse und sendete einen wallnussgrossen Fortsatz in jede Orbita, gegen deren Aussenwand die Augen gedrängt wurden. Kreuzschnitt durch die Cutis bis auf das Periost, verticale Furche in den Tumor durch Meissel und Hammer, Entfernung erst der einen, dann der anderen Hälfte durch 1½stündige Arbeit. Heilung binnen 4 Wochen. Der vierte Fall ist dem dritten ähnlich, aber kleiner.

Diese Elfenbeinexostosen wachsen an der Peripherie, indem sie das umgebende periosteale Bindegewebe in Knochensubstanz umwandeln. Ihr rundlicher Körper kann deshalb beträchtlich breiter sein als ihre stilähnliche Basis, welche gleichzeitig auch etwas weniger hart zu sein pflegt. Das Geheimniss der erfolgreichen Operation besteht darin, sie an ihrer Basis anzugreifen. Meissel und Hammer sind die geeigneten Instrumente. vielleicht auch die Bohrmaschine der Zahnärzte, während Sägen wegen der grossen Härte der Neubildung wenig wirksam sind.

2) Retentionscysten der Nachbarhöhlen. Ein 14-jähriges Mädchen hatte eine wallnussgrosse scheinbar knöcherne Geschwulst am inneren-oberen Winkel der einen Orbita seit 3 Jahren. Bei der Entfernung zeigte sich eine dünne Knochenschale mit schleimigem Inhalt. Die Schale wurde entfernt, Periost und Haut vereinigt und eine Sonde eingelegt. Dieselbe musste 1 Jahr lang getragen werden. 2mal täglich wurde sie heraus genommen und die Höhle ausgespritzt. Heilung. Der Tumor ging offenbar von den Siebbeinzellen aus.

3) Chondrosarcom des Orbitaldaches. Die Geschwülste, welche vom obern Orbitaldach ausgehen, sind schwer zu behandeln und bösartig, zumal sie sich auch gleichzeitig intracraniell verbreiten. Ein 52jähriger Mann hatte eine Geschwulst, anscheinend der rechten Thränendrüse, welche Exophthalmus bewirkte und in 3 Wochen deutlich wuchs. Als K. nach der Entfernung derselben den Finger einführte, fand er, dass er ein rundes Loch von 1,5 Ctm. im Orbitaldach gemacht hatte. Keine Cerebralerscheinungen. Der Exophthalmus blieb bestehen. Nach 4 Wochen Localrecidiv, nach 8 Wochen Tod. Der Tumor war ein ossificirendes Enchondrom, das vom Periost ausging und den Knochen zerstörte.

4) Geschwülste in den dem Auge benachbarten Höhlen, welche in die Orbita dringen, sind schwere Erkrankungen.

Bei einem 33jährigen Manne war das linke Auge nach oben verschoben, die linke Wange geschwollen, das linke Nasenloch verstopft. Retinalhyperaemie und Sehstörung. Dr. Sands entfernte den Tumor, indem er von der Fossa canina aus in das Antrum Highmori eindrang und K. 9 Monate später ein Recidiv auf der rechten Seite. Es war ein Chondrosarcoma. Sehr schwierig war die Entfernung eines Myxo-carcinoma aus Nasen- und Highmorshöhle.

Mathewson berichtet über die erfolgreiche Entfernung einer Exostose des Gehörganges mittelst der erwähnten Bohrmaschine. — Nach Hirschberg's Centralblatt.]

Im Jahrgange 1874 (p. 522) theilten wir einen Fall eines orbitalen Tumors von Oettingen (21) mit, dessen Fortsetzung nun weiter veröffentlicht wird. Es handelte sich damals um einen 14jährigen Knaben mit einem colossalen Exophthalmus, bei dem durch das obere Lid hindurch eine aus der Orbita prominirende fluctuirende Geschwulst erkannt wurde, die lebhaft pulsirte und dem Bulbus die Pulsationen mittheilte. Ferner war eine eigenthümliche Asymmetrie des Schädels vorhanden und am Hinterhaupte unter dem Winkel der Lambdanaht eine Meningocele. Es wurde damals ein Aneurysma spurium oder ein abgekapseltes cavernöses Angiom in der Orbita diagnosticirt. Nach Unterbindung der Carotis wurde die Fluctuation schwächer und die Geschwulst war nicht mehr so prall.

Nach Verlauf von 2 Jahren wurde Patient abermals, aber mit bedeutend herabgekommenem Ernährungszustande, in die Klinik aufgenommen. Die Lage des ausserhalb der Orbita gelegenen linken Auges war nicht verändert, die Bedeckung desselben durch das obere Lid nicht vollständig. Die Papille blass, atrophisch, Venen geschlängelt, Sehvermögen auf quantitative Lichtempfindung herabgesetzt. Aber auch mit dem rechten Auge zählt Pat. nur auf 1′ Finger, und zeigt sich auch hier beginnende Atrophie des Sehnerven. Die vordere Apertur der linken Orbita nach allen Richtungen, besonders nach unten erweitert; die linke Schläfengrube zeigt eine Hervorwölbung; die von den Scheitelbeinen gebildete Partie erscheint gleichmässig erweitert und in der Gegend des Winkels der Lambdanaht ist die Lücke des Schädels bis zum Umfange eines Zehngroschenstücks vergrössert. Bei starken Exspirationen werden die weichen Schädeldecken durch die Flüssigkeit blasig hervorgetrieben. Die Geschwulst in der linken Orbita war stark vergrössert, zeigte aber keine Pulsationen mehr. Drückte man mit dem Finger möglichst tief in dieselbe, so fühlte man in der Tiefe eine resistente Masse. In den folgenden Monaten ging die nicht mehr gedeckte Hornhaut des linken Auges völlig zu Grunde; das rechte Auge erblindete ebenfalls durch Sehnervenatrophie. Die geistige Verarmung des P. stieg und ebenso nahm der Hydrocephalus fortwährend zu, so dass Pat. allmählich bewusstlos wurde und nach etwa 3 Monaten starb.

Die Diagnose war bei dem 2. Aufenthalt des P. nicht wesentlich verschieden von der ersten gestellt worden. Die Section ergab folgenden Befund: Schädeldach asymmetrisch durch eine besonders links hervortretende bauchige Auftreibung; unter dem Winkel der Lambdanaht eine nur von Periost geschlossene Lücke. Dura mater injicirt, stellenweise adhärent, verdickt, aber weich und leicht zerreisslich (Pachymeningitis.) Die Pia auf der ganzen Oberfläche der l. Hemisphäre sulzig infiltrirt, über der rechten Hemisphäre injicirt. Linker Seitenventrikel enorm dilatirt. Hirnsubstanz besonders in der Hinterhauptgegend atrophisch, graue Substanz an Consistenz vermindert, zerreisslich, weich. An der Basis sind die an den Tumor grenzenden inneren Windungen durch gelbe Erweichung zerfallen.

An der Schädelbasis findet sich in der vorderen linken Schädelgrube und deren Umgebung eine Geschwulst, die eine beträchtliche Excavation in dieser Gegend hervorgerufen hat. Die Excavation beginnt an der Crista galli, setzt

bis 2 cm. über die Medianlinie hinaus; an Stelle der Sella turcica ist eine tiefe Grube, das linke Orbitaldach fehlt bis auf eine scharfe Leiste. Nach hinten reicht die Excavation bis an den Clivus und in die mittlere Schädelgrube. In der Excavation findet sich eine kuglige, zur linken Orbita hin stärker prominirende Geschwulst, über deren Oberfläche der lang gestreckte verdünnte Oculomotorius verläuft. An der äusseren Seite liegen, hervorgezerrt, mit der Geschwulstmasse verbunden und mit ihr comprimirt, der Trigeminus und Nervus opticus. Der linke Bulbus durch die zur Orbita hinaustretende Dura mater hinausgeschoben, atrophisch. An dem hinteren-unteren Theile ragt die Geschwulst wie mit einer Wurzel in den Canalis caroticus hinein. Die Geschwulst besteht aus festem, grauröthlichen Gewebe und erweist sich bei mikroskopischer Untersuchung als Fibrom. Die Sehnerven zeigen beiderseits Atrophie der nervösen Bestandtheile.

In der »Epikrise« führt Verf. aus, wie im vorliegenden Falle trotz sorgfältiger, lange dauernder Beobachtung ein diagnostischer Irrthum nicht vermieden werden konnte; er weist darauf hin, dass die beiden wesentlichsten Merkmale bei der differentiellen Diagnose zwischen Aneurysma und festen Tumoren mit mitgetheilter Pulsation: die verminderte Spannung des Aneurysma's bei der Compression der betr. Arterie und die Erweiterung desselben nach allen Dimensionen bei Diastole der letzteren im gegebenen Falle im Stiche liessen; das der Carotis interna aufliegende Fibrom erhielt von dieser unmittelbar lebhafte Pulsationen, die dem tastenden Finger durch die Schwingungen der meningealen Flüssigkeit vermittelt wurden, die zwischen dem Tumor und der aus der Orbitalapertur hervortretenden Dura mater sich gesammelt hatte. Leicht verständlich erscheint nach dem Befund der Section auch, dass die Pulsationen nach Unterbindung der Carotis communis aufhörten, nach gebildetem Collateralkreislauf wieder eintraten, um dann bei dem tieferen Eindringen der Geschwulst in den Canalis caroticus gänzlich zu sistiren. Vielleicht hätte das Fehlen der mit dem Stethoscop bei Aneurysmen wahrnehmbaren Geräusche vor einer bestimmten Diagnose warnen müssen.

Dass der während des Lebens so lange beobachtete Hydrocephalus externus oder mening. im Obductionsbericht nicht erwähnt wird, liegt an dem Zurückgehen desselben während des langsamen Absterbens aller Lebensprocesse des Pat. in den letzten 10 Tagen. Hervorzuheben ist noch das zufällige Hinzutreten der Pachymeningitis in den letzten Tagen zu dem schon seit Jahren beobachteten meningealen Hydrocephalus.

Das gänzliche Fehlen der nach Annuske's Zusammenstellung sonst fast ausnahmslos intracranielle Tumoren begleitenden Neuritis optica erklärt sich im vorliegenden Falle durch die ungewöhnliche

Combination des Tumors und Hydrocephalus mit Erweiterung des Schädels und abnormer Lücke in demselben, wodurch Vorrichtungen gegeben waren, um die durch die intracraniellen Circulationsstörungen bedingten wechselnden Druckverhältnisse für Gehirn resp. Sehnerven relativ unschädlich zu machen. —

Unter dem Titel: »ein Beitrag zur Casuistik der Orbitaltumoren« theilt Raab (25) aus der Klinik von v. Wecker folgenden Fall mit:

Ein 23jähriger Mann stellte sich mit einer den linken Bulbus hervordrängenden etwa Hühnerei grossen Geschwulst, ausgehend vom inneren Winkel der Orbita, vor, bei der zugleich der breite Schädel mit den stark vorspringenden Stirnhöckern den Typus eines Hydrocephalus präsentirte. Ebenso war Asymmetrie der beiden Gesichtshälften vorhanden. Der Bulbus war nach aussen und ein wenig nach unten dislocirt, aber nach allen Richtungen frei beweglich. Bei der Palpation ergab sich, dass von der Mitte der Nase unmittelbar unter der Haut eine Knochenplatte nach aussen verlief, an der inneren Seite der Orbita mit einem freien, dem tastenden Finger zugehenden Rande, welcher nach oben in den Margo supraorbitalis, nach unten in den Margo infraorbitalis sich fortsetzte, endete. Die Breite dieser Knochenplatte betrug von der Mitte der Nase bis zu der Insertionsstelle des ligament. intern. 2,4 Cm. und der Raum zwischen ihrem freien Rande und dem Bulbus wurde eingenommen von einer weichen, elastischen, unter dem aufgelegten Finger pulsirenden Geschwulst. Dieselbe zeigte keine Fluctuation, war nicht transparent und wurde durch das lig. canthi intern. in einen oberen und unteren Theil geschieden. Durch Druck liess sich die Geschwulst nicht verkleinern und die Auskultation ergab ein negatives Resultat. Ophthalmoskopisch fand sich hochgradige Atrophie der Papille und konnten blos Finger auf 6 Fuss gezählt werden. Die Geschwulst war angeboren, völlig schmerzlos und Patient sonst vollkommen gesund. Schon als Patient 9 Jahre alt war, wurde er zu Professor Gosselin gebracht, welcher die Geschwulst für einen erectilen Tumor hielt und Eisenchlorid einspritzen wollte. Eine Probepunktion ergab aber den Erguss einer beträchtlichen Menge seröser Flüssigkeit, und so sah P., dass er es mit einer Encephalocele zu thun habe und stand von jeder weiteren Procedur ab.

Verf. stellt nun die Beobachtungen von Encephalocele aus der Literatur zusammen. Aus 93 derartigen Beobachtungen geht hervor, dass 68 auf die Regio occipitalis, 16 auf die reg. naso-front. kommen, und dass 9 sich an der Schädelbasis befanden, und werden nun die zu den letzten zwei Kategorien gehörigen Fälle einzeln aufgeführt.

Es wurden von angeborenen Geschwülsten der Orbita, die eine äussere Aehnlichkeit mit Encephalocele besitzen, bis jetzt nur Cysten und erektile Gefässtumoren beobachtet, und bietet die Unterscheidung derselben von der Encephalocele manchmal die grössten Schwierigkeiten; die Unterscheidung von den Cysten deshalb, weil die En-

cephalocele auch mit Cystenbildung combinirt sein kann, und von den erektilen Geschwülsten, weil die die Encephalocele bedeckende Haut häufig von ectatischen Gefässen durchzogen ist.

Da ein mit Encephalocele behaftetes Individuum sich, wie vorliegender Fall zeigt, vollständig entwickeln kann, wird ein solcher Fall für den vorsichtigen Chirurgen ein Noli me tangere bilden. —

Ueber einen höchst interessanten Fall von Varix aneurysmaticus innerhalb der Schädelhöhle mit Prominenz beider Bulbi und totaler Blindheit berichtet Grüning (26) wie folgt:

Eine 59jährige Frau wurde in die Augenheilanstalt in New-York aufgenommen mit beiderseitigem Exophthalmus, über den sie folgende Angaben machte: Etwa vor 10 Wochen war sie über eine Treppe herabgestürzt und wurde durch den Fall völlig bewusstlos. Erst nach 2 Stunden trat Bewusstsein wieder ein, verbunden mit heftigem Schmerz an Stirn und Schläfe. Am darauf folgenden Morgen Erbrechen einer dunklen Masse und Nasenbluten. Erst 4 oder 5 Tage nach dem Falle wurde ein Anfangs leises, dann immer lauter werdendes Geräusch im Kopfe bemerkt; zugleich stellte sich Schielen und Prominenz des rechten Auges ein.

Bei der Vorstellung waren beide Bulbi sehr prominent und von den geschwellten Oberlidern beinahe gänzlich überdeckt, Conjunctiva chemotisch, Beweglichkeit sehr beschränkt. Hornhaut klar, Iris ziemlich entfärbt, Glaskörper ungetrübt, Pupille mässig erweitert, reactionslos.

Sehnervenpapille an den Rändern verwischt, Arterien dünn, Venen breit und geschlängelt (Stauungspapille) Gesichtsfeld u. Farbenperception normal. H. $^1/_{20}$ S. $^{20}/_{30}$. Beim Anlegen des Ohres an irgend einem Theile wird aneurysmatisches Geräusch gehört. Die Compression der linken Carotis communis bringt die Geräusche vollkommen zum Schwinden, die der rechten vermindert sie nur.

Auch hörte Patientin schlecht.

Eine mehrere Tage fortgesetzte Digitalcompression verringerte weder die Prominenz noch das Geräusch. 14 Tage später trat plötzlich totale Erblindung ein mit Zunahme aller Symptome. 2 Tage später wurde die linke Carotis communis unterbunden. Schon nach Schürzung des Knotens hörten die Geräusche auf und Patientin rief freudig: »Ich kann wieder sehen.« 19 Tage nach der Operation wurde Patientin entlassen. Rechts S. $^{20}/_{30}$, Links S. $^{20}/_{100}$ (atrophische Verfärbung der Papille.) Kein Geräusch, kein Exophthalmus. Beweglichkeit vollständig hergestellt. Gute Reaction der Pupillen. Auch das Gehör bedeutend gebessert.

Verf. glaubt, dass eine Basalfractur in der Nähe des Türkensattels stattgefunden, welche die Carotis interna sinistra implicirte. Die Arterie liegt hier dem Knochen hart an und ist vom Sinus cavernosus umgeben. Zwischen der äusseren Arterienwand und der inneren Sinuswand verläuft der Nervus abducens, dessen Paralyse in diesem Falle dem Erscheinen des Exophthalmus vorherging.

Zuerst gab die verletzte Arterienwand dem normalen intra-

oculären Drucke nach und comprimirte durch ihre Dehnung den N. abducens; als endlich die Ruptur der Arterie erfolgte, strömte das arterielle Blut ungehindert in den Sinus cavernosus ein und verursachte hier starke Drucksteigerung.

Der Druck pflanzte sich auf die Venae ophthalmicae fort, erweiterte sie, setzte das Oedem und veranlasste den linksseitigen Exophthalmus. Die andauernde Drucksteigerung innerhalb des linken Sinus cavernosus dürfte nicht nur eine collaterale Stauung in allen Blutleitern der Stirnbasis zur Folge gehabt haben, sondern musste sich auch direkt auf die Sinus circularis, transversus, cavernosus dexter und die Sinus petrosi fortsetzen. Man kann sich demnach vorstellen, dass der rechtseitige Exophthalmus durch Ueberfüllung des Sinus cavernosus dexter, die Lähmungs- und Reizerscheinungen im Gebiete der motorischen und sensiblen Nerven durch den von den erweiterten Sinus auf diese ausgeübten Druck herrühre. Die Taubheit lässt sich durch Blutstauung innerhalb der Sinus petrosi erklären. —

Chronis (28) unterscheidet 2 Arten Orbita-Cysten: folliculäre und glanduläre. Je nachdem der Inhalt derselben vorwiegend aus Epithelial-Massen oder breiartigen Crystallen, Cholesteatin, oder Kalk-Ablagerungen besteht, nennt man sie Atherome oder Steatome oder Cholesteatome etc. Die sogen. Meliceris-Cysten zeichnen sich nur dadurch aus, dass bei ihnen der breiartige Inhalt sich in einem flüssigen Zustande befindet. — Chronis theilt darauf einen Fall von Ausräumung einer Meliceris-Cyste mit, die, von dem linken Orbitaldache ihren Ursprung nehmend, binnen 8 Jahren einen solchen Umfang gewonnen hatte, dass der Bulbus nach aussen und abwärts dislocirt war. — Desgleichen hatte sich eine völlige Bewegungsunfähigkeit der Augenmuskeln entwickelt. Der Verlauf und Erfolg der Operation war ein guter; der Bulbus kehrte in seine normale Lage zurück und auch die Lähmungserscheinungen verschwanden vollkommen. —

[Higgens (29) theilt eine Beobachtung von Hydatiden-Geschwulst der Orbita mit:

Bei einem 14jährigen Mädchen entstand in wenigen Wochen starke Dislocation des rechten Auges nach vorne und unten. Das Sehen nahm ab; der Augenspiegel zeigte Neuritis optica; das Auge wurde schmerzhaft und entzündet, fast unbeweglich. Ein Probeeinstich entleerte nur Blut. Behufs Entfernung der Geschwulst wurde die nach vorne vorgetriebene Thränendrüse entfernt Die Geschwulst reichte bis zur Spitze der Orbita und hing fest mit dem Sehnerven zusammen. Es war eine äusserst dickwandige Cyste, fast so gross wie der Augapfel; die sehr kleine centrale Höhle enthielt eine

dünne, durchsichtige Blase, welche sich leicht loslöste. Unter dem Mikroskop zeigt die zarte Membran gezähnte Fasern; der Inhalt war ausgeflossen, Haken oder Tochtercysten fanden sich nicht. Die Heilung erfolgte mit geringer Eiterung, das Sehvermögen kehrte fast vollständig wieder, die Bewegung nach oben blieb verloren. — N.]

[Butterlin (31) sah einen bohnengrossen Tumor, der sich bei einem achtzehnjährigen Mädchen innerhalb 3 Jahre im innern-oberen Augenwinkel entwickelt hatte. Eine Probepunktion entleerte synoviaähnliche Flüssigkeit; B. hält den Tumor, der durch Jodinjection geheilt wurde, für ein Hygrom der Sehne des Obliquus superior. — Schmidt-Rimpler.]

[Swanzy und Fitzgerald (Med. Report p. 16) berichten einen Fall von Cyste im inneren-unteren Theile der Orbita, welche den Bulbus nach oben verdrängte. Durch einen Einschnitt wurde eine dicke, ölige, licht-orange gefärbte Flüssigkeit entleert, welche fast nur aus Fettzellen bestand. Sofort nach der Entleerung nahm der Bulbus seine richtige Stellung ein und die Geschwulst kehrte nicht wieder. — N.]

Knapp (33) berichtet über ein grosses Orbitalsarcom, bei dem nach der Operation letaler Ausgang durch acute Nephritis erfolgte:

Der Exophthalmus war bei dem 38jährigen Manne vor zwei Jahren aufgetreten und rasch gewachsen. Der Tumor wurde mit Schonung des Bulbus entfernt. Am 12. Tage trat nach vorausgegangenem Delirium und Erbrechen der Tod ein. Bei der Section fand sich acute croupöse Nephritis, chronische Tuberculose der Lungen, amyloide Degeneration der Milz und ein fibröses Gumma in der Leber und im linken Testikel. (Patient war früher syphilitisch.) Die Geschwulst war ein Sarkom. —

Letulle (39) berichtet über einen Fall von Myxosarcom der Orbita, der in der Klinik des Prof. Trélat zur Beobachtung kam. Der Tumor, das erste Mal am 2. December 1874 operativ entfernt, recidivirte indess nach Jahresfrist und machte eine abermalige Exstirpation nöthig. —

Péan (36) theilt einen Fall von Orbitalsarcom mit, in welchem auf die Enucleation der Tod folgte.

J. B., 27 J., immer gesund, frei von Syphilis, bemerkt im Jahre 1871 ein geringes Hervortreten seines rechten Auges, das ihn aber nicht belästigte; er erhielt Jodkali und Mercurialeinreibungen mit Erfolg. Das Auge trat immer mehr vor und entzündete sich; er konnte bei seiner Aufnahme im September 1875 Nro. 12 Jäger lesen, Finger auf 6″ zählen. Pharynx und Nasenhöhlen zeigten nichts Abnormes. Zur Feststellung der Diagnose machte Péan einen Bogenschnitt parallel dem Rande des Lides und fühlte einen kleinen, harten Tumor am Orbita-Dache in der Nähe der fissura sphenoidalis, der sofort zugleich mit dem Auge enucleirt wurde mit Schonung des Periosts

Dabei wurden mit Erfolg die hämostatischen Pincetten zur Compression der Arterien benutzt. Der Tumor war unabhängig vom Bulbus und Nervus opticus, eng mit der Sphenoidalfissur verwachsen und schien sich in die Hirnhöhle zu erstrecken; er erwies sich unter dem Mikroskop als Sarcom.

Am 2. Tage hatte Patient heftigen Schüttelfrost, am 3. zeigte sich Erysipel mit Ausgang in Eiterung, Delirien, hohes Fieber; am 9. Tage Hemiplegie der ganzen linken Seite; Tod am 10. Die Section ergab viel Eiter in der Fossa temporalis, zahlreiche Abscesse am Orbitadache, eine zolldicke Eiterschicht unter der Dura mater; der ganze Sphenoidallappen weich und fluctuirend, im Innern desselben ein kleiner Abscess in Verbindung mit dem freien Eiter. Im Frontallappen ein grosser Abscess in der weissen Substanz bis zum Vorderrande des Corpus striatum reichend; an der Aussenwand der Orbita periostitische Verdickung.

Der langsame Verlauf, das Fehlen von Schmerz und Entzündung, das gute Allgemeinbefinden liessen einen Retrooculartumor vermuthen, und in solchen Fällen hält Péan es stets für besser, den Bulbus mit zu enucleiren, um nichts vom Tumor zurücklassen zu müssen. —

[Berger (40) operirte ein Osteosarkom der Orbita unter dem Spray und unter Anwendung aller Regeln der antiseptischen Methode. Die Geschwulst sass am oberen Orbitalrande am Knochen fest, und es bestand totale Ptosis. Die Heilung erfolgte rasch und günstig, die Function des Levator palpebrae stellte sich fast ganz her. — N.]

[Waldhauer (41) exstirpirte bei einem 21jährigen Manne ein Echinococcus-Nest aus der Orbita, welches das Auge ganz herausgedrängt hatte. Schmidt-Rimpler.]

Krankheiten der Thränenorgane.

Referent: Dr. **L. Weiss.**

1) Schirmer, R., Erkrankungen der Thränenorgane. Capitel XII von Graefe und Saemisch's Handbuch d. ges. Augenheilkunde Bd. VII. p. 1—58.
2) Fitzgerald, C. E., Supernumerary lachrymal puncta s. oben p. 221.
3) Emmert, Angebornes Fehlen aller vier Thränenpunkte und Thränenröhrchen; Angeborne beiderseitige Thränenfisteln s. oben p. 221, 222.
4) Goldzieher, W., Zur Physiologie der Thränenabsonderung. Beobachtung eines gänzlichen Sistirens derselben bei completer Facialislähmung s. oben p. 165.
5) —, Verletzung des linken oberen Augenlides, Prolapsus der Thränendrüse. ibidem No. 33.
6) Badal, De l'influence des anomalies de la réfraction sur la production des maladies des voies lacrymales s. Refractionsanomalieen.

7) Magni, Fr., Il processo flogistico nella mucosa del sacco lacrimale. Rivista clin. di Bologna. Aprile p. 105—109.
8) Galezowski, Troubles visuels lacrymaux. Tumeur lacrymale syphilitique. Guérison. Recueil d'Ophthalm. p. 179.
9) Reynolds, D. S., Dacryocystitis. The Richmond and Louisville medical Journal. June. p. 528.
10) Cuignet, Dilatation forcée et instantanée des voies lacrymales. Recueil d'Ophth. p. 115—118.
11) Chamoin, E., De la valeur de la cautérisation modificatrice appliquée au traitement de la tumeur et de la fistule lacrymales. 76 pp. Paris, Ad. Delahaye.
12) Kramsztyk, L., Veraltete capilläre Thränensackfistel, behandelt mittels Elektrolyse. Medycyna. p. 201.
13) Verneuil, M., Communication sur des kystes prélacrymaux. Gaz. des hôpitaux No. 151. pag. 1206.
14) Variot, A Contribution à l'étude de la dacryoadénite. Thèse de Paris.
15) Hendricks, Observation de fistule de la glande lacrymale. Ann. d'oculT. 76. p. 52, 54.
16) Vincentiis, C. de, Su di un tumore della glandola lagrimale. Movim. med. chirurg.
17) Marula, F. X., Considérations sur l'exstirpation de la glande lacrymale 36 pp. Thèse de Paris.

Schirmer (1) handelt von den Krankheiten der Thränenorgane in 5 Hauptabschnitten. 1) Krankheiten der Thränendrüse, 2) Affectionen der Lidränder und Thränenkarunkel, 3) Abnormitäten der Thränenpunkte und 4) der Thränenröhrchen, 5) Krankheiten des Thränenschlauches. Was die Häufigkeit der Erkrankungen der Thränenwege anlangt, so erreichen sie unter des Verfassers Patienten 4%, einen grösseren Procentsatz als bei Anderen (2,3 bis 2,6%). Das Verhältniss der Frauen zu den Männern ist 3:1. Bei Neugeborenen wurde Dacryocystitis nur in vereinzelten Fällen beobachtet. Der linke Thränenschlauch soll häufiger erkranken als der rechte.

Goldzieher (5) beobachtete Prolaps der Thränendrüse nach einem Trauma.

Ein einjähriges Kind hatte sich mit einem Glassplitter über dem oberen Augenlide verletzt. Sofort sei ein dunkelrother, prall gespannter, fleischiger Körper hervorgedrungen, welcher als G. den Patienten zum erstenmal sah haselnussgross war und eine oberhalb des äusseren Lidbandes befindliche, 4 Mm. lange Hautwunde mit seinem Halse vollständig ausfüllte. Der vorgefallene Körper wurde durch einen Scheerenschlag abgekappt. Die Heilung verlief leicht. Die Untersuchung ergab, dass es sich um Gewebe der Thränendrüse handelte.

Galezowski (8) wiederholt seine schon früher (s. Bericht 1870. p. 252, 439) ausgesprochene Ansicht. dass die längere Einwirkung der Thränen aufs Auge für dieses schädlich sei; es soll Abschilferung des Hornhautepithels kommen, wodurch das Auge g

reizt werde. Ermüdung, Lichtscheu und Ciliarschmerzen könnten die Folge sein. G. theilt einige Fälle mit, die durch Sondiren geheilt wurden.

Derselbe Autor beobachtete bei einer Frau, welche 10 Jahre vorher syphilitisch war und mehrere Fehlgeburten hatte, eine rasch und unter entzündlichen Erscheinungen sich bildende Geschwulst des Thränensackes. Nachdem der Thränensack geöffnet worden und ein Stück aus seiner vorderen Wand excidirt worden war, machte lange Zeit die Vernarbung nur sehr langsame Fortschritte. Als wegen Verdacht auf Syphilis eine specifische Behandlung eingeleitet worden war, erfolgte unter örtlicher Behandlung mit Jodbepinselungen Heilung. —

[Reynolds (9) empfiehlt in einem kurzen Aufsatze über Dakryocystitis in den unheilbaren Fällen die Exstirpation der Thränendrüse.

R. H. Derby.]

Cuignet (10) empfiehlt die Dilatation forcée et instantanée einmal bei Hornhautleiden, welche von Thränensackleiden abhängig sind, und dann, wenn man den Patienten selten sieht. Zur Erweiterung hat er 3 Sonden, Bowman 1, eine konische Sonde, welche in ihren einzelnen Theilen Bowman 1 bis Bowman 6 entspricht, und eine Sonde Bowman No. 6. Diese 3 Sonden werden nacheinander bei unverletzten Thränenwegen eingeführt. (Gelegentlich sollen dabei beim Aufstellen der Sonde die Thränenröhrchen einreissen.) In einzelnen Fällen beabsichtigt Verf. bleibende Sonden einzulegen und zwar nicht rigide, sondern weiche Sonden, welche aussen befestigt werden sollen. —

[Chamoin (11) rühmt in seiner Dissertation das Verfahren von Panas in schweren Fällen von chronischer Thränensack-Affection mit ausgedehnter Schleimhaut-Veränderung neben der Wegsammachung des Thränennasencanals auch auf die Schleimhaut umstimmend zu wirken und zwar durch wiederholte directe Aetzungen mittelst des Höllensteinstiftes, indem man sich durch Incision der vorderen Wand einen bald wieder verheilenden Zugang schafft. —

Schmidt-Rimpler.]

[Kramsztyk (12) behandelte eine veraltete capilläre Thränenfistel erfolgreich mittelst Electrolyse.

Nachdem der Thränennasengang die Sonde Nr. 4 (Bowman) leicht passiren lässt, wird die Anode der gewöhnlichen Batterie von Stöhrer in Form einer Platte auf den Nacken des Kranken gehalten oder in der Hand gelassen, die Kathode in Form eines silbernen Dräht-

chens von passender Dicke in den Fistelgang eingeführt, dann die Batterie in Gang gesetzt, allmählich steigend von 2 bis 12 Elementen und zurück, im Zeitraum von 3 bis 5 Minuten. Der Kranke empfindet sehr erträgliches Brennen, neben der Kathode zeigt sich weisslicher Schaum; die Nachbehandlung fordert nur Reinlichkeit und weiteres Sondiren des Thränennasenganges; nach einigen Tagen ist die Fistel fest und dauerhaft zugeheilt. (Ref. hat die vortrefflichen Resultate der Behandlung gesehen und erfolgreich nachgeahmt.) — W. N. Jodko.]

Verneuil (14) theilt mit, dass er 3mal Cysten beobachtet habe, welche ihren Sitz in der Gegend des Thränensackes hatten, aber niemals mit ihm zusammenhingen. Er nennt sie Kystes prélacrymaux. Sie sind congenital und enthalten einen öligen Inhalt. Beschwerden verursachen sie nicht; ihre Beseitigung geschah aus kosmetischen Gründen. In einem Falle, in dem der Tumor kirschkerngross war, wurde der Inhalt der Cyste mit der Pravaz'schen Spritze entleert und eine Jodeinspritzung gemacht, worauf leichte Heilung erfolgte. Im zweiten Falle war die Wand sehr dicht, die entleerte Höhle wurde cauterisirt. Die Heilung erfolgte langsamer. Im dritten wurde nur punctirt. Die chemische Untersuchung des entleerten Inhaltes ergab, dass die Zusammensetzung desselben eine dem Oele ähnliche sei. Es wurde Cholestearin und Margarin darin gefunden.

In der anschliessenden Discussion bemerkt Perrin, dass er 2 solcher Cysten gesehen habe, die aber nicht angeboren gewesen seien. Einen Fall von angeborener Cyste der gleichen Art, wie sie von Verneuil beschrieben, sah auch Le Dentu. Die Heilung erfolgte auf einfache Punction. —

[Adler (Dritter Bericht, Krankenhaus Wieden p. 25) beobachtete 2 Fälle von Dacryoadenitis; einen bei einem 7jährigen Knaben in der Reconvalescenz von Masern —, harte, höckerige Geschwulst, später Chemosis der Conjunctiva, Augenbewegung etwas gehemmt, günstiger Ablauf in 6 Wochen ohne Behandlung — einen zweiten bei einer syphilitischen Person, Heilung bei Jodkaligebrauch in 4 Wochen. — N.]

Hendricks (16) theilt zu den 5 bekannten Fällen von Thränendrüsenfistel einen weiteren mit. Auch in diesem Falle hatte früher eine Verletzung stattgefunden. Der Versuch, die Fistel durch galvanische Cauterisation zu heilen, gelang nicht, wegen der Ungeduld des Patienten. —

[de Vincentiis (16) giebt die Beschreibung einer Geschwulst der Thränendrüse, die innerhalb 18 Jahren sich bei einem

55jährigen Manne zu erheblicher Grösse entwickelt hatte. Die microskopische Untersuchung des enucleirten Tumors liess ihn als Adenom im Uebergange zum Cancroid mit fibrocartilaginösem Stroma auffassen. —

Marula (17) berichtet über einen Fall von Exstirpation der gesunden Thränendrüse, die von Abadie ausgeführt wurde.

Bei einer 37jährigen Kranken bestand trotz 18 Monate langen Sondirens und späterer Zerstörung des Thränensackes eine höchst lästige Epiphora fort. Es wurde daher zur Exstirpation der Thränendrüse geschritten. Ein 5—6 Ctm. langer Schnitt dicht unter dem oberen Orbitalrande eröffnete den Zutritt, und leichte Tractionen brachten die Drüse ohne Schwierigkeit heraus. Vernähung der Wunde. Eisumschläge. Heilung. Zwei Monate später wird vollkommene Hebung der früheren Beschwerden constatirt. — Schmidt-Rimpler.]

Refractions- und Accommodationsstörungen des Auges.

Referent: Prof. **Nagel.**

1) Mauthner, L., Vorlesungen über die optischen Fehler des Auges. 2. Abth. Specieller Theil. (Schluss des Werkes). gr. 8. Wien. Braumüller.
2) Badal, Optomètre métrique international. s. oben p. 108.
3) Hirschberg, Ueber ein neues Optometer. s. oben p. 107.
4) Zenger, C. W., Neues Optometer mit doppeltbrechender Linse von Kalkspath. s. oben p. 100.
5) Tweedy, John, On an improved optometer for estimating the degree of abnormal regular astigmatism. s. oben p. 111.
6) Ueber die Refractionsaugenspiegel von Wecker, Landolt, Knapp, Badal, Wadsworth, Loring. s. oben p. 197, 198.
7) Schmidt-Rimpler, H., Ueber eine neue Methode ophthalmoskopischer Refraktionsbestimmung und über die Brennweite der concaven Augenspiegel. s. oben p. 199.
8) Nagel, Landolt, Emmert, v. Hasner, Schenkl, Juda, Loring, Derby, über die Einführung des metrischen Systems zur Brillenbezeichnung. s oben p. 102, 113.
9) Badal, De l'emploi de la loupe associée au lorgnon sténopéïque dans certains cas d'anomalie de la réfraction avec diminution de l'acuité visuelle. Gaz. des hôpitaux N. 34. Ann. d'Ocul. T. 75. p. 248–252.
10) Hock, J, Die Brillenbestimmung für praktische Aerzte dargestellt. 33 pp. Wien, Seidel & Sohn.
11) Illing, Ueber Correction der Ametropie mit Berücksichtigung des in den Militärspitälern eingeführten Brillenkastens. Feldarzt No. 9–13 (Bekanntes).
12) Keyser, P. D., An instrument for measuring the face and eyes for the proper adjustment of spectacle-frames: also a diagram for recording

cases of refraction and accommodation and for the prescribing of spectacles. Philadelphia med. Times. Sept. 2. p. 577.

13) Seggel, Die objektive Bestimmung der Kurzsichtigkeit beim Militär-Ersatzgeschäfte. s. oben p. 192.

14) Goedicke, Militärärztliche Augenuntersuchungen der Truppen und beim Ersatzgeschäft. s. oben p. 192.

15) Pflüger, Ueber militärärztliche Augenuntersuchungen. s. oben p. 193.

16) Dor, Ueber Untersuchung der Augen bei der Rekrutirung. s. oben p. 193.

17) Warlomont, Les troubles fonctionnels de la vision et les conseils de milice ou de révision devant l'académie de médecine de Paris. s. oben pag. 193.

18) Vieusse, Des défectuosités de la vision, au point de vue du service militaire. s. oben p. 194.

19) Ophthalmos, Discussion au Congrès de Bruxelles et à l'académie de médécine de Paris, sur les troubles fonctionnels de la vue. Recueil d'Ophthalm. p. 21—36.

20) Leroy, Des vices de la réfraction oculaire au point de vue du service militaire. s. oben p. 194, 195.

21) Longmore, Manual of instructions for the guidance of army surgeons in testing the rane and quality of vision of recruits and in distinguishing the causes of defective vision in soldiers. — London 1875. (Darstellung für Militärärzte.)

22) Scheiding, Untersuchungsresultate der Augen der Schüler an dem Gymnasium zu Erlangen. Inaug.-Diss. Erlangen.

23) Koppe, Oscar, Ophthalmoskopisch-ophthalmologische Untersuchungen aus dem Dorpater Gymnasium und seiner Vorschule. Inaug.-Diss. Dorpat.

24) Pflüger, Untersuchung der Augen der Luzerner Schuljugend. Arch. f. Ophth. XXII. 4. p. 63—117.

25) v. Reuss, A., Beiträge zur Kenntniss der Refractionsveränderungen im jugendlichen Auge. Archiv f. Ophth. XXII. 1. p. 211—281.

26) Schell, H. S., The illusory symptoms of weak sight. Philadelphia med. and surgical Reporter Aug. 5. p. 101.

27) Roosa, John, The relations of blepharitis ciliaris to ametropia. Report of the fifth internat. ophth. congress. pag. 137—148.

28) Badal, De l'influence des anomalies de la réfraction sur la production de maladies des voies lacrymales. Gaz. des hôp. p. 1027.

29) Mitchell, S. Weir, Headaches from eyestrain. Amer. Journ. of med. Sc. April. pag. 374.

30) Stevens, George T., Chorea, its cause and treatment. Transact. of the New York academy of Med. June 15.

31) Stevens, G. F., .Some remarks upon the relations between anomalous refraction of the eyes and certain functional nervous diseases. With a table showing the refractive condition of the eyes in 54 cases of Epilepsy. New York med. Record. Septemb. 2. pag. 567.

32) Loring, E., Remarks on the ciliary muscle. s. oben p. 119.

33) Gard, J., De la réfraction oculaire et de l'anisométropie. Thèse de Paris (Enthält neben einer Zusammenstellung des Bekannten eine ausführliche Beschreibung von Badal's Optometer. Schmidt-Rimpler).

34) Hirschberg, J., die Länge des emmetropischen Auges. s. oben p. 107.

35) Regeczy, E., Ueber Bestimmung der lateralen Hypermetropie. Orvosi hetilap. No. 22.
36) Noël, Sur la vision au loin chez les Myopes. Bull. de l'acad. de Belgique. Presse méd. belge. No. 24. p. 189.
37) Weiss, L., Beiträge zur Entwicklung der Myopie. Ueber eine leicht ausführbare Messung des Augenspiegelbildes und die Bedeutung dieser Messung für die Beurtheilung des dioptrischen Apparates des Auges. v. Gräfe's Arch. f. Ophth. XXII. 3. p. 1–124.
38) Arlt, Ueber die Ursachen und die Entstehung, der Kurzsichtigkeit. 77 pp. Mit 2 Tafeln. Wien, W. Braumüller.
39) Loring, E. G., Are progressive myopia and conus (posterior staphyloma) due to hereditary predisposition, or can they be induced by defect of refraction acting through the influence of the ciliary muscle? Transact. of the international medical congress. Philadelphia. September 1876.
40) Schnabel, J., Ueber die angeborene Disposition zum erworbenen Staphyloma posticum Scarpae. Wiener Med. Wochenschrift Nr. 33–37.
41) Brailey, Examination of a globe which presented some features of myopia. Ophth. Hosp. Rep. IX. p. 76.
42) v. Hasner, Langbau und Cataract. s. oben p. 432.
43) Seidelmann, M., Zur Aetiologie und Prophylaxe der Erblindungen. Inaug.-Dissertation.
44) Bowen, W. Shaw, A portable book-rack for the use of myopic children and adults. New York med. record. Jan. 1. p. 5.
45) Higgens, Ch., Lecture on astigmatism. Med. Times and Gaz. 53. p. 669. (Bekanntes).
46) Krüss, Hugo, Bemerkungen zu Dr. L. Hermann's: Ueber schiefen Durchgang von Strahlenbündeln durch Linsen. s. oben p. 103.
47) Cohen, A., Eisenbahnunfälle in den Niederlanden im J. 1875 mit Bezug auf Astigmatismus der Bahnbeamten. Nederl. Weekbl. 25.
48) Emmert, E., Veränderte Sehschärfe bei Druck aufs Auge. Arch. f. Aug. und Ohrenh. V. 2. p. 400.
49) Noyes, Henry D., The optical error of conical cornea, and report of two cases treated by operation. Report of the fifth internat. ophth. Congress. pag. 72–80.
50) Paladini, R., Un caso di diplopia monoculare. Gaz. med. ital.-lomb. N. 41. pag. 401.
51) Higgens, Lecture on diseases of accommodation, Asthenopia, Strabismus. Med. Times and Gaz. 53. p. 695 (Lehrvortrag, nichts Neues enthaltend.)
52) Dyer, E., On the treatment of Asthenopia by means of regular systematic exercise. Report of the fifth internat. ophth. Congress pag. 227–237.
53) Noyes, Henry D., Analysis of 1079 recorded cases of ametropia and muscular weakness, with deductions respecting asthenopia. Report of the fifth internat. ophth. congress. 1876. pag. 148 213.
54) Agnew, C. R., A preliminary analysis of 1060 cases of Asthenopia. Report of the fifth internat. ophth. Congress. pag 214–227.
55) Foerster, Beziehungen der Allgemeinleiden u. Organerkrankungen zu Krankheiten des Sehorgans. p. 172.
56) Schoeler, H., Beseitigung von Presbyopie bei Gesichtsschmerz durch Nervenresection. Klinischer Bericht für 1875. pag. 25–32.

57) Doerinckel, W., Ueber die Abnahme der Accommodationsbreite in verschiedenen Stadien der Presbyopie. s. oben p. 115.
58) Claparède, Tableaux synoptiques de la presbyopie à tous les âges. Paris. A. Delahaye.
59) Pereyra, E., Di un caso di spasmo d'accommodazione prodotto instantaneamente per un vivo riflesso di luce solare. Annali di Ottalm. V. p. 300—302.
60) Berlin, Ueber traumatische Myopie. Beilage zum Tageblatt der 49. Versammlung deutscher Aerzte und Naturforscher. S. 138.
61) Lawson, Henry, Subcutaneous injection of morphia in the treatment of sciatica, lumbago and brachialgia. Med. Times and Gaz. Vol. 53. p. 671.
62) Webster, D., Asthenopie in Folge von Accommodationskrampf. Arch. f. Aug. u. Ohrenh. V. 2. p. 392—394. s. Bericht f. 1875. p. 486.
63) Reich, M., Un cas d'inflammation (probablement sympathique) du corps ciliaire avec spasme de ce muscle. Ann. d'Ocul. T. 75. p. 13—19.
64) Cuignet, Perversions fonctionnelles névrosiques du sens de la vue. Recueil d'Ophth. p. 17—20.

Von Mauthner's (1) Vorlesungen über die optischen Fehler des Auges, über deren ersten Theil im Jahre 1872 berichtet wurde, ist die Fortsetzung und der Schluss erschienen. Das Ganze bildet ein stattliches umfangreiches Werk, welches in 25 Vorlesungen das gesammte Gebiet der Refractions- und Accommodations-Anomalieen in erschöpfender Vollständigkeit behandelt. Wir erhalten eine in Bezug auf Inhalt und Form vorzügliche, durchaus originale Bearbeitung, gegründet auf vielfache eigene Untersuchungen und Erfahrungen, sowie auf gründliche Benutzung der Literatur. Vielfach ist eine starke Dosis Kritik beigemischt, zuweilen wird ein etwas stark polemischer Ton angeschlagen, überall jedoch ist die Darstellung klar und fesselnd. Kaum hätte man erwarten dürfen, dass so bald nach den meisterhaften Arbeiten von Donders eine monographische Bearbeitung sich einen so ehrenvollen Platz erringen könnte. Nur Einzelnes kann aus dem reichen Inhalte hier hervorgehoben werden.

Die 13. Vorlesung handelt von der erworbenen Ametropie, von der Aphakie und der dabei gänzlich fehlenden Accommodation (s. oben p. 115), ferner vom schématischen Auge (s. oben p. 105); die 14. Vorlesung vom Einflusse der Accommodation auf die Erscheinung der Ametropie. Die Accommodationsanstrengung, welche einen Theil der Hyperopie latent macht, ist nicht als Krampf zu betrachten, da sie im Dienste des deutlichen Sehens geschieht und unter dem Augenspiegel ausbleibt. Die manifeste Hyperopie theilt M. in zwei Theile nach der Lage des binocularen Nahepunktes. Der eine, Hm^1, ist jener Theil »welchen der Accommodationsmuskel unbedeckt lässt«, der andere Theil Hm^2 ist gegeben »durch den zu Tage tretenden Bruchtheil der negativen relativen Accommodationsbreite«. Hm^1 ist ge-

geben durch das schwächste Convexglas, mit welchem die grösste Sehschärfe erzielt wird, Hm^2 durch die Differenz zwischen dem stärksten und dem schwächsten Convexglase, mit welchem die grösste Sehschärfe erhalten bleibt. Der Specialfall, dass $Hm^1 = 0$, Hm aber $= Hm^2$ ist, wird als fakultative Hyperopie bezeichnet. Wenn die Accommodationsbreite abnimmt, entwickelt sich Hm^1, wenn es ursprünglich, so lange die H fakultativ war, nicht existirte, und wächst dann mit zunehmendem Alter.

Ueber die Erschlaffung der Accommodation bei der Augenspiegeluntersuchung sagt M: »Seit Jahren fahnde ich nach einer Ausnahme von der Regel, nach welcher sich bei der Spiegeluntersuchung der wahre Brechzustand offenbart, und erst in jüngster Zeit ist es mir gelungen, auf Einen Ausnahmsfall zu stossen, in welchem sogar — man könnte fast sagen: unerhörter Weise — die Spiegelrefraction höher war, als die mit Gläsern gefundene. Es war dies ein Fall von Strabismus convergens bei Hypermetropie. In dieser Kategorie von Fällen, d. i. in jenen, in welchen der Parallelismus der Gesichtslinien verloren gegangen ist, dürften auch ferner die Ausnahmen zu suchen sein. Aber bei Augen ohne Muskelanomalieen und mit gemeinschaftlichem Sehakte konnte ich mich bisher von der Ungiltigkeit der von mir schon seit Jahren ziemlich vergebens (? Ref.) gepredigten Lehre nicht überzeugen.«

Wir erfahren, dass M. Fälle vorgekommen sind, in welchen nach der energischsten Atropinisirung die Refraction noch immer höher war, als sie sich bei der Augenspiegeluntersuchung des nicht atropinisirten Auges ergab.

Die 15. Vorlesung bringt einen Excurs über die Loupen- und ophthalmoskopische Vergrösserung. Mit Recht verwirft M. die seltsamer Weise noch in fast allen Lehrbüchern enthaltene Uebung, die Loupenvergrösserung nach der Grösse des durch die Loupe entworfenen virtuellen Bildes zu beurtheilen, und ebenso die Meinung, dass das vergrösserte Loupenbild stets in einen constanten Abstand, die deutliche Sehweite, verlegt werde. Seine Ansicht indessen, dass wir das vergrösserte Bild da sehen, wo das Object wirklich ist, resp. »wo wir es vermuthen«, scheint dem Ref. mit der Erfahrung wenig im Einklang zu stehen. Den Schlussresultaten schadet dies Paradoxon übrigens nicht, da M. die Vergrösserung nicht nach der Grösse beurtheilt, in welcher das optische Bild gesehen wird (und welche er scheinbare Grösse nennt, abweichend von dem allgemeinen Gebrauche, mit diesem Ausdrucke den Gesichtswinkel zu bezeichnen, unter welchem ein Object erscheint), sondern nach der Grösse des

Netzhautbildes, welches beim Gebrauche der Loupe entsteht. M. vergleicht nämlich das letztere mit dem Netzhautbilde, welches entstehen würde, wenn das nämliche emmetropische Auge das Object ohne Loupe in 8" Abstand sähe. Das Verhältniss beider nennt er die wirkliche, absolute Vergrösserung, und die Bedeutung derselben sucht M. darin, dass mittelst des grösseren Netzhautbildes feinere Details an dem Objecte unterschieden werden. Er schlägt vor, man solle die Vergrösserung dadurch angeben, dass man unter Annahme einer Normalsehschärfe des Untersuchers (Distinctionswinkel von 1 Minute) die Details nennt, welche mit Hülfe der Loupe, wenn das Object sich in ihrer Brennweite befindet, sichtbar gemacht werden.

Nach solchen Grundsätzen berechnet Mauthner die Vergrösserung des aufrechten Augenspiegelbildes. Er vergleicht die Grösse eines Objectes im untersuchten Augengrunde und die Grösse seines Netzhautbildes in dem untersuchenden emmetropischen Auge. Das Verhältniss beider Grössen, oder die relative Vergrösserungszahl ist gleich dem Verhältnisse des Abstandes des 2. Knotenpunktes von der Retina in dem aus dem untersuchten Auge und der Correctionslinse combinirten Systeme — und dem Abstande des Knotenpunktes von der Retina im emmetropischen reducirten Auge. Aus der Vergrösserungszahl berechnen sich mit Hülfe einer Constante die unterscheidbaren Details in Micromillimetern.

In dieser Weise berechnet M. die ophthalmoskopische Vergrösserung für H $\frac{1}{5}$ und M $\frac{1}{5}$ und zwar sowohl für Axenametropie, als für Krümmungsametropie bei verschiedener Stellung des Correctionsglases, im vorderen Brennpunkte des Auges, diesseits und jenseits desselben. Aus diesen Specialfällen abstrahirt er dann die allgemeinen Regeln. (pag. 306.)

Ein Missverständniss waltet bei Mauthner bezüglich der Panum'schen Loupenformel ob. M. findet diese Formel überflüssig und unrichtig, indem er ihr einen Sinn beimisst, den sie nicht hat. Jene Formel gibt uns, und zwar, bis auf die Vernachlässigung der Verschiebung der Knotenpunkte bei der Accommodation, vollkommen richtig an, um wieviel der Gesichtswinkel, unter welchem das durch die Loupe gesehene Object erscheint, grösser ist als der Gesichtswinkel, unter welchem das an der nämlichen Stelle befindliche Object dem unbewaffneten Auge erscheint. Sie zeigt, dass bei allgemeiner Auffassung des Problemes der Abstand der Loupe vom Knotenpunkte des Auges von wesentlicher Bedeutung für die Vergrösserung ist. Mauthner weist nun nicht etwa nach, dass Pa-

num's Ableitung unrichtig ist und wie sie richtig lauten sollte, sondern er schliesst auf ihre Unrichtigkeit daraus, dass in dem von ihm in Betracht gezogenen Specialfalle, dass ein emmetropisches Auge ein im Brennpunkte der Loupe befindliches Object betrachtet, der Abstand der Loupe ohne Einfluss auf die nach seiner Methode berechnete Vergrösserung ist, vergisst dabei aber, dass seine Definition der Vergrösserung eine andere ist als die Panum's. Bei Panum ist es eine variable, bei Mauthner eine constante Entfernung (8″), in welcher sich das Object befindet, dessen Bild zum Vergleiche mit dem Loupenbilde dient. Mauthner rechnet nach seiner Methode richtig, aber nicht minder richtig ist Panum's Formel. Die Ergebnisse müssen verschieden sein, da Beide unter Vergrösserung etwas Verschiedenes verstehen.

Panum's Formel lautet $V = \frac{F(a+\omega)}{F(a+\omega)-a\omega}$, wenn a der Abstand des Objectes von der Loupe, ω der Abstand der Loupe vom Knotenpunkte des Auges, F die Brennweite der Loupe ist. Für die Vergrösserung in Mauthner's Sinne, beim Vergleiche mit dem im constanten Abstande D befindlichen Objecte, lautet die allgemeine Formel $W = \frac{FD}{F(a+\omega)-a\omega}$. In dem Specialfalle, dass ein emmetropisches nicht accommodirendes Auge untersucht, das Object also im Brennpunkte der Loupe steht, d. h. $a = F$ ist, wird $V = 1 + \frac{\omega}{F}$, $W = \frac{D}{F}$. Der letztere Ausdruck ist es, nach welchem Mauthner rechnet, ohne Zweifel der einfachste und passendste, den es zu seinem Zwecke geben kann.

Die 16. Vorlesung handelt vom Sehen und den relativen Accommodationsbreiten bei Ametropie, die 17. und 18. von der Asthenopie in ihren verschiedenen Formen.

Neben der accommodativen und muscularen unterscheidet Mauthner noch eine retinale und eine neuralgische Asthenopie. Von der accommodativen Asthenopie unterscheidet Mauthner 4 Formen: 1) Durch herabgesetzte Energie des Ciliarmuskels. 2) Durch Parese desselben. 3) Durch abnormes Verhalten der relativen Accommodationsbreiten. 4) Durch Hyperopie. In 4 ganz analogen Formen tritt die musculäre Asthenopie auf: 1) Durch herabgesetzte Energie der Recti interni. 2) Durch Parese der Interni oder auch eines Internus. 3) Durch abnormes Verhalten der relativen Accommodationsbreiten, z. B. durch relative Insufficienz der Interni bei Myopie. 4) Durch angebornes Uebergewicht der Recti externi. Auch für die Therapie der verschiedenen Formen wird die Analogie durchgeführt.

Musculare Asthenopie kommt nach Mauthner bei Weitem nicht so häufig vor, wie v. Graefe für sein Material angegeben hat; kaum $1\frac{0}{00}$ schätzt M. Bei hochgradiger Myopie hörte M. nie

über Asthenopie klagen, da, wo die Gelegenheit dazu gegeben war, stets Exclusion eines Auges stattgefunden hatte.

v. Graefe's Gleichgewichtsversuch ist nach M. nicht geeignet, ein sicheres Resultat über den Grad der Insufficienz für die Nähe zu geben. M. fand, dass gleich nach dem Vorhalten des Verticalprisma sich oft ein Umherirren der Blicklinien und sehr wechselnde Stellung des Doppelbildes zeigt, und dass erst bei längerer Dauer des Versuches eine ruhige Gleichgewichtsstellung zu Stande kommt, während v. Graefe gerade rasche Vornahme des Versuches auräth. Myopen divergiren bei höhendistanten Doppelbildern gern bis zum Parallelismus, und wenn mit Concavgläsern geprüft wird, lehrt die eintretende Convergenz auch nichts Sicheres über den wahren Gleichgewichtszustand. Da der Trieb zum Scharfsehen des Doppelbildes eines Punktes nicht sehr gross ist, zieht M. einen kleinen Buchstaben vor.

M. gibt an, gar nicht selten Fälle von Asthenopie gesehen zu haben, in denen ungeachtet sorgfältiger Correction der Accommodations- und Muskelstörung die Arbeit unmöglich blieb; in einzelnen Fällen blieb jede Behandlung fruchtlos. Dann auch Fälle, in denen jede accommodative und musculare Ursache fehlte. In einigen der letzteren besserten graue oder blaue Gläser; diese erklärt M. durch Hyperästhesie der Retina — retinale Asthenopie; in anderen, wo diese nichts nützt, nimmt er Neuralgie der Ciliarnerven an, — »neuralgische Asthenopie«, »Schmerzhaftigkeit des Ciliarmuskels.« Drei interessante Fälle werden angeführt; ein Fall erster Art wurde durch eine Dunkelkur geheilt, zwei Fälle der letzteren Art durch Atropin, resp. Convexgläser.

Die 19. Vorlesung bringt wichtige Ergebnisse über die Axenlänge emmetropischer Augen. Für aphakische Augen, welche vor Entfernung der Linse emmetropisch gewesen sind, lässt sich die Axenlänge leicht aus der Hornhautkrümmung in der Gesichtslinie berechnen. Mauthner's Berechnungen ergeben Schwankungen (um 4 Mm.) von 20.94 bis 24.94 für die innere Axe (d. h. bis zur Fovea). Auch an die Linse besitzenden Augen kann auf dieselbe Weise die Axe annähernd berechnet werden, da die Linsenwirkung nach Mauthner's Erfahrungen in Augen jeder Refraction sehr wenig wechselt. Je länger die Axe des emmetropischen Auges, desto schwächer brechend ist der dioptrische Apparat, desto geringer die ophthalmoskopische Vergrösserung im aufrechten Bilde. Eine und dieselbe Axenlänge kann bei Emmetropie und hochgradiger Ametropie vorkommen; die gleichen Schwankungen der Axenlänge

und der Hornhautkrümmung, wie sie bei E vorkommen, kommen auch bei H und M vor, abgesehen von solchen Veränderungen, welche diesen Refractionszuständen als solchen eigenthümlich sind. Es folgen Messungsergebnisse, welche beweisen, dass der totale Brechungsindex der Linse bisher zu hoch veranschlagt ist; auch in dem neueren Helmholtz'schen schematischen Auge (1.4371.) Mauthner berechnet die normale Linsenwirkung auf $\frac{1}{7.6}$, derartig nämlich, dass nach Entfernung der Linse aus dem emmetropischen Auge der Fernpunkt 79 Mm. hinter die Cornea zu liegen kommt.

Bezüglich der Anatomie des myopischen Auges verhält sich M. referirend. Seine Ansichten über den ophthalmoskopischen Befund sind aus seinem früheren Werke bekannt; ein umschriebenes Staphyloma posticum ist ihm nie vorgekommen. »Conus und sogar grossen Conus« sah M. in jedem Lebensalter und schon bei 3jährigen Kindern. Das Fehlen des Conus sah M. viel häufiger, als andere Beobachter, auch bei hochgradiger Myopie und zwar nicht bloss bei jugendlichen Individuen, sondern auch bei Leuten bis in die 40er Jahre. Aeltere Individuen mit hochgradiger M. ohne Conus sah er nicht, glaubt jedoch nicht, dass, wenn bis zum 40. Jahre ein Conus sich nicht entwickelte, er später noch zu auffallender Entwickelung kommt. Auf Grund eingehender Erwägungen gelangt M. zur Bestätigung des Satzes, dass die typische Myopie auf abnormer Dehnung der Augenhäute beruhe.

Einen Fall von plötzlich entstandener Myopie mit rasch nachfolgender Cataractbildung beobachtete M. bei einem 68jährigen Manne nach starker Blendung beim Betrachten eines Sonnenaufganges; nach glücklicher Extraction diente $1:3\frac{3}{4}$ als Correctionsglas.

Ueber die Aetiologie und Verlauf von H und M verbreitet sich die 20. Vorlesung. Die typische Hyperopie ist »der Ausdruck unvollkommener Entwickelung des Auges mit Einschluss der Netzhaut«, entweder als solche oder in der Anlage angeboren. Vererbung von den Eltern konnte M. nur selten nachweisen. Auch typische Myopie ist als solche oder in der Anlage angeboren. Von eigenen Erfahrungen Mauthner's über angeborne Myopie erfahren wir nichts; wiederum sind es Jaeger's ophthalmoskopischer Untersuchungen Neugeborner, welche die einzige Quelle bilden. Für die Vererbung der Myopie und zwar auch mit Uebersprungung einer Generation werden lehrreiche Beispiele angeführt. Die angeborne Anlage zur Myopie ist »in nichts Anderem zu suchen, als in einer zu geringen Festigkeit der Sclerotica, namentlich in deren hinterer Hälfte.« Ohne diese Anlage rufen auch noch so grosse Schädlich-

keiten M. nicht hervor. Unter den schädlichen Einflüssen erkennt M. die Hauptrolle der Accommodation zu. Ueber die Art ihrer Einwirkung erfahren wir aber nichts, denn die Angabe, dass wahrscheinlich durch Zerrung der Choroidea Hyperämie und Ausschwitzung bewirkt werde, wird wieder aufgehoben durch die bestimmte Erklärung, dass reguläre Myopie lediglich durch Dehnung, ohne Hyperämie und Entzündung, entstehe. Daneben könne dann freilich auch durch Choroiditis Dehnung und Axenverlängerung herbeigeführt werden; aber diese Art von Myopie entstehe meist ohne angeborne Anlage und vererbe sich auch in der Regel nicht. Die dauernd progressive Myopie pflege zu dieser Kategorie zu gehören.

Dass die Drehpunktsdistanz beider Augen bei M. grösser sei als bei Nicht-Myopen, konnte M. nicht bestätigen.

Accommodationskrampf sah M. bei Emmetropie gar nicht, oft dagegen bei geringen Myopiegraden, nicht selten verbunden mit weiten Pupillen. Er ist der Meinung, dass die beginnende Dehnung der Choroidea die Ursache des Ciliarmuskelkrampfes sei, dass also eine geringe Axenverlängerung dem Krampfe vorangehe. Später könne dann der Krampf zur Causa nocens werden. Erhöhung der Refraction bei Schwäche der Recti interni komme seltener vor und habe geringere Bedeutung, als vielfach angenommen werde.

Aus der 21. Vorlesung, welche die Functionsstörungen und Folgeerkrankungen ametropischer Augen behandelt, sei erwähnt, dass Mauthner die Angaben über Unterschiede in der Sehfeldgrösse bei Augen verschiedener Refraction nicht bestätigt. Augen jeder Refraction haben bald grössere, bald kleinere Gesichtsfelder. Die Verengung bei hochgradiger Myopie beruhe in Circulations- und Ernährungsstörungen der Retina.

M. theilt sodann von Plenk ausgeführte Messungen über den Winkelabstand des blinden Fleckes vom Fixirpunkt für ametropische Augen mit, welche mit den Messungen Dobrowolsky's und Landolt's nicht übereinstimmen. Die für ametropische Augen gefundenen Werthe wechseln ziemlich in denselben Grenzen wie für emmetropische Augen; auch die Durchschnittszahl ergibt keinen wesentlichen Unterschied, und bei hochgradiger Myopie wurden in einem Theile der Fälle kleinere Werthe gefunden, in jenen Fällen nämlich, in welchen der blinde Fleck sich nicht vergrössert zeigte. Vergrösserung des blinden Fleckes vermisste M. in der grossen Mehrzahl der Fälle selbst höherer M.-Grade und schliesst daraus, dass die Netzhaut über dem grössten Theile des Conus die Lichtempfindlichkeit nicht eingebüsst habe. Wo der blinde Fleck ver-

grössert war, war zugleich der Winkelabstand vom Fixirpunkt vergrössert, und M. nimmt an, dass in diesen Fällen die Netzhaut an der Dehnung Theil genommen habe, während in den anderen Fällen die Netzhaut sich dadurch der Dehnung entzogen habe, dass die Macula lutea sich über die Choroidea gegen den Sehnerven hin verschoben habe.

In der 22. Vorlesung finden wir ein sehr werthvolles reiches Material ophthalmometrischer Messungen an ametropischen Augen. Nur wenige Resultate können hier angeführt werden. Als Mittelzahlen für den Hornhautradius in der Gesichtslinie ergaben sich an 160 Augen verschiedener Refraction:

für H 7.623 für E 7.708 für M 7.584,

also sehr geringe Differenzen.

Die Gesammtmittel, welche für die Winkel α und γ gefunden wurden, sind

	H	E	M
< α	6.62	5.58	2.02
< γ	6.53	4.91	2.75.

Die Differenzen zwischen α und γ sind sehr gering, aber höchst selten fand M. α und γ an demselben Auge gleich, oft von sehr ungleicher Grösse; er bestätigt die schon von Dobrowolsky gemachte Beobachtung, dass der eine Winkel gross zu sein pflegt, wenn der andere klein ist. Sehr eigenthümlich ist es, dass < γ fast immer im rechten Auge grösser gefunden wird als im linken, dagegen < α, wenn auch nicht so regelmässig, doch meistens im linken grösser. Dies gilt für Augen jeder Refraction; eine Erklärung dafür gibt es nicht.

M. stellt sich die Frage, inwieweit die Grösse der ∠ α und γ mit dem Bau des Auges zusammenhänge. Die Grösse des ∠ γ ist von dem Abstande der Fovea vom blinden Flecke ganz unabhängig. Bei H besteht die Anomalie darin, dass die Fovea auffallend weit vom hinteren Pole des Auges, dem Ende der Augenaxe entfernt ist, während der Sehnerv sich dem Pole nähert, zuweilen sogar denselben mit seinem äusseren Rande nahezu erreicht. Das Kleiner-, Null- und Negativwerden des Winkels γ bei Myopie erklärt sich daraus, dass die Netzhaut sich im hinteren Pole nicht wie die Sclera ausdehnt, sondern die Macula lutea gegen den Sehnerveneintritt hingezogen wird. Die Kleinheit des ∠ α bei Myopie erklärt M. daraus, dass die Verlängerung des Bulbus die Gestalt der Hornhaut derart ändert, dass der Hornhautscheitel mehr nach der Mitte verlegt wird.

Scheinbares Schielen sollten alle Individuen mit ungle-

chem Winkel γ in beiden Augen zeigen. Merkbar wird die Abweichung, wenn die Differenz 3^0 (c. $^2/_3$ Mm. lineare Abweichung) erreicht und es scheint dann das Auge mit grösserem Winkel γ etwas nach aussen zu schielen. Als Beispiel führt M. einen Fall an, in welchem γ rechts $+ 3^0$, links $- 5^0$ betrng. Dies ist der Srabismus incongruus J. Müller's, der schon Sehaxe und Augenaxe richtig unterschied. Bei Ungleichheit des $\angle \gamma$ müssen auch die Muskeln in beiden Augen sich ungleich entwickeln, so dass sie eine ungleiche Länge erreichen. Mit der Entwickelung von wirklichem Strabismus hat weder die Grösse noch die Ungleichheit der Winkel γ etwas zu thun.

Ueber die Lage des Augendrehpunktes in Augen verschiedener Refraction s. oben p. 145.

In der 23. Vorlesung wird die Behandlung der Ametropie, namentlich die Anwendung der Brillen, besprochen. Wenn die Atropinkur gegen progressive Myopie Nutzen leisten soll, muss sie ein oder mehrere Jahre lang fortgesetzt werden. Die Tenotomie des Rectus externus findet M. nur dann indicirt, wenn bei Vorhandensein bedeutender Fernabduction binoculares Sehen der unbewaffneten Augen stattfindet, nicht aber wenn ein Auge bei der Nahearbeit excludirt wird, denn dies ist das beste Auskunftsmittel, um schädliche Wirkung der Accommodation und Convergenz zu verhüten. Den kobaltblauen Brillen ist vor den grauen der Vorzug zu geben, da sie gerade die am meisten blendenden Lichtstrahlen schwächen. Brillen, welche die ganze Myopie corrigiren sind zum dauernden Tragen nur dann zu gestatten, wenn keine Gefahr der Progression mehr besteht. Bis zum 30. Jahre soll ein Theil der Myopie ($^1/_{50}$ bis $^1/_{40}$) beim Fernsehen uncorrigirt bleiben; zur Nahearbeit soll in keinem Falle die neutralisirende Brille benutzt werden. Bei Anisometropie ist im Allgemeinen die Refractionsdifferenz auszugleichen.

Die 24. Vorlesung handelt vom Astigmatismus, die 25. in Kürze von Accommodationsstörungen, von Mydriasis und Myosis, von den Brillen; einige historische Bemerkungen schliessen das treffliche Werk. —

In Fällen von unregelmässigem As und sehr hochgradiger M, wo einerseits optische Correction durch Gläser nicht ausführbar ist, andererseits der stenopäische Apparat wegen der sehr schwachen Beleuchtung keinen Nutzen leistet, empfiehlt Badal (9) die Combination einer Loupe mit dem stenopäischen Apparat benutzen zu lassen. Die Loupe dient dabei nicht allein zur Vergrösserung der Bilder, sondern auch zur Erhellung, indem sie Licht

sammelt, und in die kleine Oeffnung ins Auge leitet, welches sonst für dasselbe verloren gehen würde. Für einen speciellen Fall wird die Rechnung ausgeführt. Die Anwendung der Combination hat sich in einigen Fällen als nützlich bewährt. —

Um bei der Verordnung von Brillen auch das Gestell in jeder Hinsicht möglichst passend vorschreiben zu können, misst Keyser (12) nicht bloss den Abstand der Pupillen, sondern auch den Abstand der Schläfen von einander und die Breite und Höhe des Nasenrückens. Zu diesem Zweck bedient er sich eines Instrumentes, das er Prosoponometer nennt, aus einer Mass-Leiste bestehend, auf welcher vier Schieber verschoben werden können, mittelst deren obige Masse bequem abzunehmen sind. K. benutzt ein besonderes ein Brillengestell darstellendes Diagramm, um alle die Verordnung der Brille betreffenden Angaben für den Optiker einzutragen. —

Ueber die vorjährige, damals mir nicht zugänglich gewesene Arbeit von Jaesche (Refractionsanomalieen in Dorpat, Dorpater medic. Ztschr. 1875. p. 94) erhalte ich durch die Gefälligkeit des Herrn Professor v. Hippel das folgende Referat:

Aus den Untersuchungen von Cohn und Erismann hat sich ergeben, dass die meisten Kinder vor dem Schulbesuch hyperopisch sind, ein beträchtlicher Theil derselben aber während des Schulbesuchs, beim Vorrücken in die höheren Klassen myopisch wird. — Da, abgesehen von äusseren, ungünstig wirkenden Einflüssen, ein grosser Abstand der Drehungsmittelpunkte der Augen von einander und ein Ueberwiegen der Wirkung des äusseren geraden Augenmuskels über die des inneren von hervorragender Bedeutung ist, so wurde auf letztere Verhältnisse besondere Aufmerksamkeit gerichtet. Unter 165 im Laufe von $1^1/_2$ Jahren genauer untersuchten Refractionsanomalieen kamen vor: M: 102, H: 49, As. simplex: 14. Von den Myopen waren ausserdem 20, von den Hyperopen 6 astigmatisch. M. fand sich 47 Mal bei männlichen, 55 Mal bei weiblichen Individuen. Im Alter von 8—14 Jahren standen 14; von 15—20 Jahr 31; älter als 21 Jahre waren 57. M. $^1/_2$—$^1/_{10}$ ergab sich bei 46 Augen, M. $^1/_{11}$—$^1/_{20}$ bei 35 Augen; M. $^1/_{22}$—$^1/_{40}$ bei 30 Augen.

Der bei 90 Myopen gemessene Abstand der Mittelpunkte der Pupillen betrug im Mittel $60^1/_3$ mm.; bei 57 derselben im Alter von 17 Jahren an war er $69^{46}/_{57}$ mm.; bei 33 im Alter von 8—17 Jahren $59^2/_3$ mm. Die bei 65 Myopen gemessene facultative Divergenz betrug im Mittel $4^1/_2{}^0$ und schwankte von $1^1/_2{}^0$ bis 10^0. Bei höheren Graden von Myopie fand sich meist auch ein höherer Grad

der facultativen Divergenz, doch zeigen sich von dieser Regel immer zahlreiche Ausnahmen.

Bei 46 Hyperopen ergab die Messung des Abstandes der Mittelpunkte der Pupillen im Mittel $59^{17}/_{47}$ mm. Obgleich der Unterschied in diesem Abstande bei Myopen und Hyperopen nur gering ist, so hält J. ihn doch für wichtig, besonders wenn er mit einem höheren Grade fakultativer Divergenz zusammentrifft.

Weil es besonders darauf ankommt, der Entwickelung der Myopie vorzubeugen, so müssen junge Leute, bei denen ihre allerersten Anzeichen zum Vorschein kommen, sogleich genau auf Refraction, Accommodation und Convergenzvermögen untersucht werden, wobei natürlich auch die Art der Beschäftigung, auf vorhergegangene oder noch bestehende Krankheiten, Säfteverluste oder sonstige ungünstige Umstände volle Rücksicht zu nehmen ist.

In geregelter Augendiät, Atropinkuren, dem Gebrauch prismatischer Gläser und der Rücklagerung des Rectus externus sind Mittel geboten, mit denen wohl so ziemlich in allen Fällen, wo sie sich durchführen lassen, die Weiterentwickelung der Myopie gehemmt werden kann. (?) J. hat im letzten Jahre 4 Mal die Rücklagerung eines Rectus ausgeführt, mit recht befriedigendem Erfolge. — v. Hippel.]

Scheiding (22) unternahm unter Prof. Michel's Leitung eine Untersuchung der Augen der Schüler des Gymnasiums zu Erlangen, die zwei Jahre nach einander wiederholt wurde. Von keiner Anstalt sind bisher so hohe Procentzahlen von Myopie bekannt geworden. Es fanden sich

			M	E	H	Ani
Bei der ersten Zählung		unter 175 Schülern	55.4%	19.4%	22.9%	23 »
» » 2	»	» 198 »	50.5 »	16.2 »	31.8 »	1.5 »
» » 1	»	in den 5 unteren Klassen	39.6 »	23.8 »	35.6 »	1.0 »
» » 2	»	» » » » » »	35.0 »	20.3 »	43.9 »	0.8 »
» » 1	»	in den 4 oberen Gymnasialklassen	77.0 »	15.5 »	5.5 »	4.0 »
» » 2	»	in den 4 oberen Gymnasialklassen	76.0 »	9.3 »	12.0 »	2.7 »

Die Steigerung der Myopenzahl nach den einzelnen Klassen drückt sich nach folgenden Procentzahlen aus:

20. 20. 31. 38. 72. 58. 84. 88. 80.

Die Zahl der Hyperopen nimmt in entsprechendem Grade ab, während die Zahl der E. im Ganzen ziemlich constant bleibt.

Für die 3 oberen Gymnasialklassen steigt, wenn man einige im letzten Jahre neu eingetretenen Schüler in Abzug bringt, die Zahl der Myopen auf 90%!

Mehrere Tabellen zeigen die Zunahme der M-grade und die Abnahme der H-grade von Klasse zu Klasse.

Die hohen Grade der M. zeigten im Laufe eines Jahres nur geringe Progression, grössere die höheren und mittleren Grade. Die schwachen H-grade zeigten eine Abnahme um 40.6%.

Die Sehschärfe, bei 25% der myopischen Augen unter 1, ist entsprechend der Progression der M. im Laufe des Jahres nicht unbedeutend gesunken. (Aus den Angaben des Verf.'s ist nicht sicher zu entnehmen, in wie weit bei der zweiten Untersuchung auf die Identität mit den ein Jahr früher untersuchten Schülern geachtet wurde. Nur dann, wenn dies genau berücksichtigt wird, kann die zweimalige Untersuchung der nämlichen Anstalt ihren vollen Nutzen haben. Ref.)

Mit den Graden der M. steigt die Häufigkeit des Staphyloma posticum. Bei den höchsten wurde es regelmässig gefunden. Bei H. wurden nur einige Male, bei E. schon öfter ophthalmoskopische Veränderungen nachgewiesen, 6 Mal wurde Staphylom nach innen notirt.

Zur Beurtheilung des Einflusses der Erblichkeit auf die Entwickelung der M. konnten nur die wenig zuverlässigen Angaben der Kinder über die Refraction der Augen ihrer Angehörigen benutzt werden. Danach zeigte sich bei den myopischen Kindern der Procentsatz myopischer Eltern etwas höher als bei den nicht myopischen. Wir begegnen sodann der folgenden sehr gewagten Behauptung: »Bei 75.8% myopischer Schüler muss mit Rücksicht auf deren hyperopische und emmetropische Geschwister die M. als erworben bezeichnet werden, während bei den andern 24.1% eine hereditäre Disposition mit Rücksicht auf die myopischen Geschwister sicher angenommen werden muss.« (Ref. kann keinen Schatten von Berechtigung, namentlich zum zweiten Theile dieses Satzes entdecken.)

Cohn's Angabe, dass die M. meist von der Mutter auf die Tochter und vom Vater auf den Sohn übergehe, schien sich zu bestätigen.

Als Grund der ausserordentlich hohen Frequenz der M. im Erlanger Gymnasium wird die Construction der dort benutzten Subsellien und die schlechte Beleuchtung der Schullokale bezeichnet. Die näheren Angaben darüber sind derart, dass diese Schule in der That als Muster einer Augenverderbungsanstalt bezeichnet zu werden verdient. —

Oscar Koppe (23) unternahm eine sorgfältige Untersuchung der Augen der Schüler des Dorpater Gymnasiums und sei-

ner vorbereitenden Anstalten vom Kindergarten an, wodurch eine vollständige fortlaufende Reihe der Entwickelungszustände vom ersten Beginne des Unterrichts an geliefert wird. Die Refraction wurde sowohl ophthalmoskopisch als mit Brillen bestimmt, die Sehschärfe mit Snellen'schen Tafeln, der Nahepunkt mit Jaeger 5, das Gleichgewicht der lateralen Augenmuskeln auf 10″ und 20′, endlich die Distanz der Pupillarcentren. Es fand sich in Procenten:

	H	E	M	As
Unter 792 Augen im Gymnasium	41.5	23	29.5	6
unter 272 Augen in der Vorschule	63	17.2	11.4	8.4
unter 206 Augen in den Volksschulen	61.1	25.7	2.4	10.7
unter 62 Augen im Kindergarten	98.4	1.6	0	?

Bemerkenswerth ist die geringe Zahl der E, die grosse Zahl der H, besonders in dem Kindergarten, die nicht unbedeutende Zahl von As, (92 Fälle unter 1270 Augen d. h. 7.2% Ref.), die hohe Zahl der Myopen, welche mit grosser Regelmässigkeit gegen die oberen Gymnasialklassen steigt (0 im Kindergarten, 11.4% in der Vorschule, 21.2% in der 7—4. Classe, 43.1% in der 4ten, 48.5% in der 2ten, 61.1% in der 4ten Classe. Ref.) Der Durchschnittsgrad der Refraction steigt mit grosser Regelmässigkeit klassenweise bis $^1/_{20}$ M. in der obersten Klasse.

Die Sehschärfe war in 33.5% aller untersuchten Augen = 1, in 49.5% war S> 1, in 17% < 1.

		H	E	M
Es wurde gefunden	S > $^{25}/_{20}$	163	34	6
	S = $^{25}/_{20}$	157	65	25
	S = $^{20}/_{20}$	15	80	133
	S < $^{20}/_{20}$	42	27	61

In den leichten Graden von H fand sich die höchste S, »was gleichfalls dafür spricht, diesen Zustand als Norm anzusehen.« Die höheren Grade von H setzten S herab, M setzt S um so mehr herab, je hochgradiger sie war.

Latente Accommodation nennt Koppe denjenigen Theil der Accommodationsbreite, welcher bei den gewöhnlichen Untersuchungen durch dauernde unwillkürliche Anspannung der Accommodation verborgen bleibt und unterscheidet drei Grade oder Theile derselben, 1) einen der sich (bei H) sofort durch Convexgläser überwinden lässt, 2) einen der erst durch dauernde Accommodationsentspannung und 3) einen der erst bei Anwendung durch Atropin weicht. Sowohl die Gesammtsumme der Latenz als die Breite der einzelnen Stufen unterliegt erheblichen Schwankungen in verschiedenem Lebensalter. Bei den jüngsten Altersklassen (der Vorschule) liess sich ein gewisser

Grad von H durch Augenspiegel und Convexbrillen leicht erkennen, etwa bis $^1/_{36}$ oder $^1/_{24}$, über diese Grenzen aber nicht hinausgehen, während bei älteren Schülern nur durch dauernde Anwendung von Gläsern die Latenz erkannt wurde. Die 2te Stufe verkleinert sich also mit den Jahren auf Kosten der erstern, welche in frühester Jugend am grössten ist. Die 3. Stufe soll sich, wenn ich recht verstehe, erst mit den Jahren einstellen. K. fasst das Ergebniss dahin zusammen, dass aus der gemeinsamen Grösse der Latenz im Beginne des Schulbesuchs bis zum Abschlusse desselben sich allmählich die 3 Grade der Latenz entwickeln, von denen jedem etwa die Grösse $^1/_{72}$ zukommt. Die Unterschiede in der Grösse der Latenz bei Refractionsanomalieen findet K. um so geringer je höher die Refraction des Auges ist. (Exacte Ergebnisse über diese Fragen wären ohne Zweifel von sehr grosser Bedeutung; die Resultate des Verf.'s jedoch beruhen, soweit aus seinen Angaben zu entnehmen ist, auf sehr unsicherer Grundlage und scheinen mehr allgemeine Eindrücke als statistische Ergebnisse darzustellen. Ref.)

Bezüglich der Accommodationsbreite fand Koppe mit zunehmenden Jahren der Schulzeit eine allmähliche Abnahme; nämlich

bei den jüngsten Schülern d. Vorschule im durchschnittl. Alter von	8.2 Jahren	$^1/_{1.9}$
bei den Schülern der unteren Gymnasialklassen » » »	13.4 »	$^1/_{2.7}$
» » » » mittleren » » »	16.2 »	$^1/_{3.8}$
» » » » oberen » » »	18.3 »	$^1/_{6.1}$.

Der Nahepunkt wurde durch Leseproben mit Jaeger No. 5 ermittelt (was gewiss keine sicheren Resultate liefern kann. Ref.)

Es hatten S	> $^{35}/_{20}$	$^{25}/_{20}$	$^{20}/_{20}$	< $^{20}/_{20}$
E bis M $^1/_{24}$	5	22	84	24
M $^1/_{20}$ $^1/_{12}$	1	2	26	15
M über $^1/_{12}$	0	1	22	22

			1° bis 3°	4° bis 6°	7° bis 10°	über 10°	Strabismus man.
Insuffic. der Interni.	H	10″	227,9	0,7	0,3		0,03
		20′	102,9	0,03	0,03		
	E	10″	2,8	0,8	0,2	0,1	0,07
		20′	1,6	0,07	0,07		
	M	10″	2,0	0,9	0,7	0,6	
		20′	1,3	0,2	0,2	0,08	
	As	10″	2,7	1,3	0,3		
		20′	1,0				
	Anis	10″	2,3	1,0	0,8	0,8	0,2
		20′	1,6				

			1° bis 3°	4° bis 6°	7° bis 10°	über 10°	Strabismus man.
Insufficienz der Externi.	H	10″	0,7	0,03	0,3		0,06
		20′	0,6		0,7		
	E	10″	0,4				0,07
		20′	0,09				
	M	10″	0,08				
		20′	1,1				
	As	10″	1,3	0,3			0,9
		20′	3,1	0,3	0,3		
	Anis	10″					
		20′	0,6				0,2

Ueber das Vorkommen von Insufficienz der Interni und Externi giebt vorstehende Tabelle Auskunft, in der die Zahlen pro Mille bedeuten. Insufficienz der Interni soll weit häufiger gefunden sein: bei H. kam die überwiegende Mehrheit der Fälle vor, doch in geringsten Graden; die stärkeren Grade bei M. und Anisometropie. Die starken Schmerzen in manchen Fällen von Insufficienz der Interni erklärt Vf. nicht sowohl durch Muskelermüdung als vielmehr durch Muskeldruck, insbesondere auf den hinteren Theil des Augapfels.

Aus den Messungen über die Distanz der Pupillen schliesst Verf., dass »der Abstand der Augen für das Entstehen der Myopie von Bedeutung sei«, wenngleich eine grosse Anzahl von Ausnahmen stattfinde. Des Verf.'s Zusammenstellung der Ergebnisse ist jedoch wenig geeignet, Schlüsse daraus zu ziehen, da das Alter und die M-grade nicht berücksichtigt sind. Die Durchschnittsdistanz der Pupillen wächst nach K.'s Messungen von 55.9 Mm. in der niedersten Klasse mit dem durchschnittlichen Alter von $7^3/_4$ Jahren regelmässig bis 63.5 mm. in der obersten Klasse mit durchschnittlich $18^1/_2$ Jahren. Vergliche man nun für jede Klasse die Pupillendistanz der ausgesprochenen Myopen und Hyperopen mit der Durchschnittsdistanz. wozu Verf. alle Data giebt, so würde man zu sichereren Ergebnissen gelangen. Das Ergebniss eines Ueberblickes scheint der Mannhardtschen Angabe günstig zu sein.

Atrophische Sicheln am Sehnervenrande fanden sich häufig auch in hyperopischen Augen. Koppe erblickt in ihnen »einen genauen Massstab für die vom betr. Auge geleistete Accommodation.« Aus dem Aussehen der Sichel lassen sich sowohl der Grad des Missbrauches. als auch die Zeit, in welcher derselbe stattgefunden, abschätzen. In früher Jugend acquirirte Sicheln können sich später bis zu einem gewissen Grade wieder restauriren.

Unter den vom Verf. aufgestellten Thesen beziehen sich folgende auf Refractionsanomalieen — zum Theil sehr des Beweises bedürftig.

»Der Begriff der Emmetropie in der bisherigen Fassung ist aufzugeben.«

»Das Auge der Neugeborenen ist stark übersichtig.«

»Die sogenannte Insufficienz der mm. r. interni ist in der Regel ein gutes Zeichen.«

»Die atrophische Chorioidealsichel ist fast ausnahmslos erworben.«

»Jeder Schüler bedarf einer Brille.«

»Der Stehpult verdient in den Gymnasien in Anwendung gezogen zu werden.« —

Pflüger (24) prüfte die Augen der Luzerner Schulkinder, 1846 an Zahl. Er fand der Refraction nach

	H	E	M
unter allen Schulen zusammen	44 %	46 %	10 %
in den niederen Knabenschulen	46.4 —	48.4 —	5.2 —
in den niederen Mädchenschulen	44 —	48 —	8. —
in der Realschule	28.5 —	35 —	36.5 —
im Gymnasium	21.2 —	27 —	51.8 —

In den niedrigsten Klassen sämmtlicher Schulen zusammengenommen fand sich:

	H	E	M
	54.5%	44 %	1.5%
in den höchsten Klassen des Gymnasiums	22 —	15 —	63 —

dazwischen regelmässiges Ansteigen der Zahl der Myopen.

Dass die Gesammtzahl der Myopen aller Schulen sehr niedrig ist im Verhältniss zu anderweitigen, insbesondere Erismann's Zahlen (s. Bericht f. 1871 p. 410), mit dessen Ergebnissen die Pflüger's sonst in den meisten Punkten übereinstimmen, erklärt sich aus der erheblichen Zahl von Kindern unter 10 Jahren, welche in Luzern geprüft wurden. Die Zahl der H. nimmt ziemlich regelmässig von Jahr zu Jahr ab, von 60% bis 20%. E. nimmt in den ersten Schuljahren zu, auf Kosten der H., dann wieder ab und sinkt immer mehr auf Kosten der M. Die Zahl der Myopen wächst in den ersten Jahren des Schulbesuchs langsam, später rapid, anfangs 1%, zuletzt 10% pro Jahr; vom 18. Jahre wird die Progression wieder langsamer. Bezüglich der M-grade ergab sich kein so regelmässiges Wachsthum mit den Schuljahren wie bei Erismann. Pflüger erklärt dies aus dem öfteren Vorkommen congenitaler M. in den niederen Klassen, und dem zahlreichen Neuentstehen niederer Grade von M. in den oberen Klassen.

Von sämmtlichen Myopieen erschienen 29% bei der Untersuch-

ung mit Brillen hochgradiger als unter dem Ophthalmoskop oder nach Atropin, ausserdem kamen 38 Fälle von scheinbarer M. vor, die sich theils als E., theils als H. erwiesen.

Die S. wurde bei den Mädchen geringer gefunden als bei den Knaben. Mit den Schulklassen nimmt S. deutlich ab, S über 1 wird seltener, S unter 1 häufiger. Bei M. ist S. viel weniger günstig, als bei E. und H., viel ungünstiger als Erismann gefunden hatte.

Die Sehschärfe wurde gefunden	$S > \frac{20}{20}$	$S = \frac{20}{20}$	$S < \frac{20}{20}$
in allen Schulen zusammen	63 %	18 %	19 %
in den öffentlichen Knabenschulen	62 —	22 —	16 —
in den öffentlichen Mädchenschulen	64 —	14 —	22 —
in der Realschule	58.1 —	25.7 —	16.2 —
im Gymnasium	53.5 —	16.3 —	30.2 —
in den niedersten Klassen sämmtl. Schulen	67.5 —	16.5 —	16 —
in der höchsten Gymnasialklasse	46 —	20 —	33.5 —
unter den Hyperopen	65.9 —	16.6 —	17.5 —
unter den Emmetropen	69 —	17 —	14 —
unter den Myopen	20 —	26 —	54 —

Das Luzerner Gymnasium übertrifft an Zahl der Myopen (51.8) die früher untersuchten Gymnasien (Frankfurt 44%, Wien 45.9, Wiesbaden 37.9, Schaffhausen 35, Breslau 35). Auch die S. zeigt sehr ungünstige Verhältnisse; in Luzern ist $S < 1$ bei mehr als doppelt so viel Myopen als in Petersburg. Als Grund sind ohne Zweifel die schlechten hygieinischen Verhältnisse der Luzerner Schulen zu bezeichnen, insbesondere die sehr ungünstige Beleuchtung; das Verhältniss zwischen Glasfläche der Fenster und der Fussbodenfläche, welches 1 : 3,5 sein sollte, ist durchschnittlich 1 : 13.89. »Alle Factoren, Glasfläche, Lage der Gebäude etc. wetteifern, das Loos der jungen Lateiner zu verfinstern.« Auch die Subsellien sind alt und schlecht. Durch ähnliche Uebelstände zeichnen sich die Luzerner Mädchenschulen aus, in denen daher auch der Procentsatz der M. und mangelhafter S. ungünstiger ist, als bei den Knaben, unter welchen Cohn in allen Schulen doppelt so viel M. fand, als unter den Mädchen. Genaue Tabellen über Boden-, Fensterfläche, Cubikraum, Schülerzahl, Subsellien der Luzerner Schulen sind beigefügt. Bemerkenswerth ist noch die Angabe, dass in einer Klasse der Mädchenschule die Beleuchtung so ungenügend gefunden wurde, dass normalsichtige Augen nur $\frac{6}{20}$ bis $\frac{12}{20}$ erkannten. Vf. nimmt den Vorschlag v. Hoffmann's auf, eine Snellen'sche Tafel als Photometer in jedem Klassenzimmer anzubringen; doch verlangt er, dass die Beleuchtung hinreiche, um $\frac{20}{20}$ zu erkennen.

Sichelförmige Figuren, Coni, fand Pflüger bei M in 69%, nicht so häufig wie Erismann, der sie nur in 5% vermisste, weil Ersterer nur deutliche und zweifellose Sicheln zählte. Die Grösse derselben stand zu den M.-Graden in ziemlich regelmässigem Verhältniss. Erismann's Angabe, dass die Sicheln stets am äusseren Umfange des Opticus beginnen und daher nie allein in einer der anderen Richtungen vorkommen, bestätigt Pflüger nur für Fälle, in denen erworbene M anzunehmen ist, nicht aber für angeborne M. Er bestätigt den Zusammenhang abnormer Richtung der Sichel bei As, sah aber nie reine M mit Sichel gerade nach oben oder unten.

Auf Insufficienz der Interni und divergirendes Schielen wurde nur bei einem Theile der Myopen untersucht und bei diesem in 49.2% Störung der Function der Interni gefunden.

Ueber die Pupillendistanz sind Pflüger's Ergebnisse bereits früher mitgetheilt und darüber im vorigen Jahrgange p. 465 berichtet worden.

Complication von M mit As kam in den niederen Schulen in 21.2%, in Realschule und Gymnasium nur in 11% der M. vor, woraus P. schliesst, dass die angebornen Formen in den unteren Klassen stärker vertreten sind. In ¾ der Fälle von M mit As konnte Heredität nachgewiesen werden.

Bezüglich der Heredität der M hat Verf. eingehende Untersuchungen angestellt. Daraus, dass in circa 48% der Myopen bei den Eltern oder nächsten Verwandten M nachzuweiseu war, ist bekanntlich nicht viel zu schliessen, daher Pflüger eine Zusammenstellung der Myopen machte nach Familien, mit und ohne M der Eltern und nächsten Angehörigen. Es ergab sich, dass myopische Familien in den niederen Schulen 19%, in Realschule und Gymnasium 26.3% myopische Kinder hatten; nicht myopische Familien in den ersteren 8.4%, in den letzteren 17% myopische Kinder. Die Differenz zu Ungunsten myopischer Familien beträgt ungefähr 10%, welche Ziffer annähernd eine Idee von der Häufigkeit der Erblichkeit der M. geben kann. Diese Erblichkeit fasst Pflüger übrigens nur als congenitale Disposition auf, welche im Falle des Einwirkens äusserer Schädlichkeiten die Entwickelung der M. begünstigt, ohne sie indess auf jeden Fall zur absoluten Nothwendigkeit zu machen.

Bezüglich der Ursache der erworbenen Myopie wird Verf. durch seine Untersuchungen schliesslich zu der Annahme geführt, dass eine Disposition zur Entwickelung in der That vorliegen muss, möge sie nun in Texturanomalieen der Bulbushäute, oder im Schädel-

bau, oder in etwas Anderem liegen. Diese Disposition braucht aber nicht nothwendig angeboren zu sein, sie kann auch durch chronische allgemeine und Lokalleiden erworben werden.

Schnabel's Ansicht, dass nicht die Accommodationsanstrengung die nächste Ursache der Entwickelung der M sei, findet Verf. nicht vollständig erwiesen. Gegen dieselbe spreche die deutliche Wirksamkeit der Atropinkuren in vielen Fällen, und die mehrfach auch vom Verf. gemachte Beobachtung, dass ein in der Jugend abgelenktes Auge (z. B. durch Abducenslähmung) E oder H behält, während das arbeitende Auge progressiv myopisch wird. —

v. Reuss (25) liefert werthvolle Beiträge zur Kenntniss der Refractionsveränderungen im jugendlichen Auge. Ueber seine früheren in den Jahren 1872 und 1873 angestellten Untersuchungen der Schüler des Leopoldstädter Communal-, Real- und Obergymnasiums in Wien ist schon im Bericht für 1874 p. 200 berichtet worden. Wir erhalten jetzt Nachrichten über eine dritte Untersuchung, welche im Jahre 1875 an derselben Anstalt vorgenommen wurde und, da sie zahlreiche, theils einmal, theils zweimal bereits geprüfte Schüler betraf, interessante Ergebnisse lieferte, welche mit allem Wesentlichen die von H. Cohn an dem zweimal untersuchten Breslauer Friedrichsgymnasium gewonnenen Resultate bestätigte.

Für 411 Augen erfahren wir die Veränderungen in einem einjährigen Intervall, für 317 in einem zweijährigen, für 208 in einem dreijährigen Intervall.

Unter allen Augen waren den Sehproben zufolge stationär geblieben nach 1 Jahr 42.1%, nach 2 Jahren 37.5%, nach 4 Jahren nur noch 28.4%. Es hatten progressive Veränderungen erfahren: nach 1 Jahr 47.7%, nach 2 Jahren 50.8%, nach 3 Jahren 61%; die regressiven Veränderungen waren jedesmal fast die nämlichen: 10.5, 11.7, 10.0%.

Die folgende Tabelle zeigt die stattgehabten Veränderungen in Procenten nach den Refractionszuständen:

		Stationär.	Progressiv.	Regressiv.
E.	1872–73	73,8	18,4	7,8
	1873–75	61,4	29,2	9,4
	1872–75	56,3	33,8	9,9
M.	1872–73	29 6	59,7	10,7
	1873–75	19,1	68,1	12,8
	1872–75	12,3	77,5	14,2
H.	1872–73	17.7	68,2	14,1
	1873–75	28,5	57,3	14,2
	1872–75	12,3	71,9	15,8

Die emmetropisch gewesenen Augen »zeigten die meiste Tendenz zur Stabilität«, die progressiven Veränderungen sind im Ganzen nicht hochgradig, meist zu M $^1/_{60}$ bis $^1/_{40}$, ausnahmsweise zu M $^1/_{10}$.

Von den myopischen Augen sind nach 1 Jahre 30%, nach 3 Jahren nur noch 12.3% unverändert; die Anlage zur Progression ist gross und betrifft alle Grade. Die regressiven Veränderungen zeigen, dass Accommodationskrampf auch ohne ärztliche Behandlung abnehmen kann. Keine M $> ^1/_{14}$ zeigte Regression.

Sehr bemerkenswerth ist es, dass auch die hyperopischen Augen in fast gleicher Zahl wie die myopischen progressive Aenderungen, d. h. Zunahme der Refraction zeigen. Hm wird geringer, wandelt sich in E oder M um, während regressive Aenderungen »sehr hinter unseren Erwartungen zurückbleiben.«

Die Beträge der progressiven Aenderungen wuchsen im Allgemeinen mit dem Intervall. $^1/_{60}$ z. B. kam nach 1 Jahr in 54%, nach 3 Jahren nur noch in 32% vor, dagegen $^1/_{15}$ nach 1 Jahre in 3.6%, nach 3 Jahren in 12.6%, $^1/_{10}$ kam erst nach 3 Jahren vor. »Die in einem Jahre kleine Aenderung prägt dem Auge schon den progressiven Charakter auf.«

Die Beträge der regressiven Veränderungen sind in der grossen Mehrzahl klein ($^1/_{60}$) und lassen kein regelmässiges Wachsthum erkennen.

Für eine Anzahl mehrmals geprüfter Augen stellte sich die durchschnittliche Refractionszunahme folgendermassen heraus: Von M $^1/_{47}$ nach 1 Jahre auf $^1/_{37}$; von $^1/_{51}$ nach 2 Jahren auf $^1/_{40}$; von $^1/_{68}$ nach 3 Jahren auf $^1/_{35}$.

Von besonderem Werthe ist es, dass an 76 Augen die Refraction 2mal im Zwischenraume von 3 Jahren ophthalmoskopisch bestimmt wurde. Von diesen erwiesen sich 42.1% als stationär geblieben, 57.9% hatten Zunahme der Refraction erfahren, Refractionsabnahme kam nicht vor. Die Zunahme betrug in 20.5% bis $^1/_{60}$, in 40.9% $^1/_{60}$ bis $^1/_{30}$, in 20.5% $^1/_{30}$ bis $^1/_{20}$, in 15.9% $^1/_{20}$ bis $^1/_{15}$, in 2.2% über $^1/_{10}$. Die Zahl der wirklich progressiven M ist »noch immer enorm gross« sagt Verf.

Der Vergleich der Resultate durch Sehproben und Augenspiegel ergibt Folgendes: 1) Bei einer nicht grossen Anzahl von Augen ist die Refractionszunahme nur durch Accommodationskrampf bedingt, also scheinbar. Der Krampf kann also mehrere Jahre bestehen, ohne den Bau des Auges zu verändern. 2) Bei bestehendem Krampf kann die Refraction zunehmen, was das Häufigste ist. Endlich 3) kann die Refraction zunehmen, ohne gleichzeitigen Accommodationskrampf

(soweit solcher bei den 2 Prüfungen ophthalmoskopisch nachweisbar war. Ref.) »Der Beginn der M oder ihre Zunahme liegt also nicht immer in krampfhafter Anspannung des Ciliarmuskels.«

Es waren im Ganzen 5 emmetropische und 5 hyperopische Augen, an denen der Uebergang in M direct durch den Augenspiegel constatirt war; die Grade der Refractionszunahme betrugen $^1/_{60}$ bis $^1/_{20}$.

v. Reuss hält es nicht für begründet und für nöthig, für alle Augen, welche Refractionszunahme zeigen, eine angeborne Disposition anzunehmen, denn es gibt Fälle, in denen die Kurzsichtigkeit sich entwickelte, obgleich ihre Familie bis zum Urgrossvater hinauf keine Kurzsichtigkeit aufzuweisen hatte.

In einer 6klassigen Volksschule Wien's fand v. Reuss im Ganzen 31.7 H, 57.5 E, 10.8 M. M stieg von 6.2% in der niedrigsten auf 24% in der obersten Klasse, während H von 37.5% auf 32% fiel. In unerklärtem Gegensatze steht dazu die grosse Zahl der Myopen in den niedrigsten Gymnasialklassen, die bei einer Untersuchung 28.2%, bei einer zweiten 37.5% betrug.

Besondere Aufmerksamkeit wandte v. Reuss dem Studium des Accommodationskrampfes zu. Gegenüber den in neuester Zeit von Mauthner, Hock, Schnabel vertretenen Anschauungen ist v. Reuss der Meinung, dass die bei Sehproben hervortretende unter dem Augenspiegel aber verschwindende Anspannung der Accommodation als Krampf (und zwar als Reflexkrampf) zu betrachten ist, weil sie ohne und selbst gegen den Willen in zweckwidriger Weise bei jeder Fixation eintrete. Die Erschlaffung der Accommodation unter dem Augenspiegel fand er nicht immer vollständig. Manchmal ist Fixation eines Objectes in der Umgebung die Ursache, in anderen Fällen scheint aber Krampf fortzudauern; in einigen Fällen zeigte der Augenspiegel sogar eine höhere Refraction als die Sehproben, so dass also unter dem Spiegel stärkere Anspannung der Accommodation eingetreten war.

Bei einem 13jährigen Knaben, welcher wechselnden Grad von M zwischen $^1/_{30}$ und $^1/_{12}$, selbst $^1/_9$ und wechselnde Sehschärfe zeigte, ergab der Augenspiegel E. Auf einen Tropfen Atropin stellte sich H $^1/_{16}$ unter dem Augenspiegel heraus, welche für die Sehproben jedoch erst nach einmonatlichem Atropingebrauche manifest wurde. In einem anderen Falle von scheinbarer M trat auf Atropin unter dem Augenspiegel sofort H $^1/_{14}$ zu Tage, functionell jedoch erst nach 5 Tagen.

An 468 Augen wurde sowohl durch Sehproben als durch den Augenspiegel die Refraction bestimmt. Ueber die Hälfte der Augen

zeigte im letzteren Falle geringere Refraction, bei ihnen bestand also Krampf, sofern man latente H auch als solchen ansieht. Die Zahl der M nahm unter dem Spiegel von 55.3% auf 37.8% ab, die Zahl der H von 10.5% auf 28.3% zu, während die Zahl E fast unverändert blieb, indem eben so viel emmetropisch wurden, als es zu sein aufhörten. Von 259 durch Sehproben myopisch gefundenen Augen zeigten nur 118 reine M, 141 Krampf mit oder ohne M, d. h. 54.4%. Zum Vergleiche stellte v. Reuss fest, dass bei Myopen verschiedenen Alters aus der Privatpraxis sich nur in 34.9% Krampf vorfand — immer noch ein sehr viel grösseres Verhältniss, als Schnabel gefunden hat. (5 Fälle auf 120.)

Der Betrag des Krampfes war am häufigsten zwischen $^1/_{60}$ und $^1/_{36}$, häufig noch bis $^1/_{16}$, nur in 12% über $^1/_{15}$. Das Vorkommen nach Klassen liess keine Regelmässigkeit erkennen. Bei allen Graden von M wurde Krampf beobachtet.

Bei durch Sehproben festgestellter H erscheint nicht immer unter dem Spiegel die Refraction geringer. In 14 Augen blieb die H ganz dieselbe, in anderen erschien sie sehr wenig vermehrt. Verf. ist der Meinung, dass hier die Entspannung unvollständig ist und ein Theil der H. auch unter dem Augenspiegel latent blieb.

Ein grosser Theil der wirklich hyperopischen Augen (41.7%) erschien bei den Sehproben emmetropisch, ein kleinerer Theil (21.2%) myopisch, nur 37.1% waren manifest hyperopisch.

Verf. weist auf einen Unterschied zwischen reiner M und Krampf M hin, welcher sich im Effect corrigirender Gläser kundgibt. Während bei reiner M die Besserung des Sehens gleichmässig zunimmt mit Verstärkung der Gläser, fehlt diese Gleichmässigkeit oft bei Krampf. Wenn schwache Gläser sehr bedeutend bessern, oder auffallend starke Gläser erforderlich sind, oder die Besserung bei einer Reihe von Gläsern mehr sprungweise statt successiv erfolgt, so hat man Grund, Accommodationskrampf zu vermuthen. Mit freiem Auge ist die Distinction für die Schrifttafeln meist eine andere als bei reiner M entsprechenden Grades, meist schlechter, doch oft auch besser.

In einigen Fällen von Accommodationskrampf beobachtete v. Reuss, dass bei binocularem Sehen sich die Refraction niedriger herausstellte, als bei monocularer Prüfung z. B. mit jedem Auge einzeln M $^1/_{20}$ resp. $^1/_{24}$, mit beiden zusammen M $^1/_{50}$ bei voller S.

Schliesslich erinnert Verf. daran, dass Jaeger's Plesiopie nichts anderes sei als Accommodationskrampf; von Jaeger freilich anders gedeutet (als bleibende Formveränderung der Linse.) —

Schell (26) weist unter Anführung von Beispielen darauf hin, dass durch Refractionsanomalieen häufig Augenleiden verschiedener Art unterhalten werden, so Conjunctivalhyperämie, Conjunctivitis, Iritis, ferner Kopfschmerz. Oft ist die Correction des optischen Fehlers allein ausreichend zur Beseitigung jener Leiden. —

Roosa (27) hielt im ophthalmologischen Congress von New-York einen Vortrag über die häufige Coincidenz von Blepharitis ciliaris und Ametropie. Er versteht darunter nicht blosse Reizung der Lidränder, sondern wirkliche Hypersecretion der Tarsaldrüsen und Haarfollikel mit Krusten- und Geschwürsbildung. Unter 31 Fällen bestand 16 mal Asthenopie, 26 mal Ametropie, und zwar 13mal Hyperopie, 5mal Myopie, 8mal Astigmatismus. Ametropie scheint also Ursache der Lidrandaffection zu sein. Die Heilung der letzteren wird durch die optische Correction der ersteren sehr erleichtert, zuweilen dadurch allein möglich. Lähmung der Accommodation durch Atropin bessert.

Carter und Robertson bezweifeln den ursächlichen Zusammenhang zwischen Ametropie und Blepharitis. In England komme Blepharitis ciliaris in den besseren Gesellschaftsklassen fast gar nicht vor, während sie in der ärmeren Klasse äusserst häufig sei, übrigens aber am häufigsten bei Kindern von 4 bis 5 Jahren, welche doch noch nicht die Folgen accommodativer Anstrengung zeigen können. Ein anderer englischer Arzt, Mac Hardy, ist jedoch der Meinung, dass Lidaffectionen in allen Klassen der englischen Gesellschaft gleich häufig vorkommen; in den besseren Klassen werde sie frühzeitig und richtig behandelt, in der ärmeren vernachlässigt und durch Unreinlichkeit verschlimmert.

Mehrere amerikanische Augenärzte, Keyser, Risley, Thomson bestätigen die Auffassung Roosa's bezüglich des ursächlichen Zusammenhanges beider Leiden und der Nothwendigkeit behufs erfolgreicher Behandlung der Blepharitis zuvor die Ametropie zu corrigiren.

Einstimmigkeit herrscht darüber, dass Ametropie häufig die Ursache sehr hartnäckiger chronischer Conjunctivitis sei, welche jeder Therapie widersteht, solange die Ametropie nicht corrigirt ist. —

Badal (28) ist der Meinung, dass Refractionsanomalieen eine sehr häufige Ursache von Leiden der Thränenwege bilden. Namentlich sind es die geringeren Grade von Hyperopie und die höheren Grade von Myopie, sowie ferner Anisometropie, welche jene Leiden im Gefolge haben; von

Astigmatismus hat Verf. es noch nicht beobachtet. Bei Hyperopie veranlasst die permanente starke Accommodationsanstrengung, bei Myopie die Anstrengung der Convergenzmuskeln Injection des Auges, welche sich allmählich auf die Schleimhaut der Thränenwege fortpflanzt. Oefteres Blinzeln der Ametropen vermehrt die Thränenabsonderung und der Durchgang eines vermehrten reizenden Secretes begünstigt die Erkrankung, ebenso angeborne Enge der Kanäle, Geneigtheit zu catarrhalischen Erkrankungen.

Ist die Hyperopie in beiden Augen ungleichen Grades, so ist oft nur das Auge mit höherem Grade afficirt, was Badal auf stärkere Accommodationsanstrengung bezieht — ungleiche Thätigkeit der Accommodation in beiden Augen hält er bei angeborner Anisometropie nicht für unmöglich.

Bei jungen Kindern sind nach Badal Thränenleiden deshalb relativ selten, weil sie die Accommodation nicht dauernd beanspruchen; bei Frauen häufiger als bei Männern, weil sie sich mehr mit feinen Arbeiten in der Nähe beschäftigen.

Durch Correction der Ametropie kommt man der Ausbildung der Thränenleiden zuvor. (Dass hier wirklich ein ursächlicher Zusammenhang vorliegt, scheint dem Ref. denn doch einer viel eingehenderen Beweisführung zu bedürfen.) —

Weir Mitchell (29), ein Nicht-Ophtholmolog, schildert seine Erfahrungen über Kopfschmerz (oder Kopfbeschwerden im allgemeinen Sinne) durch Augenanstrengung (cf. auch Bericht f. 1874 p. 562). Enthalten dieselben auch nichts, was den Ophthalmologen neu wäre, so wird es immerhin von Interesse sein, die vom Standpunkte des allgemeinen Arztes aus gemachten Beobachtungen neben die der Specialisten zu stellen.

Weir Mitchell will zeigen 1) Dass es vielerlei Kopfschmerzen gibt, welche indirect auf Störungen der Refraction und Accommodation zurückzuführen sind. 2) Dass in solchen Fällen das Hirnsymptom oft das am meisten, zuweilen das allein hervortretende Symptom ist, ohne dass Schmerz oder Ermüdung im Auge gefühlt wird. 3) Dass die lange Dauer der Sehstörungen zu Schlaflosigkeit, Schwindel, Uebelkeit und allgemeinen Gesundheitsstörungen führen kann. 4) Dass in manchen Fällen die Sehstörung plötzlich zur Erscheinung kommt in Folge irgend einer allgemeinen Gesundheitsstörung oder erhöhter Sensibilität des Gehirns durch moralische oder geistige Ursachen.

Folgende Fälle führt Verf. an:

1) Ein Kaufmann consultirt wegen Schmerz im Nacken und Hinterkopf.

Im Winter nimmt der Schmerz stetig zu, im Sommer bei fortwährender Beschäftigung mit Schiessen und Fischen verschwindet er. Zuletzt ruft nicht blos jede Nahearbeit, sondern jede geistige Thätigkeit, jede Erregung den Schmerz hervor; Schreiben wird ganz unmöglich, jeder Versuch bewirkt sogar heftigen Schmerz und Schwindel. Alle Therapie fruchtlos. Die Sehprüfung ergab S = $\frac{1}{5}$, durch einen concaven Cylinder $-\frac{1}{18}$ auf 1 gebracht, ohne Erleichterung. Nach Atropin-Anwendung ergab sich $+\frac{1}{36}S\frown-\frac{1}{18}C$ als Correctionsglas, welches S auf $\frac{5}{7}$ bringt. Beim Gebrauche dieses Glases verschwanden rasch alle Beschwerden.

2) Eine 30jährige Dame leidet schon mehrere Jahre lang an Kopf- und Nackenschmerz, welcher jedesmal nach dem Lesen und Schreiben eintritt. Durch die zuletzt fast fortwährenden Schmerzen und dazu tretende Schlaflosigkeit ist die Patientin nervös und anämisch geworden. Unter Atropin wird als Correctionsglas $+\frac{1}{48}S\frown+\frac{1}{36}C$ bestimmt. Diese Brille beseitigt sofort den Kopfschmerz und der Schlaf kehrt wieder, der allgemeine Gesundheitszustand bessert sich rasch. Verf. gibt an, obgleich er auf dergleichen Fälle schon aufmerksam geworden war, doch erst spät zur richtigen Diagnose gelangt zu sein. »Wer konnte ahnen, dass ein einfacher Augenfehler eine so ernste Kette von Leiden verursachen kann — beginnend mit Kopfschmerz und endigend mit unbesiegbarer Anämie — und wer, der es nicht gesehen hatte, konnte glauben, dass die Correction des optischen Fehlers durch die Brille eine so rasche und vollständige Heilung bewirkte, dass die Patientin es wie ein Wunder betrachtete?«

Die beiden folgenden Fälle beobachtete W. Thomson.

3) Ein 35jähriger Mann leidet seit Jahren an neuralgischen Schmerzen in Augen und Kopf. Durch helles Licht und durch Lesen am Abend werden heftige Anfälle hervorgerufen, die sich bis zu Nausea steigen und erst durch Schlaf beendigt werden. Die häufigen Anfälle griffen die Gesundheit stark an und zwangen zum Verzicht auf jede Arbeit und auf jeden Besuch erhellter Räume. Die Sehprüfung ergab Hyperopie und As, deren Correction das ganze Leiden beseitigte.

4) Eine 36jährige Dame ist seit ihrem 16. Jahre nach Typhoidfieber zu jeder Nahearbeit unfähig. Gewöhnlichen Druck kann sie nicht länger als $^1/_8$ Minute lesen, dann folgt heftiger Kopfschmerz. Starke Photophobie fesselt sie an's dunkle Zimmer, dadurch hat die Gesundheit gelitten. Nach Atropinanwendung wird rechts H $\frac{1}{48}$ + Ah $\frac{1}{48}$, links einfacher Ah $\frac{1}{20}$ gefunden. Die Correctionsbrille erleichterte das Sehen nicht; erst als die Patientin sich nach langem Zögern dazu verstand, die Brille ununterbrochen zu tragen, schwanden alle Beschwerden; sie konnte bald alle Nahearbeit verrichten und betrauerte nur ihre 16 verlorenen Lebensjahre.

Weitere Fälle des Verfassers sind:

5) Eine 27jährige Dame mit Kopf- und Rückenschmerzen, hysterischen Beschwerden und Anisometropie, corrigirt durch $-\frac{1}{18}\frown-\frac{1}{36}C$ rechts, und $+\frac{1}{18}\frown+\frac{1}{48}C$ links, Axen vertikal. Sofortige Besserung, später Heilung.

6) Dr. Norris: Ein 22jähriges Mädchen ist seit 6 Jahren ausser Stande zu arbeiten, da sie beim Nahesehen zwar keine Beschwerden in den Augen

aber heftiges Kopfweh, Uebelkeit, Erbrechen bekommt. Die Correctionsbrille, welche sie sofort heilte, war rechts: $+ \frac{1}{24}$ s⊂ $+ \frac{1}{8}$ c (Axe 105°), links: $+ \frac{1}{24}$ s⊂ $+ \frac{1}{8}$ c (Axe 75°).

7) Dr. Harlan: Kopfschmerz, besonders supraorbital durch myopischen As mit Insufficienz der Interni; Correction durch eine Combination von Cylindergläsern mit Prismen schaffte Besserung.

8) Ein 16jähriges Mädchen mit copiösem Menstrualflusse und Myopie ungleichen Grades leidet an Kopfschmerz beim Nahesehen, zu welchem sich später Schwindel, Unsicherheit beim Gehen, unruhiger Schlaf gesellt. Auch beim Aussetzen der Arbeit dauern die Beschwerden fort. Behandlung jeder Art, Reisen war umsonst; erst als Patientin sich zum regelmässigen Tragen der Correctionsbrille verstand, besserte sich der Zustand.

An den letzteren Fall knüpft Weir Mitchell einige Bemerkungen über den durch Sehstörungen bewirkten Schwindel. Er beobachtete solchen bei plötzlicher Abnahme des intraocularen Druckes, bei Störungen der Accommodation und in den extraocularen Muskeln. Gewöhnlich tritt der Schwindel erst ein, wenn die Sehstörung oder ein schwächendes Moment die intracranielle Circulation unstetig gemacht hat. Gelegentlich kann Einträufelung von Atropin in ein Auge Schwindel bewirken; dies geschieht namentlich bei Personen, deren Gleichgewichtsgefühl durch spinale Sclerose oder Kleinhirngeschwulst gestört ist. Oft werden musculare Schwierigkeiten beim Sehen leicht überwunden, solange volle Gesundheit besteht; mit Abnahme der Kräfte jedoch, bei zunehmendem Alter, durch Krankheit, Erregung, Ueberarbeitung treten Beschwerden auf, welche dann nicht mehr schwinden, auch wenn das veranlassende Moment nicht mehr wirkt. (Eine Thatsache, auf die schon von v. Graefe hingewiesen wurde. Ref.) Als Illustration hiezu dient folgender Fall:

9) Ein 51jähriger Rechtsgelehrter war stets gesund gewesen und hatte bezüglich der Augen keinerlei Beschwerden gehabt. Während einer Nacht erfährt er eine grosse Aufregung durch schwere Erkrankung eines Angehörigen. Sofort bekommt er Kopfschmerz, beim Schreiben werden die Buchstaben undeutlich, er hat das Gefühl, als verliere er die Herrschaft über seine Actionen. Der Anfall ging bald vorüber, aber seit dieser Zeit blieben gewisse Kopfbeschwerden beim Lesen und Schreiben zurück, ein unangenehmes Gefühl in der Kopfhaut und Hitze im Kopfe; bei längerem Arbeiten Schmerz im Kopfe und Rücken, der sich schliesslich im Scheitel fixirte und den ganzen Tag über dauerte. Die Sehprüfung ergab ganz leichten hyperopischen As ($\frac{1}{60}$). Die Correction desselben und der Presbyopie beseitigte alle Beschwerden und setzte ihn in den Stand dauernd zu arbeiten. —

G. Stevens (30) hat gefunden, dass, wie überhaupt functionelle Nervenleiden verschiedener Art, so insbesondere die Chorea in engen ursächlichen Beziehungen zu Refrac-

tionsstörungen des Auges steht. Unter 41 Fällen von Chorea fand er bei 27 Hyperopie, bei 6 hyperopischen, bei 5 myopischen Astigmatismus, bei 3 ungleiche Grade von Myopie in beiden Augen. Durch Correction der Ametropie wurde stets sofortige Erleichterung der nervösen Affectionen geschafft und diese sodann in Kurzem gänzlich beseitigt. Ueberanstrengung der Accommodation, mangelnde Harmonie zwischen Accommodation und Convergenz, oder zwischen der Leistung beider Augen soll zuerst die Quelle nervöser Irritation, dann unter dem Einflusse schwächender und erregender Momente zu der functionellen Erkrankung des motorischen Nervensystems führen. Hughlings Jackson's Annahme, dass capillare Embolieen in den Corpora striata und ihrer nächsten Umgebung die Ursache der Chorea bilden, rechtfertigt sich dadurch, dass der Oculomotorius seinen Ursprung in dieser Hirnregion hat. Zur Erklärung der Uebertragung von Reizungszuständen des Oculomotorius auf andere Nervengebiete beruft Stevens sich auf die Uebertragung sympathischer Ophthalmie durch Vermittelung der Nerven.

In einer späteren Arbeit (31) erklärt Stevens geradezu, dass Refractionsanomalieen fast stets der Neigung zur Entwickelung functioneller Nervenleiden zu Grunde liegen, die sogenannte neuropathische Prädisposition ausmachen. Er hat eine grosse Zahl solcher Fälle untersucht und nur in seltenen Ausnahmsfällen die Refractionsanomalie fehlen sehen. In mehr als 100 Fällen von heftigem periodischem Kopfschmerz, darunter solchen von der Form der Migräne, fehlte abnorme Refraction nie; ebensowenig in über 70 Fällen von Chorea. Unter 70 Fällen von Epilepsie fehlte sie nur 3 mal; in zweien von diesen bestand physiologische Excavation des Sehnerven, welche zu einer sehr lästigen Form von Asthenopie Anlass geben soll. Auch für Hysterie und Neuralgieen nicht traumatischer Art gilt die Regel. Verf. fügt eine Tabelle bei, welche für 54 irrsinnige Epileptiker die Refraction der Augen angibt. Meist finden sich niedrige und mittlere Grade von Hyperopie und Myopie angegeben, in einigen Fällen Astigmatismus. Die Hyperämie der Sehnervenpapille, welche in diesen Fällen so oft gefunden wird, glaubt St. lediglich auf die Refractionsstörung beziehen zu müssen.

[Unter den Methoden, welche zur Bestimmung der Refraction im Allgemeinen und insbesondere zur Bestimmung der latenten Hyperopie verwendet werden, werden von Regeczy (35) näher besprochen: a) Die Untersuchung mittelst Gläser, nach vorangegangener Atropininstillation. b) Die Berechnung der Refraction aus dem Nahepunkte. c) Die Refractionsbestimmung mittelst des Augenspiegels.

Das Atropin ist im Stande, den Accommodationsmuskel ganz in functionsunfähigen Zustand zu versetzen, aber die Augen zeigen Verschiedenheiten in Bezug auf die Zeit, in welcher die Lähmung vollständig wird; die nach einmaliger Eintröpfelung bewerkstelligten Refractionsmessungen sind nicht zuverlässig. Dobrowolsky erklärt diese Verschiedenheiten aus der schwächeren oder stärkeren Entwickelung des Accommodationsmuskels, was aber nicht erwiesen und auch nicht mit Recht angenommen werden kann. Die Schwankungen hängen vielmehr von den endosmotischen Unterschieden ab, zufolge der Verschiedenheit des intraoculären Druckes: je härter ein Auge, um so geringer ist die Wirkung des Atropin.

Den Nahepunkt genau zu bestimmen, ist unmöglich. Die Accommodation verändert die Sehschärfe. Die dem Alter entsprechenden Accommodationsmittelwerthe, wie diese Donders festgestellt hat, bieten auch keinen sicheren Ausgangspunkt. Die Accommodationsbreite ist nicht nur bei gleich alten Individuen sehr schwankend, sondern kann auch in beiden Augen desselben Individumms sehr verschieden sein.

Die Refraction unserer eigenen Augen genau zu kennen, ist mit keinen Schwierigkeiten verbunden. Die Accommodation vollkommen zu entspannen, ist zwar, namentlich Anfangs, schwer, aber doch möglich; hingegen ist es eine unhaltbare Annahme, dass der Grad der Accommodationsanstrengung abgeschätzt werden könne.

Bei unveränderter Accommodation sieht man nicht den ganzen Augengrund im aufrechten Bilde scharf. Unter den vielen untersuchten emmetropischen Augen wurde kein einziges gefunden, in welchem nicht an der Peripherie sich Hypermetropie und zwar eine bedeutende, vorgefunden hätte. Bei Myopie ist die Refraction in der Peripherie nicht nur immer geringer, sondern man findet auch Emmetropie und weiter zum Aequator hin, sogar Hypermetropie. Noch in sehr hochgradig myopischen Augen $^1/_4$—$^1/_3$—$^1/_2$ wurde an der Peripherie eine Hypermetropie von mehr als $^1/_{10}$ gefunden. In hypermetropischen Augen ist die Hypermetropie gegen die Peripherie immer stärker. Die bei enger Pupille vorgenommene Messung stimmte grösstentheils nicht überein mit der bei erweiterter Pupille vorgenommenen; in der Regel hört der Accommodationskrampf bei der Augenspiegeluntersuchung nicht auf.

Unter allen bis jetzt empfohlenen Methoden zur Bestimmung der latenten Hypermetropie ergibt nur die Atropineintropfung ein sicheres Resultat. — Nagy v. Regéczy.]

Von Noel's Arbeit über das Fernsehen der Myopen (36) ist dem Ref. nur der citirte Auszug zugänglich. In demselben werden als Schlussfolgerungen angegeben:

1) »Bei den nicht mit Brillen versehenen Myopen bieten die Coefficienten der Sehschärfe für grosse Entfernungen beträchtliche Verschiedenheiten; man kann sie darstellen durch das Verhältniss 1 zu 2.

2) Bei denselben steigert die Verengerung der Lidspalte die Sehschärfe in dem mittleren Verhältniss 3 : 2, doch bestehen individuelle Verschiedenheiten.« —

Zu mikrometrischer Messung im aufrechten ophthalmoskopischen Bilde bedient sich L. Weiss (37) nach dem Vorgange Anderer der Methode à double vue, wie sie zur Bestimmung der Vergrösserung von Mikroskopen gebräuchlich ist. Während mit einem Auge unter erschlaffter Accommodation ophthalmoskopirt wird, wird das andere Auge auf ein in einer Entfernung von 25 Cm. aufgestelltes Quadratmillimeter-Netz gerichtet, und dabei mit demjenigen Glase bewaffnet, mit welchem es auf diesen Abstand ohne Accommodationsanspannung scharf sieht. Ist, wie Weiss, der Beobachter in solchem Masse kurzsichtig, dass sein Fernpunkt in ungefähr 25 C.-M. Abstand liegt, so bedarf es keines Glases, das Millimeternetz wird dann im Fernpunktsabstande aufgestellt. Die Grösse des ophthalmoskopischen Bildes wird an dem Netze, mit welchem es zur Deckung gebracht wird, gemessen.

Als Object für die Messung ist die Sehnervenscheibe um deswillen geeignet, weil ihre Grösse bei gesunden Augen nahezu constant ist. Weiss fand bei mikrometrischer Messung von 44 gehärteten Durchschnitten den verticalen Durchmesser des Sehnerven im Mittel 1.56 betragend. Das Maximum war 1.65, das Minimum 1.44. In glaukomatösen Augen fand er grössere (1.7 bis 1.86), bei Sehnervenatrophie kleinere (1.32) Durchmesser.

Ueber die Resultate der Messungen nach der beschriebenen Methode meldet Weiss Folgendes: In 12 emmetropischen Augen Erwachsener betrug die gesehene Grösse der Papille, auf 10 Zoll = 27 Cm. auf den Massstab projicirt, 29—30 Mm.; daraus schliesst Weiss, der dioptrische Apparat sei in allen diesen Augen nahezu gleich stark gewesen. Mauthner's gegentheilige Angabe erklärt er für nur auf Ausnahmsfälle bezüglich. Erheblicher wechselte die scheinbare Grösse der Papille an 9 emmetropischen Augen jugendlicher Individuen von 26 bis 31, wofür W. den Grund in ungleichem Wachsthume der Augen in den verschiedenen Abschnitten sucht.

Bei Hyperopen erschien die Papille merklich kleiner als bei

E, und zwar im Ganzen um so kleiner, je höher der Grad der H. Unter 30 Augen wechselte die Grösse zwischen 23 und 31; in aphakischen Augen von 16 bis 17. Ein 4jähriges Kind mit H 2.5 zeigte in beiden Augen eine sehr viel grössere Papille, nämlich 34 Mm.

Bei Myopen erschien die Papille etwas, jedoch nicht erheblich grösser als bei E; die Zahlen schwankten zwischen 28 und 35. Hierin findet W. einen Beweis dafür, dass der dioptrische Apparat myopischer Augen schwächer brechend ist.

Bei künstlich durch Muscarin erzeugter »Linsen-Myopie« (4.5) stieg die scheinbare Grösse der Papille von 26 auf 30 Mm.

In einem Nachtrage zu seiner Arbeit (Arch. f. Ophth. XXIII. 1. p. 109) theilt Weiss mit, dass er an einem emmetropischen Auge, dessen Papille mikrometrisch auf fast 30 Mm. scheinbarer Grösse bestimmt worden war, durch anatomische Messung einen Papillendurchmesser von 1.54 Mm. gefunden habe. Da seiner Rechnung nach die scheinbare Grösse 26.29 Cm. hätte betragen sollen, so kann man hienach Schlüsse auf die den übrigen gemessenen Werthen zu Grunde liegenden wahren Werthe machen.

Eine interessante Anwendung konnte W. von seiner Messungsmethode in einem Falle machen, in welchem die Entwickelung von Myopie binnen eines kurzen Zeitraumes zu verfolgen war.

Ein 10jähriges Mädchen zeigt links E, die Papille erscheint 26 Mm. hoch, Hornhautradius 7.409, rechts M 2, die Papille 30—31 Mm. hoch, Hornhautradius 7.14; auf diesem Auge Staphyloma posticum. Wochenlange Atropinanwendung setzt die Refraction nicht herab. Ein halbes Jahr später besteht links wie früher E, rechts M 3.5. Die Papille erscheint c. 31 »bis gegen 32 Mm. hoch.« Anhaltendes Atropinisiren ändert wiederum die Refraction nicht.

In derselben Arbeit theilt Weiss einige neue Bestimmungen des Hornhautradius aphakischer Augen mit und berechnet aus diesem und der Refraction die Axenlänge, wie früher Donders, Mauthner, Becker gethan haben. Drei von Weiss' Fällen sind schon von Becker mitgetheilt worden, 9 sind neu. An Augen, welche vor der Staaroperation wahrscheinlich emmetropisch gewesen sind, wurde bestimmt

Alter.	Grad der H. *)	Hornhautradius.	Berechnete innere Axenlänge.
34	14.43	7.77	23.16
11	11.53	7.43	23.52
	12.01		23.32
64	9.65	7.06	23.6
40	12.62	7.49	23.21
60	14 64	7.49	22.55
	12.5	7.74	23.88
50	14.88	7.2	22.
49	11.23	7.63	24.15.

*) Die Zahlen dieser Columne sind nach Weiss' Angaben in Meterlinsen vom Ref. berechnet. Die Fernpunktsabstände sind vom Hornhautscheitel gerechnet, die Hyperopiegrade also auf den Hauptpunkt bezogen.

Vorher kurzsichtig waren 2 Untersuchte:

Alter.	Früher getragene Brille.	Grad der H.	Hornhautradius.	Berechnete innere Axenlänge.
76	— 3.5	8.9	7.83	25.74
60	— 4		7.25	24.456.

Hyperopisch waren 2:

11	Totale H 1.5	7.53	23.086
50	Totale H 1.5	7.024	22.779.

Eine treffliche Monographie über die Ursachen und die Entstehung der Kurzsichtigkeit erhalten wir von Arlt (38). Von höchstem Interesse musste es sein, von dem hochverdienten Forscher, der durch seine werthvollen anatomischen Untersuchungen zuerst ein richtiges Verständniss der Myopie angebahnt hat, eine ausführliche Darlegung seiner Ansichten über die wichtige Frage zu erhalten. Diese nun gibt uns Arlt nicht allein auf Grund langjähriger eigener Forschung und Erfahrung, sondern unter sorgsamer Berücksichtigung alles dessen, was bis auf die neueste Zeit auf diesem Gebiete geleistet worden ist. Die wesentlichsten Resultate können nicht besser als in der v. Arlt selbst abgefassten Inhaltsübersicht wiedergegeben werden, welcher nur einige Bemerkungen beizufügen sein werden.

»Die gewöhnliche nächste Ursache der Kurzsichtigkeit ist Verlängerung der sagittalen Achse des Bulbus; stärkere Wölbung der Cornea, sowie abnorme Wölbung, Lage oder Dichtigkeit der Linse kommen nur ausnahmsweise vor. Bei dieser Formabweichung des Bulbus finden wir die Sclerotica zunächst in der Gegend des hinteren Poles zurückgedrängt und verdünnt, mit ihr auch die Chorioidea und Retina auf eine grössere Fläche ausgedehnt, den Glaskörper durch Serumaufnahme vergrössert, im hinteren Abschnitte selbst verflüssigt, am Ciliarmuskel die meridionalen Fasern stärker, die circulären schwächer entwickelt, die Ciliarfortsätze, die Iris und die Linse relativ zur Cornealbasis tiefer liegend. Aus dieser Formänderung ergeben sich Abweichungen in Bezug auf die Lage des Bulbus und des Drehpunktes, auf das Streichen der Sehlinie relativ zur Hornhautachse, auf die Beweglichkeit des Bulbus, endlich auf die relative Lage des Sehnerven zur Sclerotica mit Veränderungen der Sehnervenscheide und der Scleralschichten.«

»Angeborensein des sogenannten Langbaues ist bisher nicht erwiesen. Die bei Neugeborenen vorgefundene Myopie ist Folge der relativ zu starken Wölbung der Linse. Das Vorkommen des sogenannten Conus bei Neugeborenen kann an und für sich nicht auf Verlängerung des Bulbus in sagittaler Richtung bezogen werden. Der Ausdruck Sta-

phyloma posticum hat keinen Sinn, sobald er bloss auf das Sichtbarsein des Meniscus (Conus) bezogen wird. Der Meniscus kann mit dem fötalen Augenspalt nicht in Zusammenhang gebracht werden. Myopie kann schon in den Kinderjahren entstehen.«

»Als erblich kann nur die Disposition zur Myopie, nicht diese selbst angesehen werden. Es ist nicht erwiesen, dass das Auge vermöge eines ihm ab ovo innewohnenden abnormen Bildungstriebes in den sogenannten Langbau hinein wachse; die anatomischen Veränderungen, welche in myopischen Augen mit noch normaler Sehschärfe gefunden werden, sprechen gegen eine solche Annahme.«

Den Beweis, dass Myopie ohne erbliche Anlage erworben werden könne, liefert Arlt durch einige selbst erlebte eclatante Fälle. Er selbst stammt aus einer Familie, in welcher Kurzsichtigkeit bis dahin nicht vorgekommen war, hatte in seiner Jugend normale Augen und wurde erst myopisch ($^1/_{24}$), als er mehrere Jahre (vom 13. bis 16.) angestrengt studirt hatte. Das Ophthalmoskop zeigt beiderseits einen schmalen Meniscus. Von 6 Geschwistern ist nur ein Bruder auf einem Auge myopisch ($^1/_6$), der seit dem 2. Lebensjahre einen Hornhautfleck hat, während das andere Auge leicht hyperopisch mit halber Sehschärfe ist. Erst in den Universitätsjahren wurde die Myopie bemerkt.

Weiter führt Arlt an, dass in einer Familie, in deren früheren Generationen Myopie unbekannt war, drei Brüder, welche Handwerker wurden, normalsichtig blieben, während zwei Brüder, welche Aerzte wurden und auf sehr starke Anstrengung ihrer Augen angewiesen waren, myopisch wurden. Erst in der Universitätszeit wurde die Myopie bemerkt, bei dem einen Bruder stieg sie bis $^1/_{10}$, bei dem anderen, einem berühmten Gelehrten, bis $^1/_3$, $^1/_2$ und $^1/_4$.

»Unter den disponirenden Momenten steht in erster Linie eine gewisse Weichheit und Nachgiebigkeit der Sclerotica. Diese ist durchschnittlich im jugendlichen Alter selbst gegeben, wenn das Auge nicht von Haus aus oder vermöge ungenügenden Wachsthumes unter der Norm (Emmetropie) zurücksteht. Entwickelung des Auges bis zur emmetropischen Form und abnorme Nachgiebigkeit der Sclerotica sind als wesentliche Factoren der erblichen Disposition anzusehen. An die Stelle der physiologischen (allgemeinen oder erblichen) Disposition Seitens der Sclerotica kann pathologische Erweichung der Sclerotica treten als Folge entzündlicher Vorgänge in der Gegend des hintern Poles (Sclerotico-chorioiditis), wahrscheinlich auch als Folge eines primär in der Sclerotica auftretenden Vorganges, welcher dem

bei Keratoconus analog ist. Dann ist weder Emmetropie, noch jugendliches Alter als disponirendes Moment nothwendig.«

»In zweiter Linie kommt in Betracht die Disposition seitens der Muskelthätigkeit, theils behufs der Accommodation, theils behufs der Convergenz der Sehlinien. Mangelhafte Muskelaction wegen ungenügender Functionstüchtigkeit der Augen seitens der Netzhaut oder des dioptrischen Apparates ist der Entwickelung der Myopie nicht günstig. Grössere Länge der Grundlinie (vermöge erblicher oder pathologischer Schädelbildung), besonders aber dynamisches Uebergewicht der M. recti externi scheint dagegen die Entwickelung der Myopie zu begünstigen. Abnormitäten im dioptrischen Apparate sind nur insoferne zu den disponirenden Momenten zu zählen, als sie erhöhte Action der Accommodation und der Convergenz einleiten.

»Zu den entfernten Ursachen der erworbenen Kurzsichtigkeit (zu den veranlassenden oder erregenden Momenten) gehört Alles, was zu einseitiger Verwendung der Muskelthätigkeit des Auges führt, sei es zu ungebührlicher Verwendung zum Nahesehen (Accommodation und Convergenz), sei es zu Vernachlässigung des Fernsehens. Bei erblicher sowie bei krankhafter Disposition reicht wahrscheinlich schon die gewöhnliche Verwendung der Augen zum Sehen hin, um Ectasirung der Sclerotica einzuleiten. Ist bloss die allgemeine Disposition vorhanden (gehörige Entwickelung des Auges und jugendliches Alter), so kommt Myopie nur unter übermässiger Augenarbeit und unter Mangel der nöthigen Erholung zu Stande.«

»Die Formveränderung des Auges wird bewirkt durch allmäliche Verdrängung der hintern Wand (Gegend des hintern Poles). Sie wird weder durch Muskelzug (Ciliarmuskel, Musc. obliqui), noch durch Auseinanderzerrung der Scleralschichten und der Sehnervenscheiden eingeleitet oder bewerkstelligt; sie kann nur von wiederholter temporärer Steigerung des Druckes im hinteren Augenraume abgeleitet werden. Diese wiederholte temporäre Drucksteigerung im hinteren Augenraume ist zunächst durch Blutüberfüllung im Uvealtractus, weiterhin durch Ausscheidung von Serum im hinteren Glaskörperabschnitt bedingt. Die Blutüberfüllung geht aus Behinderung des Blutabflusses durch die Wirbelvenen hervor. Dass der Accommodationsact an und für sich dazu beitrage, ist nicht sehr wahrscheinlich; dagegen ist es beinahe unzweifelhaft, dass bei steigen-

der Convergenz der Sehlinien der M. rectus externus und der M. obliquus inferior auf eine und die andere der Wirbelvenen einen nachtheiligen, den Blutabfluss behindernden Druck ausüben. Wahrscheinlich wird dann auch dem Einströmen des Blutes durch die hinteren Ciliararterien in die Choroidea etwas mehr Widerstand entgegengesetzt und dürfte die dadurch in der Episclera gesetzte Hyperämie zur Verminderung der Widerstandsfähigkeit der Sclera in jener Gegend beitragen.«

Bezüglich der Entstehung des Meniscus ist noch hinzuzufügen, dass Arlt Schnabel's Ansicht, die Pigmentepithelschicht erleide sammt der Stäbchenschicht der Netzhaut eine Retraction, und dadurch werde die Gegend der Macula vor zu starker Dehnung bewahrt, nicht annehmbar findet. Dagegen spreche unter Anderem, dass Fälle von hochgradiger Myopie (z. B. 1/8 1/2) ohne Conus und ohne Vergrösserung des blinden Fleckes vorkommen, in denen die Sehschärfe normal ist.

Arlt erwähnt, dass bei Myopie mit alten Hornhauttrübungen der Meniscus oft an anderer als der Schläfenseite des Sehnerven gefunden werde.

Die Zerklüftung der Sehnervenscheiden hält A. nicht wie Andere, für Ursache, sondern für Folge der Vergrösserung des Bulbus.

Der Ansichten A's über die Accommodation ist bereits im physiologischen Referate Erwähnung geschehen (pag. 115). —

In einem interessanten Vortrage erörtert Loring (39) verschiedene wichtige auf die Entwickelung der Myopie bezügliche Fragen, insbesondere die Frage, welche Rolle dabei einerseits die hereditäre Prädisposition, andrerseits die Ciliarmuskelwirkung spielt. Er findet, dass der Erblichkeit bisher zu viel Einfluss zugeschrieben worden sei; erbliche Prädisposition sei weder die einzige, noch die vorherrschende Ursache progressiver Myopie.

Aus dem häufigen Vorkommen von Sicheln bei Myopie darf man nicht auf eine specielle angeborne Anlage zur Myopie schliessen. Sind die Sicheln auch bei Myopie häufiger, so kommen sie doch auch bei anderer Refraction vor. Loring fand Sicheln bei 3 1/3 % der emmetropischen, bei 3 1/2 % der hyperopischen, bei 20.56 % der myopischen Augen; also einem grossen Theile der myopischen Augen fehlen sie in dem Lebensalter, welches für die Ausbildung der Myopie am günstigsten ist. Das stimmt nicht zu angeborner Anlage. Andrerseits sieht man Sicheln sich bei starker Nahearbeit ausbilden in Augen, die früher keine Spur davon zeigten. Einen Zusammenhang

der Sicheln mit dem Scleralspalt erkennt L. nicht an, weil Ausbuchtung und begrenzte Verdünnung der Sclera fehlt; beinahe nie werde die geringste Niveaudifferenz zwischen Sichel und Umgebung gefunden, auch wenn die Sichel gross ist. Von einem hinteren Staphylome könne man also nur reden, wenn man die Ausdehnung des hinteren Bulbusabschnittes so nennen will. Eine congenitale mangelhafte Beschaffenheit müsste den ganzen hinteren Abschnitt betreffen. In vielen Fällen aber kann die Verlängerung des Bulbus als ohne angeborene Anlage erworben sicher nachgewiesen werden.

Die bisherigen statistischen Angaben genügen nicht um den Einfluss der Heredität sicher zu beweisen, dazu bedarf es genauer Aufzeichnungen über wenigstens drei Generationen. L. fand unter den von ihm beobachteten Myopen, dass ungefähr ebensoviel Myopen von myopischen als von emmetropischen Eltern stammten. Unter Schulkindern fand L. nur bei 6.11% Vater oder Mntter myopisch, mehr wie Cohn, viel weniger als Erismann (30.6%), aber selbst bei diesem gab es noch 70% ohne Myopie der Eltern.

Dass Loring auch die Veränderung des Ciliarmuskels im myopischen Auge nicht für angeboren, sondern für mechanische Folge der Dehnung der Bulbuswand hält, hat er schon in einem anderen Aufsatze ausgeführt (s. oben p. 119).

Der Uebergang von E. und H. in M. ist statistisch erwiesen. L. vergleicht einige nach gleicher Methode in Deutschland, Russland und Amerika ausgeführte Untersuchungen, zeichnet die Curven für die procentigen Aenderungen nach dem Lebensalter in den Schulen und findet, dass in Amerika die Neigung zur Entwickelung der Myopie am geringsten ist. Loring und Derby untersuchten in New-York 2265 Augen von Schulkindern zwischen dem 6ten und 21ten Jahre. Nach dem gegebenenen Diagramme steigt Hyperopie von 9.47% im 6ten bis 12,24% im 21ten Lebensjahre, Myopie von 3.55% auf 26.79%, während Emmetropie von 86.98% auf 60.97% sinkt. Die geringe Zunahme der H. erklärt L. durch Manifestwerden mit Zunahme der Jahre. Aus der E., welche in allen Klassen weit überwiegt, muss nach L. die Myopie entstehen. Bemerkenswerth ist der Unterschied bei Kindern verschiedener Abstammung. Unter Kindern deutscher Eltern gab es die meisten Myopen, nämlich 24%, unter den amerikanischen 20%, unter Kindern irischer Abkunft nur 15%. Letzteres stimmt zu dem selteneren Vorkommen der Myopie in Grossbrittanien. Aus den Statistiken deutscher und russischer Schulkinder, in welchen die Zahl der Myopen viel grösser ist, geht der directe Uebergang von H. in M. klar hervor.

Loring untersucht sodann den Einfluss des Ciliarmuskels auf die Entwickelung der Sicheln und der Myopie. Dass dauernde Myopie durch convexere Form der Linse, als Folge der Nahearbeit, entstehen könne, hält L. nicht für erwiesen und auch nicht für wahrscheinlich. Dagegen spricht, dass bei Myopie oft Abflachung der Linse gefunden wird, bedingt durch Dehnung der Zonula, ferner, dass bei höheren Graden von H., während die totale H. nicht abnimmt, der manifeste Theil zunimmt; auch das Manifestwerden der totalen H. unter dem Augenspiegel. Auch die Ansicht billigt L. nicht, dass erst Accommodationskrampf auftrete und allmählich in wahre Myopie mit Sichelbildnng übergehe durch Herbeiführung von Reizungs- und Dehnungserscheinungen. Letztere seien insbesondere in hyperopischen Augen, wo doch die Accommodation am stärksten wirken müsse, nicht nachweisbar. Wenn Zug an der Choroidea Sicheln bewirken könnte, müssten solche bei Hyperopie am häufigsten zu erwarten sein, auch müsste man die Sichel am inneren Sehnervenrande erwarten und grosse Neigung circulär zu werden. Die Sichelbildung ist im Gegentheil am ausgesprochensten, wo am wenigsten Ciliarmuskelwirkung stattfindet, bei höheren Myopiegraden und wird oft plötzlich gehemmt, wenn Concavgläser benutzt werden, welche mehr Accommodationsanstrengung fordern. Eine Zugwirkung auf die hinteren Theile der Choroidea sei überhaupt nicht nachgewiesen, sogar den Zug auf den vorderen Theil hält L. für zweifelhaft. Nach seiner Meinung entsteht die Sichel allerdings durch Zug an der Choroidea, und Druck auf ihre Oberfläche, aber der Zug findet statt durch Dehnung am hinteren Pole. Forcirte Action des Ciliarmuskels bewirke nervöse Erschöpfung, Reizung, Ernährungsstörung; die Reizung dehne sich auf die umgebenden Theile aus, es folge Zunahme der Vascularisation und der Secretion, dadurch Drucksteigerung. Letztere sei ein mächtiger Factor in der Entwickelung der Myopie, jedoch nicht durch Ciliarmuskelwirkung werde der Druck gesteigert, sondern vor Allem durch die Convergenz.

Die Rolle des Accommodationskrampfes in der Entwickelung der Myopie sei von Dobrowolsky, Schiess, Derby überschätzt worden, weil sie zwei Umstände ausser Acht gelassen haben, die physiologische Wirkung des Atropins, welche die Refraction um $^1/_{60}$ und mehr herabsetze, und das Verhalten der relativen Accommodationsbreiten bei sehr starker Convergenzanstrengung. Durch letzteres erkläre sich die bedeutende Herabsetzung scheinbarer Myopie, welche zuweilen nach Tenotomie der Recti externi beobachtet worden sei.

Loring selbst beobachtete, wie Donders, weder häufige noch bedeutende Herabsetzung des Myopiegrades durch Atropin.

Auch die Angaben Dobrowolsky's über den Einfluss ungleichmässiger Ciliarmuskelcontraction auf die Aenderung des Astigmatismus kann Loring nicht bestätigen. Ebensowenig billigt er Thomson's auf die Voraussetzung negativer Accommodation ruhende Ansicht über den Zusammenhang zwischen Astigmatismus und Sichelbildung (s. Bericht f. 1875. p. 478). Zur Zeit gebe es keinerlei Beweis für das Bestehen negativer Accommodation; sodann kommen grosse Coni ganz oder mit sehr geringem Astigmatismus vor und andererseits sind hohe Grade von Astigmatismus nicht selten ohne jede Spur von Sichelbildung. L. selbst beobachtete eine ganze Reihe von Fällen von einfach myopischem Astigmatismus höheren Grades bis zu $\frac{1}{5}$ ohne Sicheln. Auch die Richtung der Hauptmeridiane stehe keineswegs immer mit der Richtung der Sicheln in Uebereinstimmung. Endlich müsse man nach Thomson's Theorie Sichelbildung auf beiden entgegengesetzten Seiten der Papille erwarten. —

Schnabel (40) hatte sich schon früher (s. Bericht f. 1874. p. 547) dafür erklärt, dass eine angeborne Disposition in der Beschaffenheit der Sclera der Entwickelung des erworbenen Staphyloma posticum [1]) zu Grunde liegen müsse. Er führt dies jetzt weiter aus und untersucht, welcher Art die angeborene Disposition sein könne. Zunächst spricht er sich für den neuerlich von Arlt (s. oben p. 503) bestrittenen Zusammenhang des Staphyloma posticum mit der fötalen Protuberantia scleroticalis v. Ammon's aus. Besonders beweisend scheinen ihm Fälle von umschriebenem Colobom der inneren Membranen in der Gegend der Macula lutea, bei denen jedesmal eine entsprechende Scleralectasie ophthalmoskopisch nachgewiesen werden konnte. Den bisher bekannten 4 Fällen dieser Art (Streatfeild, Schweigger, Wecker, Hirschberg) fügt Schnabel einen neuen hinzu.

Bei einem 15jährigen Jünglinge fand sich im rechten sehr schwachsichtigen, des centralen Sehens entbehrenden Auge ein fast central, etwas unterhalb des hinteren Poles gelegenes Netzhautcolobom von querelliptischer Form, $4\frac{1}{2}$ Papillendurchmesser breit, $2\frac{3}{4}$ bis 3 hoch, mit dem inneren Rande um $1\frac{1}{4}$ Papillendurchmesser vom äusseren Rande der Papille abstehend. Die

---

1) In seiner früheren Arbeit (Ber. f. 1874. p. 545) versteht Schnabel unter hinterem Staphylom die allgemeine diffuse Ausdehnung der hinteren Bulbuswand und scheidet es ausdrücklich vom Conus, während er in der gegenwärtigen Arbeit, wo er meistens den Zusatz Scarpasches hinteres Staphylom macht, damit die locale Ausbuchtung der Bulbuswand bezeichnet.

Fläche des Coloboms war grösstentheils glänzend weiss, nur an einer papillengrossen Stelle sah man Spuren von Choroidealgefässen und Pigment. Den Rand umgab ein schwarzer Pigmentsaum, der sich scharf gegen den rothen Grund absetzte, gegen das Colobom hin aber zackige Ausläufer zeigte. Die Netzhaut schien sich als eine dünne grauliche Membran in das Colobom hinein fortzusetzen. Nur zwei Netzhautarterienäste durchzogen dasselbe von oben und unten her. Inmitten des Coloboms trat ein Gefäss aus der Sclera hervor und verzweigte sich im Bereiche des Coloboms. Die Stelle des Defects war excavirt, die Seitenwände gingen schräg allmählich in den Grund über, welcher M 1/8 zeigte, während in der Gegend der Papille emmetropische Refraction bestand. Die Papille, etwas schräg gestellt, nach unten von einem Conus begrenzt, zeigt abnorme Gefässverzweigung. Unterhalb der Papille war der Augengrund sehr pigmentarm und zeigte myopische Refraction. Das Gesichtsfeld zeigte einen centralen Defect; die Hinüberführung eines kleinen Flammenbildchens zeigte, dass ausser der Stelle des Coloboms noch eine nach innen und oben angrenzende, fast papillenbreite normal aussehende Zone lichtunempfindlich war. (Eine ähnliche Beobachtung von Ausdehnung des Sehfelddefects über das Bereich des Coloboms hinaus hat Leber gemacht. s. Bericht f. 1870. p. 223).

Das linke Auge mit E. und S 20/40 zeigt einen abwärts gerichteten angeborenen Conus. Die Eltern hatten gesunde Augen.

Neben diesen Fällen von angeborenem Scleralstaphylom, in denen der Schluss der embryonalen Augenblasenspalte ganz unterblieben ist und ein völliger spaltförmiger Defect der inneren Membranen besteht, kommen Fälle vor, in denen diese Membranen nicht völlig fehlen, sich aber in unvollkommen ausgebildetem Zustande befinden. Es giebt nun, meint Schnabel, auch Fälle, in denen die Ausbildung der den fötalen Spalt schliessenden Augapfelwand noch weiter fortgeschritten, aber nicht zur Vollendung gediehen ist, Fälle in denen die inneren Membranen zwar lückenfrei, und von nahezu normaler Structur sind, die Dicke der Sclera oder ihre Festigkeit jedoch vermindert ist. Dieser nicht genügend feste Verschluss der ehemaligen Spalte »am hinteren Pole« stellt die Disposition zur Entwickelung des Staphyloma posticum Scarpae dar.

Es besteht somit eine sehr innige Verwandtschaft zwischen dem von S. geschilderten angeborenen Staphyloma posticum und dem erworbenen Staphyloma post. Scarpae. Unzulängliche Widerstandsfähigkeit der Sclera durch mangelhafte Entwickelung liegt beiden zu Grunde, der Unterschied ist nur ein gradeweiser. Fehlt der Sclera von vorne herein die Fähigkeit das Minimum des physiologischen Augendruckes zu tragen, so entsteht das Staphyloma congenitum; reicht die Resistenz der bereits entwickelten Sclera aus für einen gewissen Zeitraum, nicht aber für die Dauer, dem normalen resp. durch

[illegible] Drucke das Gleichgewicht zu hal-
[illegible]sphylom.

[illegible]er l. c. p. 546) den angeborenen
[illegible]oloboms bezeichnet: als eine Ent-
[illegible] ihn nicht bezeichnen zu dürfen.
[illegible] [illegible]ten, der Conus aber meist nach
[illegible]er anders darüber, da es feststeht,
[illegible] des Fötalspaltes Colobome von
[illegible]stehen können, bald rings um die
[illegible] Wie schon Liebreich und Jaeger
[illegible], erklärt Schnabel jetzt den an-
[illegible]ig vom fötalen Augenblasen-
[illegible]es Coloboma choroideae. Der-
[illegible] erworbene Conus nach abwärts ge-
[illegible] angeborenen Coni habe die Richtung
[illegible]nationen und Uebergangsformen
[illegible]alt beobachtet worden. Auch
[illegible] beobachtet worden (Wecker), wenn
[illegible], die geringe Ausdehnung der Coni
[illegible]em Sehnerven scheinen der Grund
[illegible] oft beobachtet werde. Die
[illegible]erung des Zwischenscheidenraumes
[illegible]rung nicht immer durch Dehnung:
[illegible] sie als niederer Grad des von
[illegible]us der Sehnervenscheide zu be-

[illegible]ansicht, dass die in einem Bildungs-
[illegible]hemisbuchtung stets angeboren
[illegible]. Erbe braucht sie nicht noth-
[illegible]gleichheit spricht für das Ange-
[illegible]borene Veränderungen sich nicht ver-
[illegible]ne Prädisposition bewirke
[illegible]gleiche Drucksteigerung exca-
[illegible]ung bewirke Entzündung die
[illegible] durch entzündliche Processe
[illegible]scheinlich gemacht; nur als
[illegible]orien. —
[illegible]präparat eines Bulbus, welcher
[illegible]e enucleirt, die Zeichen
[illegible]ure ich nur an, was auf die
[illegible] verlängert, der hintere Theil

des Glaskörpers flüssig, blassgelb. Die Sehnervenpapille an der Peripherie ein wenig geschwollen, von einer kreisförmigen, weissen Zone umgeben, die am breitesten nach unten-aussen ist, »like a posterior staphyloma« sagt Verf., ohne jedoch einer localen Ectasie zu erwähnen. In der Gegend des gelben Fleckes eine etwa 2 Linien im Durchmesser haltende weisse atrophische Stelle, mit einigen schwarzen Streifen; daneben noch 2 kleinere Flecken. Das Mikroskop zeigt in der Retina zunächst der Papille nur eine einzige Körnerschicht; die Stäbchenschicht, das Pigmentepithel und die Glaslamelle der Choroidea fehlen, die Choroidea ist äusserst dünn und die Stromapigmentzellen sind sehr sparsam. Näher dem Rande der weissen Zone erscheint eine zweite Körnerschicht und jenseits derselben kurze dicke Körper, deren freie Ende in farblose Kugeln auslaufen, welche zum Theil auch frei liegen. Zugleich mit diesen Stäbchenresten tritt das Pigmentepithel als eine sehr dünne Zellenschicht mit schwach gefärbten Kernen und Körnchen auf. Bald wird dieselbe dicker, aber sehr ungleich, bald normal, bald verdünnt, bald verdickt und dunkel pigmentirt. Durchschnitte durch den weissen Flecken am hinteren Pole zeigen keine deutliche Scheidung zwischen Retina und Choroidea. Aussen sieht man als Rest des Choroidealstromas eine dünne pigmentlose Schicht von verlängerten oder spindelförmigen Zellen und Fasern, parallel denen der Sclera. Nach innen folgt eine dickere Schicht runder gefärbter Körperchen in einer undeutlichen faserigen Masse. Zu innerst liegt als Ueberbleibsel der Retina eine faserige Schicht mit runden oder länglichen Kernen. —

Unter 1000 erblindeten Augen, welche innerhalb 7 Jahren in H. Cohn's Praxis vorkamen, war, wie Seidelmann (43) in seiner Dissertation berichtet, in 109 die Blindheit durch hochgradige Myopie bedingt. 46 mal war Netzhautablösung, 63 mal Retinitis centralis die nächste Ursache. Einige Beispiele werden angeführt, in denen Netzhautablösung bei hochgradiger Myopie zur Heilung gelangte; in einem Falle konnte nach 6½ Jahren die Dauer der Heilung constatirt werden. Mehrwöchentliche Dunkelkur erwies sich neben Blutentziehungen als besonders wirksam, auch ohne Rückenlage und Druckverband (cf. Bericht f. 1874 p. 410.) —

Bowen (44) gibt Beschreibung und Zeichnung von einem tragbaren Bücherpulte zum Gebrauche Kurzsichtiger. Dasselbe besteht aus einem auf jeden beliebigen Tisch zu setzenden, in beliebiger Neigung festzustellenden, Rahmen, wie sie längst vielfach in Gebrauch sind. —

Emmert (48) fand, dass bei einem 15jährigen Knaben die Distinction des rechten myopischen Auges mit As $^1/_{24}$ sowohl durch optische Correction als durch einen auf das Auge ausgeübten Druck von $\frac{20}{200}$ auf $\frac{20}{40}$ gehoben wurde, ebenso die Distinction des linken Auges mit nicht hyperopischem As $^1/_{30}$ von $\frac{20}{60}$ auf $\frac{20}{30}$. Der Druck wnrde mit den Zeigefingern auf den äusseren oberen Theil jedes Auges in der Gegend des Ciliarkörpers ausgeübt. Die Hauptmeridiane hatten in beiden Augen diagonale Richtung.

Eines ähnlichen Falles thut Noyes (53 p. 178) Erwähnung. Es bestand gemischter As; rechts war mit $-\frac{1}{4}\frac{1}{5}$ s ⌒ $+\frac{1}{2}\frac{1}{0}$ c (180°) links mit $+\frac{1}{3}\frac{1}{6}$ s ⌒ $-\frac{1}{1}\frac{1}{2}$ c (90°) S = 1, mit unbewaffnetem Auge wurde rechts nur $\frac{20}{70}$, links $\frac{20}{200}$ erkannt. Der 46jährige Patient hatte die Gewohnheit, wenn er scharf sehen wollte, die Lider des linken Auges im äusseren Winkel anzuspannen (pulling out), und mit einem anderen Finger auf die innere Seite des Bulbus zu drücken. Er machte so eine stenopäische Spalte und corrigirte in gewissem Grade den As. —

Dass die vielfach gehegte Meinung, Augen mit Keratoconus müssten stets hochgradig myopisch sein, nicht richtig ist, wurde schon von W. Thomson (s. Ber. f. 1874. p. 316) nachgewiesen. Unter 7 Augen mit Keratoconus fand derselbe 5mal gemischten Astigmatismus, bis zu sehr hohen Graden, 1mal zusammengesetzt myopischen As, 1mal einfach hyperopischen As. Noyes (49) fand gleichfalls in einem Falle gemischten, in einem zweiten einfach hyperopischen As. Natürlich muss der eigentliche Conus immer hochgradig myopisch sein und starken unregelmässigen As bedingen, doch hindert dies nicht, dass durch das beste cylindrische Correctionsglas eine sehr bedeutende Hebung der Sehschärfe bewirkt wird. Allerdings kann es sehr schwierig und mühevoll sein, die wahre Refraction zu ermitteln. Hiezu dient neben der ophthalmoskopischen Methode bei erweiterter Pupille die Prüfung mit radiären Linien bei durchfallendem Lichte (besser ist es nur 2 Linien, die einen Winkel mit einander bilden, als eine grosse Anzahl von Linien zu benutzen) und Aufstellung der Spalte in den gefundenen Meridianen unter Verdeckung der Conusspitze durch ein Wachskügelchen.

1) Ein 19jähriges Mädchen bekam Schmerzen in den Augen und bemerkte, dass das rechte Auge fast unbrauchbar war; ein ausgebildeter Keratoconus war die Ursache. Derselbe wurde durch Trepanation operirt, worüber schon oben pag. 277 berichtet ist. Das linke Auge mit geringem Grade von Conus erkannte $\frac{20}{70}$. Durch $+\frac{1}{1}\frac{1}{5}$ cyl. (Axe 180°) wurde S. auf $^1/_2$ gebracht.

2) Bei einem 26jährigen Manne, der im 11ten Jahre anfing in der Ferne schlecht zu sehen, im 17ten Schmerz bekam, dennoch aber bald wieder weiter

studirte, erwies sich als beste Correction: rechts $+\frac{1}{14}$ c. (Axe 15°) $\supset -\frac{1}{21/2}$ c. (Axe 105°); links $+\frac{1}{5}$ c. (Axe 60°) $\supset -\frac{1}{31/2}$ c. (Axe 120°) (Druckfehler bez. der Axenrichtung?) Von Benutzung solcher Gläser wurde wegen der Schwierigkeit der Herstellung Abstand genommen, dagegen brachte $-\frac{1}{5}$ c. für beide Augen die Sehschärfe auf $\frac{20}{50}$ resp. $\frac{20}{30}$. Das Leiden blieb jedoch progressiv, es wurde ovaläre Excision mit Anlegung von Suturen gemacht (s. oben p. 277).

In der anschliessenden Discussion bemerkt Thomson, dass er noch zwei weitere Fälle von Cornea conica gesehen habe, in welchen die Refraction hochgradig hyperopisch war. In einem Falle konnte durch $+\frac{1}{10}$ cyl. mit nahezu horizontaler Axe das Sehen bis auf $\frac{20}{30}$ gebracht werden. In allen diesen Fällen findet monoculare Diplopie statt, die auch bei bester Correction fortbestehen kann. Thomson erinnert an das nach seiner Erfahrung beinahe constante Zusammenvorkommen von Conus am Sehnerven und Astigmatismus (s. Bericht f. 1875. p. 478.) Bei Keratoconus constatirte er (und ebenso Noyes) die Abwesenheit der Sichel und er erklärt dies durch den dabei anzunehmenden Mangel accommodativer Anstrengung und oft auch des Binocularsehens. —

Paladini (50) beobachtete einen Fall von monocularem Doppeltsehen.

Eine 45jährige Frau, welche sich durch Verletzung mit einem Getreidehalme eine eitrige Keratitis des rechten Auges zugezogen hatte, klagte zugleich über intermittirenden linksseitigen Supraorbitalschmerz und constantes Doppeltsehen sowohl naher als ferner Gegenstände mit dem linken Auge. Dasselbe zeigte weder äusserlich noch innerlich eine Abnormität, insbesondere keine Verdoppelung der Papille, nur war die Spannung etwas vermehrt.

In seiner Verlegenheit die Diplopie zu erklären, kommt Paladini auf den kühnen Gedanken, die Semidecussation der Sehnerven dafür verantwortlich zu machen. Die Netzhaut des rechten Auges, durch die Hornhauterkrankung in Reizungszustand versetzt, überträgt die Reizung auf den Sehnervenursprung; dadurch wird der Wahrnehmungsvorgang gestört. »Die Eindrücke, welche zu dem rechten und dem linken Centrum für die Nervenfasern der linken Netzhaut geleitet werden, gelangen wegen Mangel an Gleichartigkeit oder Gleichzeitigkeit nicht zur Vereinigung in eine einfache Wahrnehmung.« —

Dyer (52), der schon 1865 in der amerikanischen ophthalmologischen Gesellschaft (Transactions of the second annual meeting p. 28) »über eine nicht mit Hyperopie verbundene Form von Asthenopie« und erfolgreiche Behandlung derselben mit methodischen Leseübungen einen Vortrag gehalten hat, kam auf dem Congress von 1876 nochmals auf den Gegenstand zurück.

Es handelt sich um Patienten, die durch Schmerz in den Augen, und zwar mehr in diesen selbst als in der Umgebung, an der Fortsetzung der Arbeit gehindert werden, manchmal schon nach wenigen Minuten, so dass jede Beschäftigung dadurch unmöglich wird. Zu einem grossen Theile fällt die von Dyer besprochene Form mit v. Graefe's muscularer Asthenopie durch Insufficienz der Interni (die Verf. mit keinem Worte erwähnt) zusammen; doch betont D., dass das Leiden ganz unabhängig von Ametropie vorkommt, ohne jede Spur von materieller Veränderung oder von Störung der Accommodation oder Muskelthätigkeit; und das sind gerade die hartnäckigsten, am schwierigsten zu behandelnden Formen. Auch nach Correction der Ametropie bleibt es zuweilen zurück.

Das Wesen des Leidens besteht in verminderter Energie der zur Nahearbeit dienenden muskulösen Organe des Auges, und einem Mangel an Uebereinstimmung zwischen der Accommodation und den Augenmuskeln, also in einer Anomalie der relativen Accommodationsbreiten. Nichts ist in diesen Fällen nutzloser, ja schädlicher, als dem Kranken Ruhe der Augen anzurathen.

Die Behandlung besteht in methodischer, gymnastischer Uebung des zur Nahearbeit erforderlichen Muskelapparates. Zunächst sind Missverhältnisse des Accommodations- und Convergenzapparates auszugleichen, also H, Astigmatismus, Insufficienz der Interni. Bei Myopie unter 4 sind keine Gläser erforderlich, bei stärkerer Myopie ist der Fernpunkt auf 25 bis 30 Cm. Abstand zu bringen. Bei Emmetropie gibt Dyer ein Convexglas 0.75; auch auf das Gemüth des Kranken übe die Benützung eines solchen Einfluss. Zu den Leseübungen wird ein Buch mit gutem Druck verwendet, ausserdem wird jede Beschäftigung mit Arbeit untersagt. Man bestimmt die Zeit, während welcher ohne Schwierigkeit gelesen werden kann. Sind dies weniger als 5 Minuten, so wird diese Periode täglich um $^1/_2$ Minute, sonst um 1 Minute verlängert, von 30 Minuten an um 2 Minuten. Kann das Lesen nur mit Schmerz geschehen, so soll der Patient zum Ausdauern aufgefordert, aber sehr langsam fortgeschritten werden. Dauert der Schmerz von einer Leseübung zur andern, so ist es ein Zeichen, dass zurückgegangen werden muss. Kann 30 Minuten ohne Schmerz gelesen werden, so darf ein Drittel der Zeit mit Schreiben oder Nähen zugebracht werden. Die Cur ist fortzusetzen bis die Dauer von $1^1/_2$ Stunden erreicht ist. Dann dürfen die Brillen allmählich abgelegt werden. Es ist von Vortheil, gebildete Patienten, und meistens werden solche von dem Leiden betroffen, von dem der Cur zu liegenden Plane in Kenntniss

zu setzen. Douchen mit einer Solution von Chlornatrium grs. 32, Borax grs. 16, Tinct. Capsici gtt. 5, Ol. menth. pip. gtt. 2, in Wasser von 70° Fahrenheit, nach den Uebungen sollen eine nützliche Beihülfe bilden.

Ausser Dyer geben auch H. Derby und Agnew an, in der grossen Mehrzahl der Fälle Heilung durch diese Methode erzielt zu haben. Nicht immer ist die Heilung von Dauer, zuweilen musste die Cur von Neuem begonnen werden. —

Von H. D. Noyes (53) liegt eine sehr ausführliche Arbeit vor über Asthenopie auf Grundlage der Protokolle über 1079 Fälle von Ametropie und Muskelinsufficienz mit genauen statistischen Angaben und zahlreichen casuistischen Belegen. Wie es seit v. Gräfe und Donders allgemein üblich ist, betrachtet Noyes die Asthenopie nicht als eine Krankheit, sondern bezeichnet mit diesem Ausdrucke alle die Zustände, in welchen der Gebrauch der Augen schwierig oder schmerzhaft ist, ohne dass idiopathische Entzündung oder Trübung der Medien besteht. Zunächst geht er die verschiedenen Symptome durch, welche dabei auftreten können. 1) Die verschiedenen Gattungen der Empfindungen von Schmerz und Ermüdung. 2) Reizungszustände der äusseren Theile des Auges, der Conjunctiva und Lider, nicht bloss Hyperämie, sondern auch Blepharitis ciliaris und angularis, Hordeola, Phlyctänen sind äusserst häufig und widerstehen oft hartnäckig der gewöhnlichen äusseren Behandlung. 3) Undeutliches Sehen, Doppeltsehen. 4) Unfähigkeit zur Nahearbeit. 5) Kopfschmerz, Schwindel, Zeichen von Congestionen zum Hirn und Rückenmark. (55 mal). N. bestätigt hier ganz die Angaben von Weir Mitchell (s. oben pag. 495). 6) Zuweilen Nausea (4 mal notirt). 7) Lichtscheu. Bei einer 28 jährigen Dame mit leichter Hyperopie und Insufficienz der Interni war die Lichtscheu so gross, dass sie lange Zeit in absoluter Finsterniss verharrte und die Untersuchung nur unter Chloroform möglich war. Nach dem Erwachen war die Lichtscheu vergessen und kehrte nur zum Theil wieder. 7) Zucken der Lider, der Gesichtsmuskeln. 6mal sah N. choreaartige Symptome, darunter dreimal ächte Chorea neben Insufficienz der Interni, Hyperopie, myopischem As. Einen causalen Zusammenhang hat N. nicht nachweisen können (cf. Stevens p. 497). 9) Strabismus convergens, welcher bei Hyperopie in der Regel das Sehen erleichtert, ist doch zuweilen mit Asthenopie verbunden, welche durch die Operation beseitigt wird. Das gilt sowohl für H. als für M. 10) Zweimal sah N. bei sehr nervösen Frauenzimmern einen Anfall von totaler Verdunkelung, einmal nach dem Lesen, einmal während des

Diners, einige Minuten lang dauernd. In dem einen Falle bestand excéssive Lichtscheu. Plötzliche Anämie der Retina dürfte als Ursache zu betrachten sein. 11) Hyperämie des Sehnerven ist sehr gewöhnlich, »almost a matter of course.« Dieselbe betrifft nicht bloss die Capillaren, sondern auch die Venen; zuweilen sah N. Arterien und Venen stark erweitert und geschlängelt, meist neben entsprechender Gesichtsfarbe, was weder zur Annahme von Neuritis noch von Hirncongestionen berechtigt. Bei hochgradiger Hyperopie ist stets tiefe Congestion des Sehnerven, schlechte Begrenzung, Trübung des Gewebes vorhanden.

Beiläufig bemerkt N., dass er 13mal opake Nervenfasern sah, 3mal Pigmentflecken auf der Papille, 5mal eine Linie oder Band von Bindegewebe quer über die Papille laufend, vermuthlich ein obliterirtes Gefäss. In einem Falle von myopischem As mit verringerter Sehschärfe, bestand physiologische Excavation auf der nasalen Seite der Papille. Die Gefässe traten aus der abschüssigen Fläche hervor, waren auf den horizontalen Meridian zusammengedrängt und verzweigten sich in einer der gewöhnlichen entgegengesetzten Weise; um zur Macula lutea zu gelangen, machten sie grosse Bögen, waren zahlreich und gewunden. Der Anblick der Papille erinnerte an eine Lilie mit nach einer Seite gebogenen Staubfäden.

12) S. braucht nicht verringert zu sein; As kann durch Accommodationskrampf verdeckt werden. 13) Neigung zu starker Annäherung des Arbeitsobjectes findet sich häufig bei Asthenopie durch H und As.

Bezüglich der Aetiologie der Asthenopie stehen natürlich Refractions- und Accommodationsstörungen in erster Reihe als Grundursachen, allein mannigfache allgemeine Gesundheitsstörungen können die Gelegenheitsursache für das Auftreten der Störungen liefern, bisweilen sogar die einzige Ursache bilden. Bei Irritation des Halstheiles des Rückenmarks und der Basis cranii mit Empfindlichkeit der Dornfortsätze der oberen Wirbel gegen Druck, Kopfschmerz, oft schwacher Verdauung, haben geringe Abnormitäten am Auge oft excessive Wirkungen. Nasencatarrh ist zuweilen die einzige nachweisbare Ursache.

Die Vertheilung der verschiedenen Refractionsanomalieen ist für 1000 Fälle in folgender Tabelle enthalten:

H	beider	Augen					158	}
Ash	»	»					48	}302
Ash	»	»					69	}
M	»	»					223	}
Asm	»	»					36	}337
M+Asm	»	»					78	}
gemischter As	beider	Augen						37
M	ungleichen	Grades	in	beiden	Augen		44	}
Asm	»	»	»	»	»		12	}105
M+Asm	»	»	»	»	»		49	}
H	»	»	»	»	»		19	}
Ash	»	»	»	»	»		14	}60
H+Ash	»	»	»	»	»		27	}
M	in einem,	Asm	im	anderen	Auge		9	}
M	»	» M+Asm	»	»	»		42	}61
Asm	»	» M+Asm	»	»	»		10	}
H	»	» Ash	»	»	»		12	}
H	»	» H+Ash	»	»	»		27	}50
Ash	»	» H+Ash	»	»	»		11	}
E	in einem,	H	im	anderen	Auge		5	}
H	»	» M	»	»	»		3	}
E	»	» M	»	»	»		11	}
E	»	» M+Asm	»	»	»		4	}
M	»	» Ash	»	»	»		1	}48 Antimetropie
Ash	»	» M+Asm	»	»	»		13	}
E	»	» Ash	»	»	»		6	}
E	»	» H+Ash	»	»	»		3	}
E	»	» Asm	»	»	»		2	}
							1000	

Unter 952 Fällen von Ametropie bestand in 481 As, in 471 nicht, (also As in der grösseren Hälfte!) Ohne Rücksicht auf den As waren 412 Personen hyperopisch, 503 myopisch. H ohne As kam 204 mal, M ohne As 267 mal vor. Dazu kommt 39 mal H in einem, hyperopischer As im anderen; 51 mal M in einem, myopischer As im anderen Auge. Unter 1000 Fällen kam 351 mal eine Refractionsdifferenz $> {}^1/_{48}$ vor (Anisometropie); in 48 von diesen Fällen war die Refraction nicht bloss verschiedenen Grades, sondern verschiedener Art, diese bezeichnet N. als Antimetropie. Bei 27 Hyperopen betrug der Grad der H in einem oder beiden Augen mehr als $^1/_8$; von diesen hatten 9 Augen $S\frac{20}{20}$, 26 $S\frac{20}{40}$ oder mehr; 6mal bestand Strabismus convergens. 3 Augen hatten $H\frac{1}{5}$.

Myopie war in 4 Fällen in vorgeschrittenerem Alter erworben.

1) Bei einem 44jährigen Gelehrten seit 1—2 Jahren $M\frac{1}{2}\frac{1}{4}$ und $\frac{1}{5}\frac{1}{6}$. Leichte Spuren von Linsentrübung; vielleicht war Zunahme der Convexität der Linse im Beginne der Trübung die Ursache. 2) Eine 49jährige Frau hat rechts mit $-\frac{1}{4^1/_2}\,s\subset -\frac{1}{2}\frac{1}{4}\,c\,15^0\;S=\frac{20}{40}$, links mit $-\frac{1}{1}\frac{1}{2}s\subset\frac{1}{1}\frac{1}{8}\;c\;180^0\;S=\frac{20}{30}$; rechts grosse atrophische Stelle von Choroidealatrophie am äusseren, links kleinere am unteren Papillenrande. Diese wohl auf Sehaxenverlängerung beruhende Myopie soll sich in den letzten Jahren nach Rheumatismus mit Herzaffection

entwickelt haben. 3) Leichte M. bei einer 38jährigen Frau seit 10 Jahren entwickelt neben rheumatischen Leiden. 4) 70jähriger Mann mit unreifer Cataract, hat links mit $-\frac{1}{6}$ s⌒ $-\frac{1}{1\,6}$ c 35°, S = $\frac{2\,0}{2\,0\,0}$, Atrophie der Choroidea an mehreren Stellen in der Nachbarschaft des Sehnerven. Erst im Alter von 50 Jahren soll sich die Myopie entwickelt haben.

Von 167 Fällen von Myopie waren 46 $\geqq -\frac{1}{4}$. Ein Fall von extrem hohem Grade, rechts $-\frac{1}{4}$ s⌒ $-\frac{1}{6}$ c. 180°, links $-\frac{1}{13/6}$ s⌒ $-\frac{1}{4}$ c 180° ohne Choroidealatrophie, ist schon früher von Noyes mitgetheilt (s. Bericht f. 1874, p. 550, wo bezüglich des linken Auges eine andere Zahl angegeben ist.) In einem anderen Falle bestand M $\frac{1}{1\,1/4}$. — Strabismus convergens bei Myopie kam in 7 Fällen vor.

Die 481 Fälle von Astigmatismus vertheilen sich wie folgt:

As	74	
H + Ash	123	207
Ash in einem, H + Ash im anderen Auge	10	
Asm	57	
M + Asm	169	237
Asm in einem, M + Asm im anderen Auge .	11	
gemischter As		47

Unter dieser grossen Anzahl sind allerdings auch niedrigste Grade von As bis zu $\frac{1}{3\,6}$ herab inbegriffen.

Zur Entdeckung des As empfiehlt Noyes als besonders einfach und bequem eine Tafel von Green, bestehend aus 30 schwarzen und 30 weissen Radien, welche im Mittelpunkte zusammentreffen, und an der Peripherie jeder eine Breite von $^1/_8$ Zoll haben. Auf die andere Seite der Tafel sind zwei sich kreuzende Durchmesser von derselben Art gezeichnet. Man braucht jetzt nur sphärische Gläser anzuwenden. Zunächst wird der Meridian stärkster Brechung im hyperopischen und schwächster Brechnung im myopischen Auge aufgesucht, die Linien in der gefundenen Richtung in 20 Fuss Abstand aufgehängt und für sie die Refraction des Auges bestimmt. Dann werden die Linien um 90° gedreht und wieder die Refraction bestimmt.

Am meisten der Asthenopie unterworfen sind Fälle von Ash, besonders wenn der Meridian schwächster Refraction sich der Horizontalen nähert; ferner Ash und H + Ash, wenn die Hauptmeridiane schräg gerichtet sind; endlich gemischter As.

Die 37 Fälle von gemischtem As sind sämmtlich einzeln angeführt. Nur in 10 Fällen ist gemischter As in beiden Augen; die Grade steigen von $\frac{1}{3\,6}$ bis $\frac{1}{6}$. Noyes legt grosses Gewicht auf die genaue Diagnose und Correction des oft vorkommenden gemischten As, da viele Fälle von hartnäckiger Asthenopie gerade darauf beruhen. Selbst niedrige Grade verdienen Berücksichtigung, da sie unter dem Einflusse schwächender Momente ernste Beschwerden verursachen können.

Nicht immer genügt die Correction der Ametropie oder des Astigmatismus zur Beseitigung der Asthenopie, die auf Grund verminderter Leistungsfähigkeit und Ausdauer der der Accommodation und der Fixation dienenden Muskeln fortbesteht. Hier ist zuweilen eine Periode voller Ruhe erforderlich; viel öfter aber erweist sich langsam fortschreitende methodische Uebung nach den Vorschriften Dyer's (s. oben p. 513) als hilfreich.

Musculare Asthenopie fand Noyes unter 227 Fällen abhängig

von Insufficienz der Recti interni	in 172	Fällen	= 75.8%
von Schwäche aller Muskeln	» 24	»	= 10.6%
von Insufficienz der Recti externi	» 16	»	= 7 %
von Insufficienz der Heber oder Senker	» 15	»	= 6.6 %

Fälle von Nystagmus sind hier ausgeschlossen.

Insufficienz der Interni fand sich bei E	in 60	Fällen	= 34.9%
H	» 30	»	= 17.4%
M	» 56	»	= 32.6%
As	» 26	»	= 15.1%

Dass die Zahl für E so gross ist, erklärt sich daraus, dass die Zahl der Emmetropen ja viel grösser ist als die der Ametropen. Die Insufficienz der Interni bei emmetropischer Refraction pflegt durch allgemeine Schwäche der Muskelkraft bedingt zu sein. Sowohl die Adduction als die Abduction ist vermindert; auf 20 Fuss Abstand fand Noyes die Adduction auf 14°, in 2 Fällen sogar bis 6° herabgesunken, während nach seiner Erfahrung zu normaler Leistung wenigstens 20° Adduction und 4—6° Abduction gehört. Auch bei E mit Insufficienz der Interni kommt Accommodationskrampf vor.

Von H sind es überwiegend die niederen Grade, bei denen — nicht häufig — Insufficienz der Interni vorkommt. Die Benutzung von Convexgläsern stellt die geschwächten Interni noch ungünstiger, doch kann mit der Beseitigung der accommodativen Asthenopie auch etwa vorhandene musculare schwinden.

Bei M kann die musculare Asthenopie entweder darin begründet sein, dass, weil keine Accommodationsanstrengung erforderlich ist, die Convergenzbewegung Schwierigkeit macht; oder die starke Anstrengung der Interni führt zu Krampf des Ciliarmuskels, was Noyes für äusserst häufig hält.

Unter den Fällen von As mit Insufficienz der Interni waren die meisten einfacher As oder As mit geringer Ametropie. Ash ist doppelt so häufig als Asm. Hier verbindet sich accommodative und

musculare Asthenopie. Die starke Annäherung der Arbeit fördert das Hervortreten von Insufficienz der Interni.

Unter den 16 Fällen von Insufficienz der Recti externi, welche sich auf alle Refractionszustände vertheilen, befindet sich keiner mit Strabismus convergens; alle zeigten Asthenopie, Schmerz, Lichtscheu oder Conjunctivitis. 5 kommen auf E, 3 auf H, 1 auf M, 3 auf einfachen, 2 auf zusammengesetzten As; endlich 2 auf E in einem, einfachen As im anderen Auge. Für die Ferne zeigte sich die Adduction vermehrt (bis zu 42°), die Abduction vermindert (3—5°), auf Arbeitsabstand latente Convergenz (bis 17°).

Dynamische Höhenablenkungen wurden mit Hülfe der Lichtflamme und des rothen Glases entdeckt, zuweilen erst spät nach vergeblichen therapeutischen Versuchen. Manchmal zeigten sich höhendistante Doppelbilder nur in der äussersten Peripherie des Blickfeldes. Nicht immer liess sich der einzelne afficirte Muskel sicher feststellen, in einzelnen Fällen war es einer der Obliqui.

Schwäche sämmtlicher Augenmuskeln ist nicht selten Ursache von Asthenopie exquisiten Grades. Meist ist sie verbunden mit deutlich ausgeprägter nervöser Reizbarkeit, doch kommt sie auch bei vollkommener körperlicher Rüstigkeit vor. Sie offenbart sich durch Zittern in extremen Stellungen oder bei jedem Fixationsversuch; ferner durch Unfähigkeit, stärkere Prismen zu überwinden, sowohl durch Adduction (nur 7—12° für die Ferne), als durch Abduction (2—6°). Dynamische Ablenkung beim Nahesehen war nur in einem Theile der Fälle nachweisbar. In 12 Fällen war die Refraction emmetropisch. Complication mit Ametropie und verminderter Sehschärfe bedingt wesentliche Verschlimmerung.

Bei der Therapie der muscularen Asthenopie legt Noyes das Hauptgewicht auf die directe Behandlung der zu Grunde liegenden Muskelstörung, ohne übrigens die Wichtigkeit allgemeiner Behandlung zu unterschätzen; auch die äusseren localen Mittel, wie Collyrien, Douche, Zerstäuber, Gegenreize, Galvanismus spielen nur eine nebensächliche Rolle. Die Hauptsache ist, die Anforderungen an die Muskeln zu ermässigen und ihre Kraft zu erhöhen. Beides kann durch Prismen geschehen. Zum dauernden Gebrauche gegeben, wirken sie meist entlastend, wirken aber oft zugleich krafterhöhend, indem sie Ueberanstrengung fern halten. Andrerseits kann bei ihrem Gebrauche ein höherer Grad von Insufficienz hervortreten. Noyes hält dies jedoch für keine Beeinträchtigung der Muskelkraft, sondern für die Beseitigung der forcirten Anstrengung, welche das mittlere, eine dauernde Contraction gestattende Mass überschreitet.

Zuweilen kommt es vor, dass Prismen, welche eine Zeit lang mit Nutzen benutzt wurden, überflüssig und daher bei Seite gelegt werden.

Noyes verwendet die Prismen sodann methodisch zu gymnastischer Uebung der Augenbewegung nach ähnlichem Princip wie Dyer. Mit Prismen von 3°, 5°, 10°, 15° werden Objecte in 15--20' Entfernung betrachtet und die Doppelbilder zur Verschmelzung gebracht. Von den schwächsten Prismen wird unter langsamer Steigerung mit Hülfe von Combination der Prismen zu stärkeren übergegangen. 10—15 Minuten werden zweimal täglich hiezu verwendet. Auf solche Weise gelingt es leicht, die Adduction auf 35°—40°, die Abduction auf 6°—10° zu steigern. Der Gewinn ist dann durch mehrwöchentliche Uebungen zu befestigen. In 19 Fällen hat sich diese Methode bewährt; die Dyer'schen Leseübungen können mit derselben verbunden werden.

Bei E mit Insufficienz der Interni, welche öfters bei gebildeten Leuten vorkommt und sehr schwer zu behandeln ist, und ebenso bei allgemeiner Schwäche der Augenmuskeln, erweist sich die Trainirung der Muskeln als sehr heilsam in Verbindung mit einem die Arbeit erleichternden Glase. Besteht latente Divergenz, so sind Prismen im Werthe der Hälfte derselben geeignet. Ist der Patient sehr schwächlich oder über 30 Jahre alt, so ist + $\frac{1}{60}$ oder $\frac{1}{30}$ hinzuzufügen. Ist die Divergenz für die Nähe gering und der Patient schwächlich, so sind schwache Convexgläser den Prismen vorzuziehen. Die »gymnastischen Prismen« sind besonders indicirt, wenn Adduction und Abduction gering sind, die letztere aber relativ hoch, wenn die Divergenz für die Nähe über 6° beträgt und die Gesundheit gut ist. Convexgläser sind nicht nöthig, wenn nicht H vorliegt. Da nicht immer volle Leistungsfähigkeit zu erzielen ist, ist auf Ermässigung der Anforderungen hinzuwirken.

Bei Insufficienz der Interni mit H ist die Insufficienz für die Nähe mit dem Correctionsglase zu bestimmen. Nur wenn sie mehr als 5° beträgt, bedarf es eines Prisma. Das Convexglas soll etwas stärker sein als bei normalen Muskeln. Bei Gegenwart von As ist nach erfolgter Correction durch Anwendung der gymnastischen Prismen für die Ferne die erforderliche Ausdauer zu erwerben.

Für Insufficienz der Interni mit M. weicht Noyes nur wenig von v. Graefe's klassischen Lehren ab. Er macht weniger Tenotomieen und erreicht mehr durch Prismen. Wo nach v. Graefe Tenotomie und Prismen erforderlich sind, schickt Noyes Prismen voran und findet die Operation oft überflüssig. Er bedient sich sehr starker Prismen, bis zu 12° (!), welche so hergestellt werden können,

dass sie nicht zu schwerfällig sind. Die gymnastisch-prismatische Methode mit kurzen Uebungszeiten liefert viel bessere Resultate als das dauernde Tragen der auf Stärkung berechneten Prismen, wie sie v. Graefe mit geringem Erfolge versucht hat.

Für Insufficienz der Recti externi und anderer Muskeln gelten ähnliche Grundsätze wie für die der Interni.

Die Tenotomie hat Noyes wegen muscularer Insufficienz 21mal ausgeführt und zwar 19mal am Externus (6mal bei E, 3mal bei H, 10mal bei M.) 2mal am Internus (bei M und myopischem As). Bei 4 Patienten wurden beide Externi oder Interni durchschnitten. Der Erfolg war 17mal gut, 3mal theilweise, 1mal unbekannt. Der Grad des zu corrigirenden Fehlers war bei E in der Regel geringer als bei M; der Erfolg bei M viel prompter. Bei E gab es eine Periode, wo es zweifelhaft war, ob der Erfolg erreicht werden würde, bei M kam dies nur einmal vor. Der Effect der Tenotomie variirte bei E von 8 bis 13°, bei M von 6° bis 10°; letzterer Effect aber hatte bei M grosse Erleichterung zur Folge. Stets wurde die Sutur eingelegt und je nach den Umständen regulirt. Bei ungünstigem Allgemeinbefinden, geschwächter Constitution ist kein grosser Gewinn von der Operation zu erwarten, derselbe stellt sich aber nachträglich ein, wenn der Zustand sich bessert. Im Allgemeinen ist bei den Operationen grosse Vorsicht erforderlich, und in Amerika dürfe man, meint Noyes, nicht so kühn sein, wie es v. Graefe war. —

Agnew (54) gibt eine »vorläufige Analyse« von 1060 Fällen von Asthenopie als Beitrag zur klinischen Geschichte derselben. Die Ergebnisse sind in einer Anzahl von Tabellen niedergelegt, welche sich auf Geschlecht, Alter, Beschäftigung, Refraction, locale und allgemeine Complicationen, Ursachen beziehen. Nur einige Auszüge können hier aus diesen Tabellen gegeben werden.

Von 1060 Fällen kamen 457 auf das männliche, 603 auf das weibliche Geschlecht; von den weiblichen Patienten waren 289 verheirathet, 314 nicht. Die grosse Mehrzahl der Patienten steht zwischen dem 15. und 40. Lebensjahre; unter diesen Jahren ist am häufigsten das 18. bis 28. Jahr vertreten; die grösste Zahl (54) kommt auf das 18. Jahr.

Nach der Refraction vertheilen sich die Fälle folgendermassen:

E in beiden Augen	281
E in einem Auge, H im anderen	36
E » » » M » »	14
E » » » Asm » »	18
E » » » Ash » »	7
E » » » H + Asm im and.	1
E » » » M + Asm » »	2
E » » » Ashm » »	3
E » » » Amblyopie » »	1
H in beiden Augen gleich	265
H » » » ungleich	94
H in einem Auge, M im andern	5
H » » » Ash » »	5
H » » » Asm » »	1
H » » » H + Ash » »	8
H » » » H + Asm » »	2
H » » » Ashm » »	1
H » » » As irreg. » »	1
H » » » Amblyopie »	6
M in beiden Augen gleich	74
M » » » ungleich	47
M im einen, Asm im andern	5
M » » M + Asm im andern	19
Asm in beiden Augen gleich	30
Asm » » » ungleich	21
Asm im einen, M + Asm im andern	7
Asm » » Ashm im andern	2
Asm » » Ash » »	1
M + Asm in beiden Augen gleich	22
M + Asm » » » ungleich	31
Ash in beiden Augen gleich	17
Ash » » » ungleich	6
Ash im einen, H + Ash im andern	2
Ash » » H + Asm » »	1
Ash » » Ashm » »	2
H + Ash in beiden Augen gleich	8
H + Ash » » » ungleich	6
H + Ash im einen, H + Asm im and.	1
H + Ash » » Amblyopie i. and.	2
H + Asm in beiden Augen ungleich	1
Ashm » » » gleich	2
Ashm » » » ungleich	1
Ashm im einen, As irreg. im andern	1

Die Zahl sämmtlicher Hyperopen, incl. Ash cet. beträgt hienach 477, die Zahl sämmtlicher Myopen 290. Die Zahl der Astigmatischen im Ganzen 236, unter denen 164 mit As beider Augen, 72 mit As eines Auges. Gemischter As kam bei 3 Personen in beiden Augen, bei 8 in einem Auge vor.

Insufficienz der Interni wurde bei E 71mal, bei H 94mal, bei M 64mal notirt.

In der Therapie weist Agnew der Behandlung der Constitution und der Verbesserung der Ernährung eine Hauptstelle an. Mit sehr grossem Nutzen bediente er sich der Dyer'schen Methode graduirter Leseübungen, welche er gewöhnlich zweimal des Tages machen lässt. Oft bedarf es grosser Ausdauer und nach manchen Rückfällen muss wieder von vorne angefangen werden. Die Frage, ob, wenn sich bei den Uebungen gleich von vorne herein Schmerz einstellt, mit denselben fortgefahren werden soll, beantwortet A. dahin: man dürfe auf die Klagen sehr sensibler Personen nicht zu viel Werth legen. Wenn der Schmerz nach 30 Minuten nicht stärker ist als nach 5 Minuten, dürfen die Uebungen in der Regel ohne Schaden verlängert werden; doch muss bisweilen auch die Aufgabe verringert werden.

Zu erwähnen ist noch die Bemerkung Agnew's, dass nach seiner Erfahrung die ophthalmoskopische Refractionsbestimmung unzuverlässig ist. Oft sah er nach energischer Átropinanwendung die Refraction um ein Bedeutendes herabgehen. —

Foerster (55), welcher in seinem citirten Werke auch die mit Allgemeinleiden verbundenen Accommodationsstörungen bespricht, erwähnt eines Falles von Accommodationsparese bei einer femme entretenue, welche an Gaumen und Zunge plaques muqueuses und auch sonstige Zeichen von Syphilis zeigte. Da seit 10 Tagen Schlingbeschwerden bestanden, die Rachenschleimhaut geröthet und geschwollen war, glaubt Foerster, dass die Patientin neben ihrer syphilitischen Halsaffection eine leichte Rachendiphtheritis durchgemacht habe, denn eine Accommodationslähmung nach Rachensyphilis sei ihm niemals vorgekommen. — Bezüglich der Entstehung der Accommodationslähmung bei Diphtheritis scheint Foerster am annehmbarsten die Völckers'sche Ansicht: dass der Sitz der Affection in die letzten Nervenzweige zu verlegen sei. Weder im Accommodationsmuskel selbst, welcher auf Calabar noch reagirt, noch im Stamme des Oculomotorius, oder in der Radix brevis des Ciliarganglions könne die Ursache liegen, da die Reaction auf Licht fast stets erhalten sei, auch Störungen der Augenbewegung selten vorkommen. Gegen centrale Ursache spreche das fast stets vorhandene binoculare Auftreten der Affection. Auch würde bei centralem Sitze die häufige Beschränkung auf die Accommodation sehr auffallend sein.

Ueber Accommodationslähmung bei Trichinose s. unten pag. 532; über die von Foerster beschriebene Kopiopia hysterica s. oben p. 406. —

Schöler (56) sah in einem Falle von sehr heftiger Trigeminusneuralgie, in welchem er erst den Infraorbitalnerven, später den Supraorbitalnerven mit bestem Erfolge resecirte, nach Beseitigung des Schmerzes die früher dagewesene Presbyopie verschwinden. Der 55jährige emmetropische Patient las jetzt von 8″ Abstand gewöhnliche Druckschrift ohne die Convexbrille, deren er früher bedurft hatte. Nicht nur auf der operirten Seite, sondern auch auf dem anderen Auge hatte sich das Sehen in der Nähe gebessert, die Sehschärfe war fast doppelt so gross als die durchschnittlich normale ($S = \frac{1}{8}^{5}$). die Pupillen sehr eng. (Die wahre Sehschärfe für die Nähe wurde nicht bestimmt.) Schöler nimmt an, dass eine durch die Neuralgie reflectorisch eingeleitete Accommodationseinschränkung bestanden

habe und dass durch die Nervendurchschneidung eine Hemmungswirkung auf die Ciliarnerven gehoben worden sei.

Die Annahme einer Secretionsneurose mit intraocularer Drucksteigerung hält er nicht für hinlänglich begründet, vielmehr scheint ihm die »Annahme gangliöser (Hemmungs?)-Centren im Gehirn geboten, in welchen die Ueberreizung centripetaler, sensibler Nervenfasern als Lähmungsursache auf motorische Nervenfasern sich überträgt. (cf. Goltz'scher Klopfversuch.)« —

Claparède (58) gibt Tafeln über die in jedem Lebensalter vom 47. Lebensjahre an bestehende Accommodation und die Nummer der erforderlichen Nahebrille in Meterlinsen, sowohl für emmetropische als ametropische Augen. Es wird angenommen, dass im 47. Lebensjahre noch eine Accommodationsbreite von 4 Ml. besteht, und dann von zwei zu zwei Jahren ungefähr $^1/_4$ Meterlinse verloren geht. Nach dem 75. Jahre soll keine Accommodation mehr bestehen. Als Nahebrille ist nun dasjenige Glas angenommen, welches den Nahepunkt auf $^2/_9$ Meter = 0.222 M. bringt, wobei aber auf senile Abnahme der Refraction keine Rücksicht genommen ist. Die Hauptzahlen sind:

	Accommodation.	Nahebrille.
im 48. Jahre	4	0.5
im 54. Jahre	3	1.5
im 62. Jahre	2	2.5
im 70. Jahre	1	3.5
im 76. Jahre	0	4.5.

Ein Fall von scheinbarer Myopie, veranlasst nach des Autors Meinung durch Insufficienz der Recti externi wird analysirt von Priestley Smith, s. unter Motilitätsstörungen. —

Aus Mannhardt's Klinik theilt Pereyra (59) einen Fall von Accommodationskrampf mit, der durch grelles Sonnenlicht plötzlich entstanden war.

Ein 27jähriger Kutscher wurde, als er über eine Arnobrücke fuhr, von dem von der Wasseroberfläche reflectirten Sonnenlichte getroffen. Im nämlichen Augenblicke wurden ihm alle Gegenstände dermassen undeutlich, dass er nach Hause geführt werden musste. Der Zustand blieb so. Am folgenden Tage erkannte Pat. auf 20 Fuss nur Sn 200, mit — $^1/_{24}$ dagegen Sn 30; mit einem Glase, welches nur um ein sehr Geringes stärker oder schwächer war als $^1/_{24}$, sah er ebenso schlecht wie ohne Glas. In der Nähe liest er feinste Schrift auf 4—6″. Bisweilen trat beim Fernsehen Diplopie auf, bedingt durch Krampf der Recti interni. Die Pupille war von gewöhnlicher Weite und reagirte auf Licht. Blaue Gläser änderten den Zustand nicht. Dagegen schaffte eine subcutane Injection von Atropin an der Stirne sofortige Besserung. Am folgenden Tage war die Refraction emmetropisch, die Sehschärfe normal. —

[Berlin (60) fand unter 12 Fällen, die in Folge eines Trauma's eine Sehstörung erfahren hatten, 8 mal Myopie bei ursprünglicher E und 3mal Zunahme der vorhandenen Myopie. Die Refractionszunahme schwankte zwischen $^1/_{30}$—$^1/_9$, die Sehschärfe zwischen $^{16}/_{3}$ bis $^{16}/_{30}$. In 2—13 Tagen gingen Myopie, Astigmatismus und Sehstörung zurück. Die Myopie entsteht nach B. durch Accommodationskrampf, die Sehschwäche durch unregelmässigen Astigmatismus. — Schmidt-Rimpler.]

Henry Lawson (61) giebt an unter einer grossen Anzahl von subcutanen Morphiuminjectionen, welche wegen Neuralgieen in den Extremitäten gemacht wurden, in zwei Fällen eine ähnliche Wirkung auf das Auge beobachtet zu haben, wie sie von v. Graefe beschrieben worden ist. In einem Falle war das rechte, im anderen das linke Auge afficirt. 5 Minuten nach der Injection am Arme begann Contraction der Pupille und Verschlechterung des Sehens für die Nähe sowohl als für die Ferne. Es fand monoculares Doppeltsehen statt und weder Convex- noch Concavgläser besserten das Sehen. Diese Wirkung tritt nicht jedesmal und nicht immer in gleichem Grade auf, wenn auch die gleiche Dosis Morphium injicirt ist, manchmal dauert sie 8 Stunden und länger. In v. Graefe's Fällen war Accommodationskrampf aufgetreten, der durch Concavgläser corrigirt werden konnte. — Ueber Accommodationskrampf durch Jaborandi und Pilocarpin s. oben p. 35. —

Reich (63) theilt unter der Bezeichnung »Entzündung des Ciliarkörpers (wahrscheinlich sympathisch) mit Krampf des Ciliarmuskels« folgenden Fall mit.

Der 45jährige Patient war mit der Diagnose Neuralgie des Nerv. frontalis auf der inneren Klinik gewesen. Es bestand rechtsseitiger Kopf- und Augenschmerz und starke pericorneale Ciliarinjection, Berührung in der Umgebung der Cornea schmerzhaft, keine materiellen Veränderungen, die Netzhautvenen etwas weit und gewunden, hinteres Staphylom, zeitweises Thränen, keine Lichtscheu. S fast $^{20}/_{40}$ bei M $^1/_{50}$, Sehfeld erheblich eingeschränkt, Atropin erweitert die Pupille gut; die Schmerzen treten in heftigen Anfällen auf, wobei der Grad der M zwischen $^1/_{50}$ und $^1/_{28}$ schwankt, trotz täglicher Atropinanwendung. Nach einigen Wochen erkrankt in gleicher Weise das linke Auge. Während es vorher H $^1/_{50}$ gezeigt hatte, zeigt es jetzt bald M $^1/_{50}$, bald $^1/_{40}$, bald E, bald leichten Astigmatismus, und zwar mit stärkerer Brechung bald im verticalen bald im horizontalen Meridian, (eines Tages M $^1/_{50}$ im vert., H $^1/_{60}$ im horizontalen Meridian, am folgenden Tage E im vert., M $^1/_{50}$ im horizont. Meridian. Die Sehschärfe wechselte in beiden Augen meist zwischen $^{20}/_{100}$ und $^{20}/_{}$. Während der ganzen 5monatlichen Dauer des Leidens blieben die Medien der Augen durchsichtig und es kamen keine anderen materiellen Veränderungen vor als sehr kleine periphere Synechieen, welche sich rasch wieder lösten. Schliesslich zeigten beide Augen schwache H. und fast normale Sehschärfe.

Reich nimmt in diesen Fällen eine besondere Form von Entzündung des Ciliarkörpers an, begleitet von excessiver Hyperästhesie der Ciliarnerven und hartnäckigem Krampf des Ciliarmuskels — Cyclitis spastica —, allein er fügt selbst hinzu, dass das Leiden mehr die Form einer Neurose hatte. Die Einschränkung des Sehfeldes will er durch den Krampf des Ciliarmuskels erklären, der so stark sei, dass tägliche Atropinanwendung ihn nicht ganz beseitigen kann (cf. den analogen Fall von Emmert oben p. 303). —

Cuignet (64) reiht einem früher von ihm mitgetheilten Falle von »functionellen Verkehrtheiten des Gesichtsinnes« (s. Bericht f. 1873. p. 379) einen neuen gleich jenem nicht mit der gehörigen Genauigkeit untersuchten an.

Ein 11jähriger Knabe ist seit einigen Monaten an einem Nervenleiden mit mannigfaltigen Erscheinungen erkrankt, mit Kopfschmerz, Ermüdung und Trägheit der geistigen Fähigkeiten, fortwährender Uebelkeit mit öfterem Erbrechen, endlich Sehstörungen. Die letzteren bestehen in der Unmöglichkeit länger als einige Minuten zu lesen. Die Zeilen erscheinen sehr schief und selbst doppelt. Auf gewöhnlichen Leseabstand wird nur J. 3 oder 4; auf 3 Schritt nur J. 20 erkannt. Der Augenspiegel ergiebt H; mit + 1/14 wird auf gewöhnlichen Abstand feine Schrift gelesen, aber Convexgläser verschlechtern für die Ferne, während Concavgläser bedeutend bessern. Also H und M zugleich, schliesst Cuignet, H für die Nähe, M für die Ferne. Zugleich besteht Strabismus convergens. Beim Vorhalten eines rothen Glases ergiebt sich gleichnamiges Doppeltsehen, bei genauerer Prüfung aber stellt sich heraus, dass vierfach gesehen wird, 4 Bilder in einer horizontalen Reihe, 2 rothe und 2 weisse, also monoculare und binoculare Diplopie zugleich. Alle 4 Bilder erscheinen nach links geneigt um etwa 25°. Der Augengrund zeigt in beiden Augen ausgesprochene Hyperämie.

Wie in jenem früheren Falle ist Cuignet sofort mit »unerklärlichen Verkehrtheiten« bei der Hand. Dass ein Krampf der Accommodation und der Recti interni vorlag, aus dem die meisten Erscheinungen sich erklären, ist schon aus den dürftigen Notizen zu entnehmen.

Motilitätsstörungen des Auges.

Referent: Prof. **Nagel.**

1) Schneller, Ergänzung zu den Studien über das Blickfeld. s. oben p. 152.
2) Nicati, W., Ueber das Tropometer. s. oben p. 188.
3) Boucheron, A., Essai d'électrothérapie oculaire. Paris. 140 pp. s. oben p. 236.
4) Pufahl, Epicanthus und Blickfeldmessung. Arch. f. Aug. u. Ohrenheilk. V. 2. p. 384. s. oben p. 221, 446.

5) Boettcher, Ueber Brillen aus Spiegel-Prismen zur Vermeidung schädlicher Convergenz der Gesichtslinien. Arch. f. Ophthalm. XXII. 1. p. 73-89.
6) Prengrueber, Physiologie des muscles de l'oeil et leurs paralysies. Thèse sur le doctorat. Paris.
7) Schoeler, H., Parese aller Augenmuskeln. Klinischer Bericht pag. 35-39.
8) Rothe, C. G., Traumatische Lähmung des Oculomotorius. Memorabilien No. 9. p. 411.
9) Berger, A., Traumatische Abducenslähmung. Mittheilungen etc. p. 14. (Verletzung des Hinterhauptes durch einen herabfallenden Ziegelstein war die Ursache, ein Blutextravasat an der Basis wird angenommen. Heilung in 8 Wochen.)
10) Sichel, (Coursserant) Anomalie d'innervation de l'iris. Paralysie du nerf de la sixième paire du côté gauche, de cause spécifique avec mydriase du même côté. Guérison rapide. Gaz. des hôp. p. 347.
11) Cuignet, Paralysies des muscles de l'oeil. Recueil d'Ophth. p. 12—16.
12) —, Paralysie du petit oblique et inclinaison de l'image vraie. Recueil d'Ophth. p. 108 113.
13) Webster, D., Paresis des M. obliquus superior mit folgendem grossem centralem Scotom; später eintretende Atrophie des Nerv. opticus; unvollkommene Wiederherstellung des Sehvermögens. Arch. f. Augen- u. Ohrenh. V. 2. p. 396. (Das Wesentliche des Inhalts ist im Titel angegeben.)
14) Grand, Paralysie du grand oblique. Lyon médical Nro. 39.
15) Butterlin, Hygroma de la bourse séreuse du grand oblique de l'oeil etc. s. oben p. 464.
16) Foerster, Beziehungen der Allgemeinleiden etc. p. 123, 179.
17) Gayet, Deux faits pour servir à l'histoire étiologique des paralysies des muscles oculaires. Gaz. hebdom. de méd. 28. Avril. Recueil d'Ophth. p. 170—175.
18) Camuset, Parésie musculaire des yeux, symptomatique d'une affection nerveuse centrale mal définie. L'Union méd. N. 67. p. 906.
19) Lereboullet, Paralysies complexes des muscles moteurs des deux yeux; troubles psychiques. Soc. des hôpitaux. 26 Mai. Bull. gén. de thérap. Vol. 90. p. 521. (Zu den Lähmungserscheinungen am Auge, welche auf beginnende locomotorische Ataxie hinwiesen, gesellte sich Facialislähmung und psychische Störungen.)
20) Cowell, Concussion of the brain; paralysis of both external recti muscles; recovery, Lancet, Aug. 12. p. 221.
21) Hock, Die syphilitischen Augenkrankheiten pag. 116.
22) Terrier, Contractures des muscles de l'oeil et de l'orbiculaire gauche. Guérison par l'ablation des dents cariés. Recueil d'Ophth. p. 86—89.
23) Wernicke, Ueber Störungen der associirten Augenbewegungen. Vortrag i. Sitzg. d. Berliner medicin.-psycholog. Gesellsch. Berliner klin. Wochenschr. Nr. 27. p. 394.
24) Smith, Priestley, Bilateral deviations of the eyes. Ophth. Hosp. Rep. IX. p. 22—34.
25) Lépine, Déviation conjuguée des yeux. Gaz. des hôpitaux p. 253 Recueil d'Ophth. p. 280.
26) Sorbets, L., De l'hémorrhagie cérébrale, deux symptomes signes certains de mort certaine. Gaz. des hôp. p. 395. (Die conjugirte Ablenkung der Augen wird als ein sicheres Todeszeichen hingestellt.)

27) Mauthner, L., Ueber Strabismus. Mitth. v. Ver. d. Aerzte in Niederösterreich. p. 33.
28) Pflüger, Strabismus congenitus. s. oben p. 221.
29) Hansen, Edmund, Hypermetropic squint and insufficiency of the internal recti. Report of the fifth intern. ophth. Congress. pag. 103—125.
30) Horner, Fr., Ueber Strabismus convergens bei Myopie. Corresp.-Bltt. d. Schweizer Aerzte. No. 9.
31) Block, W., Willkürliches Unterdrücken eines Strabismus divergens durch starke Anspannung der Accommodation. s. oben p. 121.
32) Hotz, F. C., Ein Fall von Strabismus deorsum vergens in Folge von congenitaler Paralyse des Rectus superior, geheilt durch Vorlagerung des Rectus superior. Archiv f. Augen- und Ohrenheilk. V. 2. p. 379.
33) Guérin, J., Mémoire sur la myotomie oculaire par la méthode sous-conjonctivale. Bull. de l'Acad. de Méd. N. 9. 10. p. 194—242. 250—309. Gaz. de hôp. p. 202—205.
34) Driver, Eine Modification der Schieloperation. Klin. Monatsbl. f. Augenh. p. 133—135.
35) Hirschberg, Quantitative Analyse des Schielens und der Schieloperation. Beiträge zur prakt. Augenh. p. 46—59.
36) Pooley, Th., Entzündung der Tenonschen Kapsel nach einer gewöhnlichen Schieloperation. Perforation der Sclera. Netzhautablösung. Heilung. Arch. f. Augen- und Ohrenheilk. V. 2. p. 375—379.
37) Savary, Strabisme et diplopie, suite de la paralysie rhumatismale. Avancement musculaire; guérison. Ann. d'Ocul. 76. p. 155—158.
38) Baer, Aus der Klinik des Prof. Dr. Foerster in Breslau. Ueber Nystagmus der Bergleute. Deutsche Med. Wochenschrift No. 13. p. 147.
39) Graefe, Alfred, Nystagmus der Bergleute. Deutsche med. Wochenschrift No. 22. p. 260.
40) Baer, Nystagmus der Bergleute. Eine Entgegnung. Deutsche med. Wochenschrift p. 324.

Ueber Mauthner's Messungen der Lage des Augendrehpunktes bei Augen verschiedener Refraction s. oben p. 145. —

Die künstliche Veränderung der Convergenz der Sehlinien bei geringem Arbeitsabstande ist durch abducirend-prismatische Brillen bekanntlich nur unvollkommen zu erreichen, da, wenn stärkere Prismen erforderlich sind, die Farbenzerstreuung sehr störend ist und achromatische Prismen wegen ihrer Schwere nicht wohl anzuwenden sind. Boettcher (5) versucht daher den Zweck durch ebene Spiegelprismen zu erreichen, wie sie für den binocularen Augenspiegel benutzt werden. Die Prismen, deren reflectirende Hypotenusenflächen um 45° gegen die durchlassenden Flächen geneigt sind, sind 16 Mm. hoch, 11 Mm. dick und werden mit einer passenden Fassung in Form einer Brille angewendet. Eine solche Spiegelprismenbrille hat zwar den Nachtheil verminderten körperlichen Eindruckes, starker Beschränkung des Gesichtsfeldes, und sieht auch schlecht aus, doch

fallen diese Nachtheile für die meisten Arbeiten in grosser Nähe wenig ins Gewicht. Die Anwendung empfiehlt sich bei Myopie mit entzündlichen und Reizungszuständen, bei muskulärer Asthenopie, in vielen Fällen von Amblyopie und Presbyopie, hier in Verbindung mit Convexgläsern, ferner auch wenn normale Augen in grosser Nähe anhaltend sehen müssen (Uhrmacher, Zeichner cet.). Vor der monocularen Loupe hat die binoculare den Vorzug in ausgezeichneter Weise körperliches Sehen zu vermitteln. —

Schoeler (7) beobachtete einen Fall von Parese aller Augenmuskeln mit beiderseitigem Exophthalmos. Die Erkrankung begann mit Protrusion des rechten Auges und Kopfschmerzen, dann folgt Uebelkeit, Erbrechen, Doppeltsehen, rechtsseitige Ptosis; endlich unter heftigstem Schmerz Protrusion des linken Auges, Starrheit beider Augen, Lagophthalmos, partielle Chemosis im unteren Theile des Bulbus, Anästhesie der Haut im Bereiche des linken Infraorbitalnerven, das Sehen nicht gestört; grosse Schwäche und Anämie.

Bei mercurieller und ableitender Behandlung nahmen die Erscheinungen allmählich ab, die Beweglichkeit der Augen kehrte wieder und nach Verlauf von 7 Wochen war die Heilung fast vollendet: nur in den stark seitlichen Blickstellungen bestand noch Doppeltsehen.

Als Ursache des Leidens konnte nichts als eine starke Erkältung ermittelt werden. Schoeler nimmt an, dass eine basilare Periostitis den Erscheinungen zu Grunde lag. —

Rothe (8) beobachtete nach einem Sturze vom Pferde mit Contusion der rechten Kopfseite Parese des rechtsseitigen Oculomotorius. Nach 16stündiger Bewusstlosigkeit blieb keine Hirnerscheinung zurück als Kopfschmerz. Die Lähmung ging spontan, später unter Gebrauch von Electricität zurück. —

Sichel (10) beobachtete einen Fall acuter Abducenslähmung syphilitischen Ursprungs, verbunden mit totaler Lähmung der Accommodation und des Sphincter pupillae. Er nimmt an, dass in diesem Falle, wie es ausnahmsweise vorkommt, die motorische Wurzel des Ganglion ophthalmicum vom Nervus abducens, statt vom Oculomotorius geliefert wurde. In kurzer Zeit erfolgte Heilung durch antisyphilitische Therapie. —

Cuignet (11) bespricht 1) neue Fälle von Augenmuskellähmung, in denen das Bild des gesunden Auges ein Schiefstehen zeigte. Der eine Fall betrifft eine Oculomotoriuslähmung, der andere eine Trochlearislähmung; 2) den ungleichen Höhenstand ber Doppelbilder

bei Abducenslähmung (cf. Bericht f. 1875. p. 502); 3) 2 Fälle von Lähmung des Obliquus inferior mit Schiefstehen des Bildes des gesunden Auges (12).

Ueber einige Fälle von Insufficienz eines der Obliqui, in denen durch Prismen die Beschwerden beseitigt wurden, berichtet Noyes (p. 191 in der oben p. 515 citirten Arbeit). —

Foerster (16) fasst die bei Gehirnkrankheiten vorkommenden Affectionen der Augenmuskeln in aller Kürze zusammen. —

Gayet (17) berichtet zwei Fälle von Augenmuskellähmung, welche in ätiologischer Hinsicht Interesse bieten.

1) Der erste Fall, Lähmung des Rectus externus rechterseits bei Polydipsie und Polyurie, wurde bereits im vorjährigen Berichte (p. 192) kurz erwähnt. Gayet nimmt eine gemeinsame Krankheitsursache am Ursprunge des Abducens nahe dem Boden des vierten Ventrikels an, gestützt auf Claude Bernard's Beobachtung über den Diabetesstich. Bei Ausführung des letzteren an tieferer Stelle folgt Vermehrung der Urinmenge ohne Uebergang des Zuckers. Unter ableitender Behandlung folgte Besserung.

2) Der zweite Fall ist eine totale Lähmung sämmtlicher äusserer Muskeln beider Augen mit Ausnahme der Lidheber, welche nur paretisch sind, bei einer 70jährigen Frau nach einer Grippe innerhalb weniger Tage entstanden. Die Pupillen sind etwas träg, die Sehkraft ungestört, nur besteht Gesichtsschwindel, besonders bei Bewegungen. Ein leichtes Ameisenkriechen in den Fingerspitzen war bemerkt worden, sonst alle Functionen normal. Die Beweglichkeit kehrte bald bis zu einem gewissen Grade wieder. Gayet nimmt eine centrale Ursache an, vielleicht zwischen dem Boden des Aquaeductus Sylvii und dem des vierten Ventrikels, wo die Nervenbahnen am nächsten beieinander liegen, welche Gegend allein durch die obere Kleinhirnarterie versorgt wird. —

[Camuset (18) beschreibt einen Fall, wo bei einem gesunden Manne von 55 Jahren ohne Prodromalerscheinungen folgende Symptome sich einstellten: ungleichmässige Ptosis beider oberen Augenlider, Doppeltsehen, ausgenommen bei der einzigen Richtung der Blicklinien nach vorn, keine Mydriasis, keine Sehstörungen beim monoculären Sehen, kein ophthalmoscopischer Befund. Diese Erscheinungen waren ganz allmählich entstanden und im Verlaufe von 4 Monaten gewachsen. Die Anamnese ergab, dass Pat. vor vielen Jahren mehrere Male an vorübergehendem Doppeltsehen gelitten hat. Bei einem derartigen Anfalle hatte sich excessive Muskelschwäche hinzugesellt.]

Als wahrscheinlich durch Trichinose bedingt bezeichnet Foerster (16) (p. 179) folgenden Fall von Augenmuskel- und Accommodationslähmung den er i. J. 1859, ein Jahr vor der Entdeckung der Trichinenkrankheit beim Menschen, beobachtete. Beiderseitige Abducens- und Oculomotoriusparese, Augenbewegungen nach allen Richtungen etwas beschränkt; Lider etwas herabhängend, können aber mit Anstrengung gehoben werden. Pupillen etwas dilatirt, auf Licht beweglich; bedeutende Accommodationsbeschränkung bei guter S. Doppeltsehen jenseit 3 Fuss Entfernung. Eine Wurstvergiftung war anzunehmen. Patient hatte einem Familiencongresse beigewohnt; alle Mitglieder, welche bis zu einem bestimmten Tage eingetroffen waren, erkrankten, zwei davon starben. Der in Rede stehende Patient erkrankte einige Tage später. Zuerst trat die Sehstörung ein, dann Kopfschmerz, Erbrechen, Schlingbeschwerden, Incontinenz des Urins. Die übrigen Symptome verschwanden bald, die Störungen am Auge bestanden am längsten.

Auch in früheren als Accommodationslähmung nach Wurstvergiftung bezeichneten Fällen könnte Trichinose zu Grunde gelegen haben. Da jedoch in glatten Muskelfasern bis jetzt noch keine Trichinen gefunden worden sind, so ist weitere Aufklärung noch abzuwarten. —

Foerster (16) (p. 206) hat in einigen Fällen, wo kleine Gaben von Atropin gegen Epilepsie genommen worden waren, eine verminderte accommodative Energie der Musculi recti interni beobachtet. Die binoculare Fixation war nur bis c. 7—8″ Abstand möglich, bei stärkerer Annäherung stellte sich gekreuztes Doppeltsehen ein. —

Hock (21) theilt einen Fall von Krampf des linken Rectus externus aus syphilitischer Ursache mit. Ein Mann von einigen dreissig Jahren, welcher vor 10 Jahren Syphilis überstanden hatte, wurde von einer Ohnmacht befallen, nach welcher linksseitige Parese der Extremitäten, eine Geschmacksstörung, Gesichtsschwindel und Doppeltsehen zurückblieb. Das rechte Auge zeigt geringe Beweglichkeitsbeschränkung nach innen. Das linke ist, wenn es allein fixirt, in seiner Bewegung ungestört; bei binocularer Fixation jedoch führt es, wenn das Object nach links bewegt wird, unter lebhaften Schmerzempfindungen ruckweise Drehung nach aussen aus und bleibt in äusserster Abduction stehen. Auch unter der deckenden Hand erfolgt Abweichung nach aussen. In beiden Augen findet Myosis statt, im linken stärker, ohne jede Beweglichkeit. Nach einer Quecksilberschmierkur hörte der Krampf auf, die Parese des rechten Internus dagegen blieb. —

Ferrier (22) berichtet folgenden Fall von einseitigem Augenmuskelkrampf und Blepharospasmus, geheilt durch Ausziehen cariöser Zähne.

Ein 21jähriges Mädchen, welches schon Jahre lang an hysterischen Krämpfen und heftigen Neuralgieen leidet, bekommt nach einem heftigen Anfalle von linksseitigem Gesichtsschmerz linksseitigen Lidkrampf und eine Ablenkung des linken Auges nach oben-aussen (das rechte war früher enucleirt worden). Dieser Zustand blieb Monate lang unverändert, während die Schmerzen anfallsweise auftraten. Die Pupille blieb hinter dem oberen Lide verborgen, die Conjunctiva war stark injicirt, die Cornea gesund. Mehrere Zähne beider Kiefer waren cariös, ohne damals gerade schmerzhaft zu sein. Die successive Entfernung derselben an 4 aufeinander folgenden Tagen hatte zur Folge, dass der Krampf stufenweise nachliess und in wenigen Tagen gänzlich verschwunden war, so dass das Auge frei geöffnet werden konnte. Bei gleichzeitigem Gebrauche von Bromkali wurden auch die hysterischen Anfälle seltener. —

In der Berliner medicinisch-physiologischen Gesellschaft hielt Wernicke (3) einen Vortrag über zwei Fälle von Störung der associirten Augenbewegungen.

Im ersten Falle blieb nach schwerem apoplectischem Insulte linksseitige Hemiplegie und fast vollständige Aufhebung der Augenbewegung nach oben und unten zurück bei erhaltener seitlicher Bewegung. Das linke Auge stand etwas tiefer und es bestand entsprechende Diplopie. Ptosis war nicht vorhanden, die anfangs herabgesetzte Sehschärfe wurde später wieder normal. Henoch und Steffen haben bei verwandten Störungen Erkrankung der Vierhügel gefunden, doch beweisen andere Fälle, dass noch andre Centren der combinirten Blickbewegungen existiren. Dennoch sei auf Grund des Faserverlaufes in der betreffenden Hirnregion ein medianer Herd in der Nähe der Gegend des Vierhügels zu vermuthen.

In einem anderen Falle war in beiden Augen, jedoch viel stärker im linken Auge, die Beweglichkeit nach links beschränkt. Daneben bestand linksseitige Facialislähmung, Kieferklemme und Herabsetzung der Sensibilität der rechten Gesichtsfeldhälfte. Die Section ergab einen kirschgrossen Tumor des Pons in der Gegend des linken Abducenskernes, dicht unter dem Boden des vierten Ventrikels. Analoge Fälle sind von Foville, Ferréol, H. Jackson und Leyden berichtet worden, sämmtlich circumscripte Erkrankungen des Pons. Zur Erklärung der gekreuzten Internuslähmung ist eine Verbindung zwischen Abducenskern und Oculomotoriuskern anzunehmen, die schon von Foville vermuthet, von Huguenin, wenn auch nicht sicher, nachgewiesen wurde.

Priestley Smith (24) lässt seinen früheren Mittheilungen (s. Bericht f. 1875. p. 504) über Störungen der Augenbewegung aus centraler Ursache weitere Beobachtungen folgen, welche insbesondere dadurch von Interesse sind, dass sie auf die Frage von der Zusammengehörigkeit verschiedener Innervationscentren Licht werfen.

1) Zunächst ergänzt Vf. die frühere Beobachtung bezüglich des ferneren Verlaufes. Der Patient mit conjugirter Ablenkung beider Augen nach rechts und Aufhebung der Seitenbewegungen bei Erhaltung der accommodativen Convergenzbewegung bekam später linksseitige Hemiplegie unter heftigem Kopfschmerz und Erbrechen, endlich auch rechtsseitige Parese. Bewusstsein und Sprache waren ungestört. Die Lähmung besserte sich, auch die Augenbewegung kehrte wieder, nur die Bewegung des linken Auges nach links behielt etwas Unsicheres und Stossendes.

2) In einem Falle von conjugirter Ablenkung beider Augen nach rechts trat erst später linksseitige Facialislähmung und leichte linksseitige Hemiplegie ein. Des rechte Auge gewann die Bewegungsfähigkeit zum Theil wieder. Rechterseits bestand häufiges, links ganz schwaches Blinzeln der Lider. Die Unfähigkeit das linke Auge zu schliessen, schien die Ursache des Blinzelns zu sein, das sich jedoch nur an dem Auge stark äussern konnte, dessen Facialis intact war.

3) Fall von conjugirter Ablenkung der Augen nach rechts ohne Hemiplegie; ungleichmässige Besserung in beiden Augen.

4) Erkrankung mit Kopfschmerz, Erbrechen, Doppeltsehen, Schwindel, besonders beim Versuche nach oben zu sehen; die Augen sind constant eingestellt auf einen im Abstande von 2 Fuss, etwas unterhalb der Horizontale befindlichen Punkt. Die Convergenz kann nicht vermindert werden, vermehrt auch nur sehr unsicher bei weiter abwärts gerichtetem Blicke. Die Bewegung nach oben ist gänzlich aufgehoben, Seitenwendungen ziemlich normal, jedoch nur unter Beibehaltung der convergenten Stellung. Es sind also die ac-

Bewegungen der Recti interni und ex-
ig aufgehoben, die associirten Seiten-
st völlig erhalten. Accommodation ist vor-
erengerung der Pupille mit der Accommodation.
Periode der Besserung bestand Convergenz auf
Auge, 3" unter der Horizontalen gelegenen Punkt
haltenen Seitenwendungen. Vf. erklärt die stabile
durch den mangelnden Widerstand der Externi:

eine analoge Contraction des Ciliarmuskels bleibt aus, weil dieser Muskel keinen Antagonisten hat. »Die Interni richten die Augen einwärts, weil sie ihre Antagonisten verloren haben, der Ciliarmuskel verkürzt sich nicht, weil er keinen Antagonisten zu verlieren hat.«

5) Auf Kopfschmerz und Schwindel war ein (hysterischer?) Anfall von Aphasie, später Bewusstlosigkeit gefolgt. Bei der Aufnahme Doppeltsehen durch Ablenkung bald eines Auges, bald des anderen nach innen, mehr beim Nahesehen, am stärksten beim Blick nach oben, am schwächsten beim Blick nach unten. Bewegung nach oben beschränkt, ebenso die Divergenzbewegung. Das rechte Auge zeigt scheinbare Myopie $^1/_{30}$, das linke M $^1/_{30}$ bei stark verringerter Accommodationsbreite, nach Atropin beide H $^1/_{30}$; damit ist alle Tendenz zur Convergenz verschwunden, doch die Bewegung nach oben und nach aussen bleibt beschränkt. Später allmähliche Herstellung. Verf. glaubt, dass bei der vorhandenen Schwächung der Divergenzbewegungen die mit der Hyperopie verbundene stärkere Accommodationsanstrengung die Convergenz verursachte. Bei normaler Innervation wird der verstärkten Convergenzanstrengung behufs Erhaltung richtiger Stellung durch eine active Divergenzanstrengung Gegengewicht geleistet, wodurch sich einerseits die Ermüdung der Hyperopen erklärt, andrerseits die Inconstanz der Beziehungen zwischen Accommodation und Convergenz. Fällt die Divergenzanstrengung fort, so bleibt die Ablenkung nach innen bestehen und — so wird in des Verf.'s Sinne fortzufahren sein — mit der Divergenzinnervation bleibt auch die Tendenz zur Erschlaffung der Accommodation aus.

Der 6. Fall betrifft einen 57jährigen Patienten, bei welchem Doppeltsehen und Ablenkung nach innen durch Insufficienz der Recti externi bestand. Von einem Leiden eines einzelnen Muskels war nichts nachzuweisen; möglicherweise konnte die Affection auf einer centralen Affection beruhen. Mit der Möglichkeit einer leichten Contractur der Interni bringt Vf. gleichzeitig entstandene Contractur der Finger in Beziehung. (Cf. oben p. 328.) —

Lépine (25) berichtet über einen Fall von parenchymatöser Nephritis, Coma, linksseitiger Hemiplegie mit Contractur, Drehung des Kopfes nach links, also nach der gelähmten Seite, keine Ablenkung der Augen. Als Grund für das Ausbleiben ergab sich bei der Section die Kleinheit des Heerdes; es fand sich eine Hämorrhagie von der Grösse eines Hirsekornes in der rechten Hälfte der Protuberanz. —

Hansen (29) hielt auf dem New-Yorker Congress einen Vor-

trag über hyperopisches Schielen und Insufficienz der Recti interni.

Die v. Graefe'sche Lehre, dass das Convergenzschielen auf organischer Verkürzung der Recti interni mit Veränderung ihrer Structur beruhe, hält H. für unvereinbar mit der Donders'schen Lehre, dass bei Hyperopie die mit dem gesteigerten Accommodationsbedürfniss verbundene gesteigerte Convergenzinnervation das Schielen bedinge.

Die Hypothese vom myopathischen Ursprunge des Schielens ist ausser Stande zu erklären: 1) Plötzlich entstehendes permanentes Schielen. 2) Die nicht seltenen Ausnahmen von dem Gesetze der Identität des primären und secundären Schielwinkels. 3) Aufhören des Schielens mit zunehmenden Jahren. 4) Das Missverhältniss zwischen dem Schielwinkel und der Verschiebung des Beweglichkeitsbogens. 5) Die Beseitigung accommodativer Asthenopie durch die Ausbildung von Schielen.

Nach Hansen besteht der hyperopische Strabismus convergens in gleichmässiger activer Verkürzung der Recti interni in beiden Augen durch die mit dem gesteigerten Accommodationsbedürfniss gesteigerte Convergenzinnervation. Der Schielwinkel ist im Zustande der Ruhe stets kleiner als bei Fixation eines Objectes, die Differenz ist in verschiedenen Fällen von sehr verschiedener Grösse. Die Schielabweichung setzt sich zusammen aus dem permanenten Schielwinkel und dem der Fixation eines nahen Objectes entsprechenden Zuwachse; beide Theile zusammen entsprechen der aufgewendeten Accommodationsanstrengung. Die permanente auch im Zustande der Ruhe, z. B. bei fixationslosem Blicke, bestehende Convergenz ist bedingt durch diejenige Innervation, welche unbewusst und unbeabsichtigt stattfindet, zufolge der Einübung auf zweckmässige den Anforderungen des deutlichen Sehens entsprechende Acte. Diese Innervation, bei Hyperopie auf starke Accommodationsanstrengung gerichtet, entrückt dem Willenseinflusse den dem wahren Ruhezustande zunächst liegenden Theil der Fusionsbreite, bewirkt also »eine Verschiebung des bewussten Ruhepunktes der Innervation«, d. h. Einwärtsschielen auch in relativer Ruhe, bei fixationslosem Blicke. Die eigentlich wahre Ruhestellung, die Stellung des absoluten anatomischen und physikalischen Gleichgewichtes, welche nicht immer Parallelismus ist, besteht also nur etwa im Tode und in sehr tiefem Schlafe, sonst immer nur relative Ruhe, z. B. bei Verdecken eines Auges.

Man könnte von einem Krampfe der Convergenz sprechen, von

dem jedoch die Ursache weder im Muskel, noch im Leitungsapparate, sondern im Convergenzcentrum liegt. Wie also für normale Refraction der Parallelismus die Gleichgewichtsstellung durch unbewusste Innervation ist, so die permanente Schielstellung für Hyperopie.

Das permanente Schielen hat grosse Analogie mit der latenten Hyperopie, aber eine unmittelbare Abhängigkeit besteht nicht. Zunächst dem Grade nach nicht, sodann kann die latente Hyperopie mit den Jahren schwinden, ohne dass die Convergenz verschwindet; endlich verschwindet das Schielen nicht wie die Hl bei gedankenlosem Blicke und bei der Augenspiegeluntersuchung. (Man sollte meinen, diese letzten Umstände sprächen entscheidend gegen die Richtigkeit der Theorie Hansen's, denn wenn die Accommodationsanspannung schwindet, und die Schielablenkung, welche doch allein durch die gleichmässige Innervation für Accommodation und Convergenz bedingt sein soll, nicht, so muss die Schielablenkung doch nothwendig durch etwas Anderes hervorgerufen sein, als durch jene Innervation. Verfasser sagt kein Wort darüber, warum nicht beide Zustände, vermehrte Innervation und Structurveränderung, miteinander combinirt sein können, während es doch sehr nahe liegt, anzunehmen, dass lange anhaltende starke Contraction schliesslich zu einer Aenderung der anatomischen und physikalischen Beschaffenheit führen könne. Allerdings schliesst Hansen mit der Bemerkung, dass selbst verständlich nicht jedes Schielen auf Innervationsstörung durch Hyperopie beruhe und dass auch primäre Gleichgewichtsstörungen vorkommen; allein schwerlich wird er die letzteren bei erworbenem hyperopischen Strabismus annehmen wollen).

Auch die Insufficienz der Interni oder latente Divergenz ist keine Muskelanomalie, sondern eine Störung der Innervation. Denn bei stärkster Convergenz werde noch lange nicht so viel Contraction der Interni beansprucht, als bei den associirten seitlichen Bewegungen. Drei Formen von Insufficienz sind zu unterscheiden: 1) Relative Insufficienz bei Myopie höheren Grades, die häufigste Form. Das nach aussen Weichen des verdeckten Auges bei Fixation von Objecten jenseits des Fernpunktes ist hier nicht Folge von Schwäche der Interni, sondern von der Aufhebung der Fusionstendenz. 2) Ganz anderer Art ist die latente Divergenz bei H, E, M geringen Grades, welche bei Aufhebung der Fusion auf den Leseabstand zu Tage tritt. Auch hier besteht keine Muskelschwäche, sondern Störung der Verbindung zwischen der Accommodation und Convergenz, also ein centraler Vorgang. Hier kommen öfter asthenopische Beschwerden vor, denen durch Prismen abgeholfen werden kann. 3) Krankhaft ver-

minderte Fusionsbreite kann, wie von Krenchel näher ausgeführt worden ist (s. Bericht f. 1873 p. 497) zu Grunde liegen, gleichfalls eine Störung centralen Sitzes, die keineswegs sehr selten ist. Sie gibt sich kund durch zeitweises oder constantes Doppeltsehen schon für den Arbeitsabstand bei Gleichgewicht für die Ferne mit verminderter Adduction und Abduction; die latente Divergenz für nahe Objecte braucht dabei nicht gross zu sein, da die Verbindung zwischen Convergenz und Accommodation nicht gestört ist. Prismen leisten Nutzen, wenn die Fusionskraft nicht zu gering ist.

Diese 3 Formen von Insufficienz kommen miteinander combinirt vor und können mit abnormer Gleichgewichtsstellung für die Ferne verbunden sein.

Drei Factoren reguliren die Convergenz: 1) Die durch Erfahrung oder auf andere Weise gewonnene Kenntniss der Entfernung des Objectes. 2) Die Accommodation durch ihren mehr oder weniger innigen Zusammenhang mit der Convergenz. 3) Die Fusion, oder die Tendenz, die Stelle des directen Sehens dem gleichen Objecte gegenüber zu stellen. In Bezug auf 1) bemerkt H., dass man bei hochgradiger Myopie mit relativem Auswärtsschielen beobachten kann, wie bei Annäherung eines Objectes weit jenseits des Accommodationsbereiches und ohne Fusion doch Convergenzbewegungen eintreten, die also nur durch einen Impuls von den Nervencentren her verursacht sein können. —

Horner (30) bespricht die Heilung des Strabismus convergens bei Myopie. So leicht es ist, in einfachen Fällen das Schielen und Doppeltsehen durch die Tenotomie zu beseitigen, so schwierig kann die Behandlung in complicirten Fällen sein. In einem Falle, wo die Fusionsbreite durch Insufficienz der Recti externi vermindert war, erzielte Horner Heilung durch successive Tenotomie beider Interni und nachfolgende stereoskopische Uebungen. In einem anderen Falle war durch Tenotomie beider Externi Ablenkung nach innen und Doppeltsehen im ganzen Sehfelde bewirkt worden; beim Nahesehen bestand gekreuzte Diplopie. Durch stereoskopische Uebungen wurde zunächst die verlorene Fähigkeit des binocularen Sehens wieder gewonnen, dann durch Vorlagerung eines Externus vollkommenes Einfachsehen erreicht. —

Einen Fall von Abwärtsschielen durch angeborne Lähmung des Rectus superior mit Ptosis des oberen Lides heilte Hotz (32) durch Vorlagerung des Rectus superior und die v. Graefe'sche Ptosisoperation. Für mittlere Stellung wurde binoculare Fixation

erzielt; bei stark nach oben und unten gerichtetem Blicke blieb einige Ablenkung. —

[Guérin (33) gibt eine sehr ausführliche, im Original nachzulesende Arbeit über seine Methode der subconjunctivalen Myotomie. Er unterscheidet die »Dissection« von der »Ponction«. Bei der ersteren wird der Muskel in seinem mittleren Theile durchschnitten, nachdem die Conjunctivae sclerae und die subconjunctivale Fascie dicht an ihrer vorderen Insertion vom Augapfel getrennt sind. Bei der Ponction wird der Muskel unter der Fascie und Schleimhaut getroffen durch eine quer durch sie gemachte Oeffnung. Eine Reihe von Instrumenten, die zu diesen Operationen erforderlich sind, wird beschrieben. Der Vortheil der Methode liegt in der subconjunctivalen Ausführung und der Einwirkung auch auf die gespannten Fascien etc.

Das von G. mitgetheilte Resultat von 192 derartigen Operationen ist folgendes: Gerade gestellt wurden 156 Strabismen, eine Ablenkung nach der Seite des durchschnittenen Muskels blieb in 30, nach der entgegengesetzten Seite in 6 Fällen. Wiederherstellung voller Beweglichkeit gelang 149mal, eine Verringerung im Sinne des operirten Strabismus blieb 10mal, nach der entgegengesetzten Seite 27mal, nach beiden Seiten 6mal. Betreffs der durch das Schielen gesetzten Bulbusdeformitäten (Abflachung auf einer und Wölbung auf der anderen Seite) finden sich 18 Notirungen; 16mal schwanden oder verringerten sich die Deformitäten. Auch betreffs der Sehschärfe- und Refractionsänderungen werden Mittheilungen gemacht. Verf. gibt folgende Gruppen: Diplopie (von 4 Fällen blieb keiner), Confusion des images ou Amaurose (?Ref.) (46 Fälle, 37mal wurde »la vue plus nette, plus distincte, soit immédiatement après l'opération, soit plus tard«), Myopie (41 Fälle [davon 31 Strabismus convergens und nur 6 divergens!! Ref.], hiervon minderte sich der Grad der M., resp. verwandelte sich in wirkliche »presbytie« 34mal) und Presbytie (1 Fall, der blieb). — Schmidt-Rimpler.]

Driver (34) übt eine ähnliche Methode der Schieloperation, wie sie von Noyes und Vieusse (s. Bericht f. 1875 p. 570) beschrieben ist, in Fällen, in denen ein grösserer Effect zu erzielen ist, also bei Einwärtsschieben über 3‴ und bei jeder Art von Auswärtsschielen. Er führt einen Faden durch den Muskel, durchschneidet den Muskel, so dass ein genügendes Stück von der Sehne stehen bleibt, um von ihr soviel als zur Correction erforderlich ist, abschneiden zu können. Dann wird Muskel und Sehne

durch zwei Nähte vereinigt, welche nach 2—3mal 24 Stunden entfernt werden.

Als Vorzüge dieses in 53 Fällen von ihm geübten Verfahrens gibt Verf. an: 1) Selbst in den schwersten Fällen genügt eine Operation. 2) Die Insertion am Bulbus bleibt ungeändert, es tritt nicht, wie so leicht bei Vornähung, Verschiebung nach oben oder unten ein. 3) Die Heilung erfolgt, da die Conjunctiva nicht in die Naht gezogen wird, schneller als bei Vornähung, und ohne wulstige Narbe. 4) Die Motilität bleibt ungestört. —

Hirschberg (35) gibt als Beitrag zur quantitativen Analyse des Schielens und der Schieloperation eine Anzahl von Messungen, die er vor und nach der Schieloperation mittelst der im vorigen Jahre (cf. Bericht f. 1875 p. 168) von ihm angegebenen Methode der Blickfeldmessung angestellt hat. Zu bequemerer Uebersicht werden die Resultate in Schemata eingetragen.

Die Messungen, bezüglich deren auf das Original zu verweisen ist, beziehen sich auf einige Fälle von Strabismus verschiedener Art, Abducens- und Trochlearislähmung. Eine befremdliche Bemerkung verdient erwähnt zu werden. H. sagt: »Wenn keine speciellen Indicationen vorliegen, behandle ich wohl die Fälle von einfacher Augenmuskellähmung mit Elektricität, weil eben Kranke behandelt werden müssen; aber Erfolge habe ich davon nicht gesehen und glaube auch nicht an solche, da es weder durch den constanten, noch durch den inducirten Strom gelingt, im physiologischen Zustande die Augenmuskeln zur Contraction zu bringen.« —

Pooley (36) berichtet folgenden ungünstigen Ausgang einer Schieloperation: Auf die Tenotomie des Rectus internus an einer durch Intermittens herabgekommenen 27jährigen Person folgte heftige Entzündung mit Protrusion und starker Chemosis. Als am 16. Tage, weil Eiter unter der Conjunctiva vermuthet wurde, eine Incision gemacht wurde, entleerte sich ein Quantum Glaskörper, die Iris trat weit zurück, der Augenspiegel zeigte Netzhautablösung. Längere Zeit blieb die Sclerawunde offen, oder öffnete sich nach der Schliessung, und es trat mehrmals Glaskörper aus. Erst nach mehreren Wochen erfolgte Heilung unter vollkommener Anlegung der Netzhaut und theilweiser Herstellung des Sehvermögens. Verf. nimmt an, dass in Folge des subconjunctivalen Ergusses die Sclera sich in erweichtem Zustande befunden habe. —

Savary (37) will bei Schielabweichungen durch Augenmuskellähmungen frühzeitig durch Vorlagerung ein-

greifen. Er führt einen Fall an, in welchem er bei Abducenslähmung nach dreiwöchentlichem Bestehen die Operation mit gutem Erfolge ausführte. —

Ueber den Nystagmus der Bergleute erhalten wir neue Mittheilungen durch Baer (38) aus Foerster's Klinik. Ueber zwei Fälle wird genauer berichtet:

1) Ein kräftiger Kohlenbergwerksarbeiter ist seit mehreren Jahren durch Flimmern vor den Augen und Schwachsichtigkeit bei der Grubenlicht-Beleuchtung in der Arbeit gehindert. Von einer vor 4 Jahren erlittenen Verletzung hat er eine Stirnnarbe zurückbehalten. S fast normal, Gesichtsfelder leicht eingeschränkt, leichte Insufficienz der Interni. Bei einer bestimmten Hebung eines nahen Fixationsobjectes stellt sich vertical pendelnde Bewegung der Augen ein unter Abweichung des rechten Auges nach aussen. Dabei machen die Objecte Scheinbewegungen, ein glimmender Punkt erscheint als verticale Linie. Wird das Fixirobject wieder von oben zurück nach unten bewegt, so kommen die Augen erst ein Stück unterhalb der früheren Oscillationsgrenze zur Ruhe. Im Dunkeln und nach körperlichen Anstrengungen stellt sich das Zittern schon bei geringerer Elevation des Blickes ein. Der Lichtsinn, mit dem Photometer gemessen, zeigte sich normal. Jede Therapie war fruchtlos.

2) Ein schwächlicher, seit 19 Jahren mit Kohlenbergbau beschäftigter Mann hatte seit $^3/_4$ Jahren über subjectives Tanzen der fixirten Gegenstände und heftigen Blepharospasmus zu klagen. Nach der Sonntagsruhe minderten sich die Beschwerden für die ersten Tage der Woche. S rechts $^1/_{10}$ wegen centralen Hornhautflecks, links $^2/_3$, Gesichtsfelder concentrisch beschränkt bis zu 20°, die Bewegung nach oben in beiden Augen stark beschränkt, das linke Auge wird etwas mehr gehoben als das rechte. Durch Hebung des Blickes werden erst horizontale nystagmische Bewegungen, dann Zuckungen im Orbicularis hervorgerufen; dann folgt abwechselnd heftiges, krampfhaftes Schliessen und Oeffnen der Lider, zuletzt ein Schwanken im ganzen Körper, bis der Patient den Anfall dadurch beendigt, dass er die Hände an die Augen presst. Die Oscillationen sind nicht gleich in beiden Augen, ein glimmender Punkt erscheint dem einen Auge als eine schräge Linie, dem anderen als Kreislinie. Auch in diesem Falle war die Therapie erfolglos.

3) Bei einem dritten Kohlenbergwerksarbeiter, welcher wegen einer Verletzung in Behandlung war und über das Sehen sonst keine Klage geführt hatte, traten bei Hebung des Blickes Oscillationen auf; Scheinbewegungen fehlten, jedoch war bei der Blickhebung die Deutlichkeit des Sehens etwas vermindert.

Ausserdem wurde noch bei mehreren wegen anderer Krankheiten behandelten Kohlen-Arbeitern das Auftreten von Nystagmus bei gehobenem Blicke ohne Scheinbewegung, und daher ohne merklichen Schaden, constatirt. Das Leiden scheint also unter diesen Arbeitern weit verbreitet zu sein (cf. auch die Nachrichten englischer Autoren, Bericht f. 1875 p. 511, 512.)

Den von Nieden (s. Bericht f. 1874 p. 444) angenommenen

Zusammenhang des Leidens mit Hemeralopie erkennt Baer nicht an. (Wiewohl gerade die von ihm genauer untersuchten Fälle eher dafür zu sprechen scheinen — in beiden Gesichtsfeldbeschränkung, in beiden verschlechterte Wahrnehmung im Dunkeln. Ref.) Dagegen nimmt Baer mit Foerster die von Graefe (s. vorjährigen Bericht p. 501) gegebene aber wieder fallen gelassene Erklärung wieder auf, dass die Ursache des Nystagmus in der durch die Art der Arbeit begründeten Uebermüdung der Hebemuskeln (irriger Weise spricht Baer nur von den Recti superiores) liege, welche in hochgradigen Fällen zur Gewebsdegeneration und Lähmung führe. In der That arbeiten die Bergleute nach Baer's Beschreibung in den Kohlengruben theils in gebückter Stellung mit gehobener Blickebene, theils in der Seitenlage, gleichfalls mit sehr gezwungener Blickrichtung. Treffend vergleicht Foerster den Zustand mit dem Schreibekrampf; beide Zustände können zu verbreiteten Mitbewegungen Anlass geben.

Die von Graefe (39) zur Präcisirung seiner Anschauung gemachten Bemerkungen und Baer's Entgegnung (40) scheinen darzuthun, dass eine wesentliche Differenz in der Auffassung im Grunde kaum besteht. Nach allen im Wesentlichen zusammentreffenden Beobachtungen wird man annehmen dürfen, dass der Krampf begründet ist in der anhaltenden Ueberanstrengung des Augenmuskel-Apparates in ungewohnter gezwungener Augenstellung, bei weitem am häufigsten in forcirter Inanspruchnahme der Hebemuskeln unter den erschwerenden Umständen der Fixation dunkler Objecte bei objectiver Dunkelheit oder subjectiver Abnahme der Helligkeit.

Verletzungen des Auges.

Referent: Dr. L. Weiss.

1) Seidelmann, Tausend Fälle von Erblindungen und ihre für die Praxis wichtigsten Ursachen. Dt. med. Wochenschr. Nr. 7—20 und Inaug.-Diss.
2) Adler, Hans, Dritter Bericht u. s. w. p. 27—37. (194 Fälle von Augenverletzung).
3) Waldhauer, Verletzungen des Auges und der Augenhöhle. Mittheilungen aus der Wittwe Reimers'schen Augenheilanstalt. Klin. Monatsbl. für Augenh. p. 96—123, 289—298.
4) Yvert, A., Du traumatisme des blessures et des corps étrangers du globe de l'oeil. Recueil d'Ophthalm. p. 285—328. (Ausführliche Berichterstattung über 347 Verletzungen, die im J. 1875 in Galezowski's Klinik zur Beobachtung kamen).

5) Brailey, Curator's pathological report. Ophth. Hosp. Reports VIII. p. 521.
6) Blumenstock, Einige gerichtsärztliche Fälle von Augenverletzungen. Friedreich's Bl. f. gerichtl. Med.
7) Watson, Spencer, A note on the use of mercury in traumatic inflammations of the eye. s. oben p. 235.
8) Bull, Ch. S., A contribution to the pathology and therapeutics of contused wounds of the eyeball. American Journ. of med. Sc. Octbr. p. 369.
9) Schliephake, H., Zur Kenntniss der vasomotor. und secretor. Neurosen des Auges. Arch. f. Augen- u. Ohrenh. Bd. V. 2. p. 286—303.
10) Heimann, A., Weitere Beiträge zur Kenntniss der vasomotorischen und secretorischen Neurosen des Auges. Ibidem p. 303—310.
11) Amick, W. R., Traumatic injury of the eye. The Cincinnati Lancet and observer. October. p. 891.
12) — — Gun shot wound of the eye-ball. Ibid. September. p. 783.
13) — — Traumatic Keratitis. Ibid. November. p. 985.
14) Armieux, Traitement des taies de la cornée. s. oben p. 273.
15) Pauquet. Note sur une blessure pénétrante de la cornée. Bull. de l'Acad. de méd. Nr. 27.
16) Lasvenes, Fracture de la cornée, cataracte traumatique, phénomènes d'irido-choroidite. Iridectomie. Guérison. p. 261.
17) Hotz, C., On the rupture of the eyeball. The Chicago medical Journal et Examiner. February. p. 97.
18) Buckner, Rupture of the cornea, commotion of the retina. The Clinic X. 10. March.
19) Landesberg, M., Lacerated wound of the Sclerotic. Successful cure by means of conjunctival sutures. s. oben p. 279.
20) Hutchinson, J., Rupture of sclerotic at front of eye by a blow, with extravasation (probably from chorioidal vessels, by contre-coup, at region of yellow spot; subsequent atrophy of disc, probably from rupture of optic nerve. s. oben p. 391.
21) Cuignet, Arrachements de la totalité de l'iris. Recueil d'Ophth. p. 114.
22) Yvert, Neuro-rétinite traumatique gauche avec iritis. s. oben p. 374.
23) Gayat, J., Pronostic des blessures du corps vitré. Lyon médical Octbr. 1.
24) Schiess, Dynamitverletzung beider Augen, Panophthalmitis und Phthisis. 12. Jahresbericht. p. 31. (Zerstörung beider Augen.)
25) Jones, H. Macnaughton, Enucleation after injury. Dublin Journ. of med. Sc. Febr. p. 123—130.
26) Knapp, H., Ueber die Operation traumatischer Lidcolobome. s. p. 453.
27) Morton, A. Stanford, Two cases of air-bubbles in the vitreous following perforating wounds. Ophth. Hosp. Rep. IX. p. 38—39.
28) Masselon, Corps étrangers de l'oeil et de ses annexes. Relevé statistique etc. p. 30—34.
29) Grand 1. Fistule cornéenne par séjour prolongé d'un corps étranger. 2. Eclat d'acier séjournant cinq mois dans les lames de la cornée, sans réaction inflammatoire notable. s. oben p. 262.
30) Mc. Keown, W. A., On the use of the magnet in the diagnosis of the presence of steal or iron in the eye and in the extraction thereof; with illustrative cases. Dublin Journ. of med. Science. Septbr. Vol. 62. p. 201—210.

31) Horner, Eine häufige Verletzung des Auges. Mittheilungen aus der ophth. Klinik im amtl. Bericht über die Verwaltung des Medicinalwesens des Cantons Zürich.
32) Meyer, Friedrich, Ueber Schussverletzungen des Auges. Inaug.-Dissertat. Berlin.
33) Hirschberg, J., Ein Fall von Schrotschuss in beide Augen. Arch. f. Augen- u. Ohrenh. Bd. V. 2. p. 365. (Der Fall ist in der Dissertation von Meyer mitgetheilt.)
34) Galezowski, Sur les blessures de l'oeil reçues à la chasse, et sur les précautions à prendre pour les éviter. Bull. de l'Acad. de Méd. Nr. 93. p. 1015.
35) Martin, Corps étranger ayant sejourné quatorze ans dans le globe oculaire. Extraction. Conservation parfaite de la vision. Recueil d'Ophthalm. p. 328—330.
36) Taylor, Ch. Bell, Two cases of foreign bodies long retained in the anterior chamber of the eyeball, with clinical remarks upon the best method of removing foreign bodies from the surface of the cornea. Med. Times and Gaz. 53. p. 284.
37) Tudor, John, Perforating wound of the eye; removal of a piece of flint stone from the posterior chamber. Lancet Febr. 19. p. 280.
38) Almstroem, S., Verletzung durch Zerbrechen eines Glasauges, später Excision eines Glassplitters. Upsala läkaref. förh. p. 142.
39) Poncet, F., Décollement de la rétine avec double pédicule, grain de plombe dans le globe oculaire. s. p. 354.
40) Zehender, Nachschrift zu einem Referat: das 7 Jahre lang unschädliche Verweilen eines Zündhütchenfragments im Glaskörper betreffend. s. oben p. 311.
41) Schwarzbach, B., Ueber Fremdkörper im Augeninnern. Arch. f. Augen- u. Ohrenheilk. V. 2. p. 325–333.
42) Sigel, Otto, Ueber fremde Körper im hinteren Augenabschnitte, insbesondere in der hinteren Bulbuswand. 49 p. Inaug.-Diss. Tübingen.
43) Briére, Cyclite et cécité absolue, causées par un corps étranger resté, pendant un mois, dans le cul-de-sac oculo-palpébral inférieur. — Guérison et rétablissement de la vue un mois après l'extraction du corps étranger. Gaz. des hôp. Nr. 117. p. 931.
44) Lyster, Foreign body in Orbit. Lancet. March 18. p. 423.
45) Haasis, Schwere Körperverletznng mit glücklichem Ausgange. Stichwunde am linken Auge. Betz, Memorabilien 11.

[Seidelmann (1) gibt statistische Data über Erblindung in Folge von Verletzungen des Auges. Unter 1000 erblindeten Augen (in H. Cohn's Praxis) waren 242, also fast der vierte Theil, in Folge von Verletzungen erblindet. 10 mal war die Erblindung doppelseitig, 9 mal war sympathische Ophthalmie die Ursache. Eine Tabelle gibt die Art und Veranlassung der Verletzungen an. — N.]

[Adler's (2) klinischer Bericht enthält Angaben über die im Jahre 1875 im Krankenhause Wieden beobachteten Augenverletzungen. Es waren deren 194 unter 1404 Augenkranken (13.8%).

Ueber 41 in die Anstalt aufgenommene Verletzungsfälle ist genauer Bericht in Tabellenform gegeben].

Waldhauer (3) theilt die Krankengeschichten von 16 Augenverletzungen mit:

1) Linsenluxation, dadurch zu Stande gekommen, dass das an den Schlitten gespannte Pferd mit dem Hinterfuss einen hartgeballten Schneeklumpen wider das Auge schleuderte. In der Pupille wurde eigenthümliche Gefässbildung beobachtet.

2) Beim Holzspalten waren Splitter in's Auge gefahren. Ein Splitter wurde entfernt. Thränen, Schmerz, Lidkrampf hielten an, bis $\frac{1}{4}$ Jahr nach der Verletzung noch ein zweites Splitterstück entfernt war. Die Iris war verfärbt. Die Pupille gesperrt bei schwachem Lichtschein.

3) Ein Zündhütchenstück war durch die Cornea in's Auge gedrungen. Iris durchgeschlagen, Linse trüb. Bei schiefer Beleuchtung kein metallischer Reflex aus der Linse heraus zu erkennen. Die Linse wird nicht ohne Schwierigkeit extrahirt, der Fremdkörper bleibt im Auge und kommt später durch Eiterung heraus.

4) Ein Kapselstück war durch die Sclera im äusseren unteren Quadranten geschlagen. Auf Sondiren, bei dem der Fremdkörper nicht gefunden wurde, folgt Eiterung. Nach einem Jahr baucht sich die Stelle der Scleralnarbe vor und der Fremdkörper wird ausgestossen.

5) Ein in der Iris steckengebliebenes Kapselstück wurde durch Iridectomie entfernt.

6) Nach einer Verletzung am unteren Lide durch einen Weidenast blieb eine Fistel zurück, die erst heilte, als lange Zeit nach der Verletzung ein grösseres Stück zusammenrollter Rinde aus der Orbita entfernt worden war.

7) Ein Holzstück war durch das obere Lid nahe dem äusseren Augenwinkel in die Orbita eingedrungen; es wurde von dort entfernt.

8) und 9) Eisensplitter extrahirt. Im letzteren Falle wurde mit dem Entfernen des tiefsitzenden Fremdkörpers die vordere Kammer eröffnet. Der vor $\frac{1}{2}$ Jahr in's Auge geflogene Stahlsplitter war Anfangs, weil durch Narbenbildung überwuchert, nicht zu sehen.

10) Einem 8jährigen Kinde, dem vor 4 Jahren ein Kapselstück in's Auge geflogen war, das in dem erblindeten Auge lange reizlos getragen worden war, wurde das Kapselstück extrahirt, als sich neuerliche Entzündung einstellte, und an der Stelle der Narbe sich eine buckelförmige Vortreibung zeigte.

11) Ein Kapselstück in der Linse. Die cataractöse Linse

wurde ½ Jahr nach der Verletzung extrahirt; in ihr fand man den abgekapselten Fremdkörper. Heilung gut.

12) Schussverletzung am oberen Orbitalrande. Nachdem sich die Glaskörpertrübungen aufgehellt hatten, fand sich ein Chorioidal- und Netzhautriss.

13) Schussverletzung durch einen Bolzen. Nach Resorption des Blutes sieht man von einer Narbe im unteren Abschnitte der Sclera einen weisslichen Strang durch den Glaskörper ziehen, keinen Fremdkörper. Partielle Netzhautablösung, keine Beschwerden.

14) Bei frischer Verletzung durch einen Eisensplitter wurde die Linse und der Fremdkörper extrahirt, der bis in den Glaskörper eingedrungen sein musste. Es folgte starke Reaction.

15) Ein Eisenblechstückchen war durch die Cornea eingedrungen und, ohne weitere Verletzungen herbeizuführen, in den Raum zwischen Hornhautgrenze und Linse, auf die unverletzte Iris, deren Pupillarrand herabziehend, gelangt. Nachdem lange Zeit stürmische Reizerscheinungen bestanden hatten, gelang es nach deren Beruhigung, den Fremdkörper zu entfernen. Das Auge wurde erhalten und bekam ein leidliches Sehvermögen.

16) 4 Jahre nach der Verletzung durch ein Kapselstückchen wurde die cataractöse Linse extrahirt. Der Fremdkörper war nicht in ihr, auch konnte er nirgends im Auge gefunden werden.

W. schliesst daraus, dass das Kapselstückchen nicht in's Augeninnere eingedrungen sei. —

Brailey (5) macht statistische Angaben in Bezug auf die krankhaften Affectionen, wegen welcher 198 Augen zu Grunde gegangen waren, die enucleirt wurden (113 aus traumatischer, 56 aus nicht traumatischer Ursache), in Bezug auf die Häufigkeit der einzelnen Affectionen nach Geschlecht, Alter und Beruf (Sarcom wurde bei beiden Geschlechtern gleich häufig, Gliom häufiger bei Knaben beobachtet). Dann gibt B. eine tabellarische Zusammenstellung von 31 Augenverletzungen, in welchen die Enucleation gemacht wurde.

In 9 Fällen geschah die Verletzung durch Eisensplitter.

1) Nach 6 Monaten Enucleation wegen sympathischer Reizung. Fremdkörper an der tiefsten Stelle des Glaskörpers. 2) E. nach 36 Jahren wegen Schmerzen und Staphylombildung. Fremdkörper im Glaskörper. 3) E. wegen Schmerzen nach 6 Wochen. Fremdkörper im Glaskörper. 4) E. wegen sympathischer Reizung nach 25 Tagen. Fremdkörper im Glaskörper. 5) E. wegen Schmerzen nach 4 Tagen. Der Fremdkörper wurde nicht gefunden. Die Netzhaut war abgehoben. 6) E. wegen sympathischer Reizung. Fremdkörper nahe dem Ciliarkörper. Riss der Choroidea und Retina. 7) E. wegen sympathischer Reizung und Schmerzen nach 17 Wochen. Der Fremdkörper lag im

Glaskörper. 8) Am 1. Tage enucleirt, da der Glaskörper in grosser Wunde vorlag und kein Lichtschein bestand. Blut unter der Chorioidea. 9) In grosser klaffender Hornhautwunde lag die Iris, am 8. Tage wurde enucleirt.

In 3 Fällen war die Verletzung durch Zurückprallen von Holzsplittern bedingt: in einem durch ein Stück Kohle, das beim Zerkleinern wider das Auge fuhr, und in einem durch Zurückprallen eines Meissels.

In den 3 ersteren Fällen wurde einmal 6 Wochen nach der Verletzung wegen sympathischer Reizung enucleirt; es fand sich beginnende Glaskörpervereiterung. Das anderemal nach 6 Wochen wegen heftigen Schmerzes bei Linsenluxation (um den Sehnerv weisse Exsudatmasse), das drittemal nach 14 Jahren wegen zeitweiser Schmerzen und Entzündung. Linse in Contact mit der Hornhaut. Sehnerv excavirt. Im 4. Falle wurde wegen Schmerz enucleirt. Netzhaut abgehoben. Im 5. am 17. Tage wegen sympathischer Reizung; Blut zwischen Chorioidea und Sclera.

In 2 Fällen geschah die Verletzung durch Glassplitter.

Im einen wurde, nachdem das verletzte Auge 4 Jahre später mit einem Schneeball geworfen wurde, 3 Tage darauf wegen sympathischer Reizung enucleirt. Der Glaskörper war voll Eiter. In der Netzhaut viele Hämorrhagieen. Im anderen wurde nach 2 Jahren wegen der häufig wiederkehrenden Schmerzen enucleirt.

In den anderen Fällen geschah die Verletzung durch Kinderspielzeuge (2 Fälle), Nähnadel (1 Fall), durch Schlag und Fall auf's Auge, Stoss gegen die Thürklinke, durch eine Rackete, welche wider das Auge fuhr, durch Federmesser, durch Pfeilschuss etc. etc.

Ferner theilt B. den ausführlichen Befund von 6 enucleirten Augen mit, die früher eine Verletzung erlitten hatten.

1) Verletzung durch Pulver. Das Auge war einen Monat lang schmerzhaft und gereizt und hatte keinen Lichtschein. Vorsichts halber wurde 6 Monate nach der Verletzung enucleirt. Bulbus geschrumpft. Im vorderen Abschnitte Narbe einer penetrirenden Wunde. Chorioidea um den Sehnerv fleckig. Netzhaut abgelöst. Exsudat zwischen Netzhaut und Aderhaut. An der Stelle der Cornea ein dichtes Narbengewebe, dahinter stark gefaltete Linsenkapsel und verdickte Iris. Dahinter eigenthümliches Gewebe, das unverkennbar von der stark veränderten Retina gebildet wird.

2) Nachdem Patient das rechte Auge wider eine Eisenstange gestossen, wird eine Iridectomie nach oben gemacht. Wegen Schmerzen wird enucleirt. Die Iridectomienarbe ist durch eine umfangreiche Flächeneinheilung der Iris complicirt.

3) Vor 17 Tagen ein Splitter vom Meissel in's Auge geflogen. Seit 10 Tagen heftige Schmerzen und Thränen des anderen Auges. Kleine Hornhautnarbe, welcher gegenüber der Pupillarrand eingerissen ist. Correspondirende Wunde in der hinteren und vorderen Kapsel. Der Fremdkörper liegt am corpus ciliare, um ihn weissliches Exsudat.

4) Wegen starker Entzündung und Schmerzen nach einer Stichverletzung wurde das Auge enucleirt. Iris in die Hornhautwunde eingeheilt. Linsen-

trübung. Dahinter kleine, Stecknadelkopf-grosse Trübung, von welcher eine Netzhautfalte nach rückwärts ausstrahlend zieht, wo sie sich in das Niveau der übrigen Netzhaut legt. Radialfasern stark verlängert. Lücken zwischen denselben.

5) Vor $3^1/_2$ Jahren Funken wider das Auge gefahren. In den ersten 9 Tagen wenig Schmerz. Dann entzündeten sich beide Augen. 14 Tage habe Patient keinen Lichtschein an beiden Augen gehabt. Das linke Auge sah ein wenig und besserte sich allmälig, am anderen blieb das Sehen verloren. Das rechte Auge war vor 6 Monaten erkrankt. Bei der Aufnahme keine Narbe am linken Auge zu sehen, aber am rechten ein Leucom und Ciliarstaphylom. Excavation des Sehnerven. Der gelbe Fleck ist sehr dunkel. Netzhautschnitte zeigen Hämorrhagieen in der Nervenzellenschichte nahe dem Sehnerven.

6) Nach einer Verletzung der Cornea und Linse (am linken Auge) durch ein Eisenstück war das Sehen 22 Jahre gut geblieben. Der Fremdkörper war frühzeitig herausgezogen worden. Vor 15 Monaten bemerkte Pat. eine Verdunkelung des Gesichtsfeldes nach innen am rechten Auge. 8 Monate später erhielt er einen Faustschlag auf's rechte Auge. Die darauf auftretenden Schmerzen vergingen unter der Behandlung, aber das Sehen verschlechterte sich. In der Tiefe des linken Auges röthlicher Reflex. Der Glaskörper ist flüssig. Ein Kalkblättchen repräsentirt die Linse. Die Chorioidea ist heller als gewöhnlich. Die Netzhaut hat in dem Quadranten nach aussen vom Sehnerven leidlich gute gefüllte Gefässe, während diese in der übrigen Netzhaut sehr dünn sind. An ersterer Stelle hat die Netzhaut ein normales Aussehen, die übrige Netzhaut ist gesprenkelt mit kohlschwarzem Pigment. An der ersteren Partie Stäbchen und Zapfen erhalten, die Körnerschichten vorhanden, aber dünner. Gefässwände frei von Pigment. An Schnitten durch die gesprenkelte Partie sieht man keine Zapfen und Stäbchen, die Körner lose und unregelmässig angeordnet, die Schichten ungenau getrennt und an den Blutgefässen Pigment. —

Blumenstock (6) theilt einige Fälle mit, aus denen ersichtlich ist, wie schwer es oft für den Gerichtsarzt ist, ein Urtheil über einen Fall zu gewinnen, besonders dann, wenn der Patient falsche und ungenaue Angaben machte. Besonders instructiv ist der erste Fall (Kopfverletzung mit darauf folgender Amblyopie. Simulation und Nachweis derselben). —

Bull (8) theilt nach einigen einleitenden Bemerkungen über Art, Prognose und Behandlung von Contusionen des Auges 7 Fälle mit.

In Fällen von Glaskörpertrübung traumatischen Ursprungs empfiehlt B. die Anwendung des constanten Stromes. —

Schliephake (9) kommt bei Besprechung der vasomotorischen Neurosen auf die Hypotonie zu sprechen, welche mitunter nach Traumen beobachtet wird. Die Traumen können operative Eingriffe (z. B. Schieloperation) sein, oder Contusionen, auch leichte Verbrennungen. S. theilt einen Fall mit, in dem nach leichter Pulververbrennung Spannungsverminderung eintrat und 3 interessante Fälle,

in denen diese nach Contusionen erfolgte (in einem war ein Stück Stahl wider das Auge geflogen, im anderen ein Schneeball, im dritten hatte Pat. einen Schlag mit einem Stocke auf's Auge bekommen). Gleichzeitig mit der Spannungsveränderung wurde eine Temperaturverschiedenheit auf beiden Seiten constatirt. —

Weitere Fälle, wie die eben erwähnten in der Tübinger Augenklinik beobachtet, theilt Heimann (10) mit. Die Ursache war in einem Falle ein Anstreifen des Auges an eine Pflanze, in einem zweiten ein Stockschlag über das Auge, in einem dritten war ein Stück Eisen wider das Auge gefahren. Bemerkenswerth war im ersten Falle ein Zusammentreffen von sehr ausgesprochener Hypotonie mit starker Thränensecretion. Im zweiten und dritten Falle wurde ein Lympherguss in die vordere Kammer beobachtet und im dritten hatte das Trauma einen Choroidealriss verursacht. —

[Hotz (17) beschreibt zwei Fälle von Ruptur des Augapfels, die durch sorgfältige Behandlung geheilt wurden mit Erhaltung einer guten Sehschärfe. — R. H. Derby.]

Hutchinson (20) theilt einen Fall mit, in dem nach einem Schlage auf's Auge mit einem Schüreisen eine Ruptur der Sclera nach oben innen entstanden war und ausserdem ein Blutextravasat in der Gegend des gelben Fleckes. Nach 8 Wochen war ausgebildete Sehnervenatrophie nachweisbar, als deren Ursache H. als das Wahrscheinlichste eine Zerreissung des Sehnerven annimmt. —

Cuignet (21) theilt 2 Fälle mit, in denen er die ganze Iris herausgerissen hat. Der eine Operirte litt an einer recidivirenden Irido-Chorioiditis, Spannungsvermehrung, Excavation, hinteren Synechieen etc., der andere an einem grossen centralen Leucom, in das die Iris ging. Am Rande der Cornea wurde eine 4 Mm. lange Punctionswunde angelegt und die ganze Iris herausgerissen, welche sich leicht an der Cornea und am Corpus ciliare gelöst habe. Der Erfolg soll beide Male besser gewesen sein, als er sich durch eine Iridectomie hätte erreichen lassen. —

Gayat (23) theilt die ausführlichen Krankengeschichten von 7 Fällen von Verletzungen des Glaskörpers mit. Im einen Falle geschah die Verletzung durch eine Heugabel, in einem anderen durch eine Stricknadel, in einem dritten durch ein Blasrohr, in mehreren Fällen ging das Sehen entweder ganz oder bis auf quantitative Lichtempfindung verloren, entweder sofort oder nach mehr weniger langer Zeit.

Was die nach Glaskörperverletzungen oft zu beobachtende spätere Erblindung betrifft, so ist sie nach G. von totaler Netz-

hautablösung abhängig, welche durch den Zug der schrumpfenden Narbenstränge im verletzt gewesenen Glaskörper erfolgt.

Als für das Auftreten einer sympathischen Ophthalmie wichtig betont auch G., dass hier die Verletzung der Ciliargegend besonders gefährlich sei. —

[Morton (27) theilt zwei Fälle perforirender Augenverletzungen mit, in welchen ein glänzender Körper anfangs für das eingedrungene Metallstück gehalten, dann aber als Luftblase erkannt wurde.

1) Einem Arbeiter war vor 1—2 Stunden ein kleines Stahlstückchen vom Meissel ins Auge geflogen. In einer klaffenden Wunde der Sclera lag Glaskörper. Nach Atropinanwendung sah man einen Bluterguss im Glaskörper, der die Papille verdeckte. In der Nähe der Macula lutea sah man eine metallglänzende Masse, die anfangs für den Fremdkörper gehalten wurde. Bald aber erkannte man eine Luftblase, etwa von Papillengrösse, abgeflacht, in der Mitte glänzend, am Rande dunkel. Eine Gruppe kleinerer Bläschen sass auf ihrer Oberfläche, eine zweite Gruppe am Rande, eine dritte isolirt in der Nähe. Nach 24 Stunden war nur noch eine kleine Blase sichtbar, nach 36 Stunden keine mehr. Nach einem Jahre bestand ausgedehnte Netzhautablösung.

2) In einem zweiten ähnlichen Falle sah Morton einige Stunden nach der Verletzung um eine Papillenbreite von der Papille entfernt drei flache Blasen in einer Reihe sich zum Theil verdeckend. Jede Blase war etwa so gross wie die Papille. — Nagel.]

[Unter den in v. Wecker's Klinik vorgekommenen seltenen Verletzungen erwähnt Masselon (28) kurz eines Falles, in welchem ein Holzstück von 2 Cm. Länge und 1 Cm. Breite 18 Monate lang im unteren Lide verweilt hatte.] —

[Mc. Keown (30) bespricht den Nutzen den der Magnet bei der Diagnose von Fremdkörpern im Auge leisten kann. Eisenstücke, welche in normalen Theilen des Auges festsitzen, können nicht durch den Magnet bewegt werden. Letzterer kann aber von grossem Nutzen sein als Tractionsinstrument für Metallstücke, welche tief im Glaskörper liegen, wobei jedoch das Glaskörpergewebe vom Magnet durchbohrt sein muss. Den Magnet kann man auch als Sonde gebrauchen für metallische Fremdkörper im Auge in Fällen wo das Ophthalmoskopiren gehindert ist. Drittens dient der Magnet zur Diagnose in Fällen, wo man ungewiss ist, ob eine Opacität im Glaskörper ein metallischer Körper sei. Bewegt man einen starken Magneten ausserhalb des Auges, so wird man, im Falle es sich um ein Metallstück handelt, entsprechende Bewegungen des letzteren bewirken können. Erläuternde klinische Fälle sind beigegeben. (Cf. Bericht f. 1874. S. 579.) — Swanzy.]

[Horner (31) hebt die grosse Zahl schwerer Augenverletzungen

hervor, welche namentlich in der Spitalpraxis vorkommen. Unter 129 Verletzungen in einem Jahre waren 20% schwerster Art, meistens Fremdkörper in der Tiefe des Auges. Nicht allein Metallarbeiter sind solchen Verletzungen unterworfen, sondern bei ländlichen Arbeitern, auch Frauen, wurden sie häufig beobachtet. Fast stets wurden die Verletzungen durch kleine scharfrandige Eisensplitter verursacht, welche beim Bearbeiten steinigen Bodens von den Hacken abgesprungen waren.

»Die feine, kleine Wunde der Cornea — nur äusserst selten der Sclera — entgeht ungeübten Augen leicht, die Kleinheit der Linsenwunde macht, dass nur allmälig, oft in Monaten und Jahren erst, Staarbildung eintritt. Nichts weist also augenfällig auf den Tiefgang der Verwundung hin. Und doch bedarf es nur einer Lampe und eines starken Convexglases, um durch seitliche Beleuchtung den Wundweg zu finden und vor Allem die wichtigste Stelle, die hintere Linsenkapselwunde, deren Existenz den Eintritt des Fremdkörpers in den Glaskörper lehrt. Diese ist aber bei steil einfallendem Lichtkegel gerade in diesen Fällen leicht zu sehen, weil der vordere Theil der Linse meistens noch durchsichtig genug ist. Sie bildet immer ein deutlich klaffendes Oval von horizontaler, schiefer oder vertikaler Richtung. Die Ränder der Hinterkapsel schlagen sich nach hinten um, wie die Ränder einer Trompete, die Linsensubstanz selbst dringt pfropfförmig in den Glaskörper ein. Jene Ränder bilden ein sehr deutlich sichtbares, stark weissgraues Oval. Gelingt es nun auch den Fremdkörper selbst, oder die ihn einhüllende Blutung oder das eitrige Exsudat um ihn herum mit dem Augenspiegel zu sehen oder nicht: die hintere Kapselwunde lässt keinen Zweifel über den Durchpass des Fremdkörpers.«

Horner tritt der Meinung M.'Keown's (s. pag. 550) bei, dass die Anwendung des Magneten sich zum Herausholen derartiger Eisensplitter sehr empfiehlt. Gelänge es den tiefliegenden Fremdkörper in die Nähe der Hornhautwunde zu bringen, so wäre die Entfernung leicht. — Nagel.]

Meyer (32) knüpft an einen Fall von Verletzung durch einen Schrotschuss, welcher in der Hirschberg'schen Klinik beobachtet wurde, nach Zusammenstellung der statistischen Angaben über die Häufigkeit der Augenverletzungen in der Kriegschirurgie, eine Besprechung dieser letzteren Fälle, die er nach 3 Gruppen ordnet: 1) Gehirnschüsse, bei denen das Sehorgan betheiligt ist, 2) Verletzungen des Bulbus selbst (Orbitalschüsse) und 3) Schädel-, Gesichts- und Streifschüsse, welche den Augapfel lediglich durch Erschütterung betheiligen.

ad 1) wird bemerkt, dass derartige Fälle der Natur der Sache nach nur selten zur Beobachtung kommen. 4 Fälle werden zusammengestellt.

ad 2) ist zu unterscheiden, ob beide Augen verletzt sind, oder

nur das eine. Im ersteren Falle kann der Schuss durch die Optici gehen oder durch die Bulbi. Viel häufiger sind selbstverständlich Schussverletzungen eines Auges. War der Fremdkörper in die hintere Augenkammer getreten und konnte er nicht extrahirt werden, so ging das Auge gewöhnlich zu Grunde. Für beide Fälle stellt Vf. eine Reihe von Beobachtungen znsammen.

ad 3) Die Störungen, welche man in den hieher gehörigen Fällen findet, sind Hämorrhagieen, Rupturen der Augenhäute, Lageveränderungen der Linse und Ablösung der Retina. Ob durch blossen Luftdruck eines vorbeifliegenden Geschosses Verletzung stattfinden kann, bleibt dahingestellt. In dem von Genth mitgetheilten Falle von Commotio retinae war das Auge gestreift. Von Choroidal- und Retinalrupturen werden mehrere Fälle zusammengestellt.

Der Fall, von dem bei der Besprechung ausgegangen wird, betrifft einen Patienten, welcher mit Schrot ins Gesicht geschossen wurde. In beide Augen waren durch die Sclera Schrotkörner eingedrungen. Im Glaskörper sah man Trübungen. Das sehr reducirte Sehen besserte sich nach einiger Zeit etwas bis zu Finger auf 8′. Hinter der Linse sah man eine weissliche Kapsel des Fremdkörpers. Die Papille war undeutlich zu sehen. Ungefähr im Centrum der Retina war eine c. 4 Mm. breite und 3 Mm. hohe, grauschwarze Partie zu sehen, wahrscheinlich die Stelle, von der das Projectil ricochettirte. —

Galezowski (34) sah einen Fall, in dem das Blei, in die Linse eingedrungen, dort stecken blieb. Nachdem die darauf cataractös gewordene Linse mit Fremdkörper extrahirt worden, erfolgte Heilung.

3 Fälle sah G., in denen das Schrotkorn im Glaskörper eingekapselt und das Sehen erhalten geblieben war.

Um derartige Verletzungen zu verhüten schlägt G. das Tragen von Schutzbrillen vor (lunettes en verre trempé oder en cristal de roche), Versuche die mit solchen Gläsern angestellt wurden, ergaben, dass das Glas zerbrach, die Kraft des Geschosses aber gebrochen wurde und das Schrotkorn ricochettirte. (?) —

Martin (35) theilt einen Fall mit, in dem ein kleines Steinstückchen 14 Jahre im Auge getragen wurde. Von Zeit zu Zeit traten heftige Entzündungen auf, (wahrscheinlich dann immer, wenn der Fremdkörper seine Lage änderte). —

[Taylor (36) fand bei einem 14jährigen Patienten ein kleines Steinfragment auf der Iris, das drei Jahre lang ohne Reaction dort gesessen. Erst nach Verlauf dieser Zeit trat Entzündung und sympathische Reizung des anderen Auges ein; nach der Extraction erfolgte beiderseits Heilung. — In einem zweiten Falle hatte ein langer Eisensplitter die Hornhaut durchdrungen und mit dem einen Ende in ihr haftend, mit dem andern

die Iris berührend, einen Monat in der vorderen Kammer gelegen. — Bei der Extraction der fremden Körper aus der Cornea empfiehlt T. die Benutzung der Loupe. Schmidt-Rimpler.]

Schwarzbach (41) theilt 6 Fälle von Augenverletzung mit, welche in der Augenklinik von Hirschberg in Berlin zur Beobachtung kamen.

1) Einem Schlosser war vor wenigen Tagen beim Hämmern etwas ins Auge gefahren. Im Glaskörper flottirten mächtige Membranen. Die Papille und Umgebung ist getrübt. Nach aussen-unten von der Papille wurde eine schneeweisse rundliche Figur gesehen. Um diese herum war die Netzhaut blutig infiltrirt. Nach 14 Tagen war der Reizzustand verringert. Mit dem Augenspiegel sieht man einen bläulichen Strang von der weissen Figur nach vorne ziehen, in der Linse eine gleich gerichtete schlauchförmige Trübung und eine kleine Narbe nahe dem Hornhautrande. An der Stelle der rundlichen Figur liegt der Fremdkörper.

2) Einem Schmied war ein Fremdkörper durch die Cornea und die Linse in das Auge gedrungen. Es trat Iritis mit Hypopyon auf. Ohne heftige Reizerscheinungen schwand der Lichtschein völlig. Die Ciliarkörpergegend war empfindlich. Die Kammer wurde immer enger. Bei Untersuchung des enucleirten Bulbus (Becker) zeigte sich, dass der Fremdkörper dicht beim Sehnerven die Netzhaut durchschlagen und von hier nach unten ricochettirt ist. Die Netzhaut war lebhaft entzündet, aber nicht abgehoben.

3) Verletzung durch ein Zündhütchenstück, das einem 10jährigen Mädchen ins Auge geflogen war. Der Gang desselben war folgender. Es drang an der Hornhautperipherie aussen und oben ein, riss den pupillaren Theil der Iris ein und ging in axialer Richtung durch die Linse. Ein Trübungsstreif durchzog die sonst durchsichtige Linse. An der Oeffnung in der hinteren Kapsel sieht man zahlreiche Glaskörpermembranen haften. Das anfangs sehr reducirte Sehen bessert sich mit Aufhellung der Glaskörpertrübungen. Man sieht nicht weit hinter der Linse einen metallenen Körper liegen, welcher sich nach einiger Zeit (1/4 Jahr) einzukapseln beginnt.

4) Ein Dreher kommt wegen eines Drehspanes auf der rechten Cornea. In der Linse des linken Auges wird ein Fremdkörper constatirt, bei einer feinen Hornhaut und Linsenkapseltrübung. Das Sehen nahm rasch ab Unter Drucksteigerung traten heftige Schmerzen ein, worauf die Cataract mit dem Fremdkörper mittelst Hornhautschnitt extrahirt wurde. Die Heilung erfolgte in befriedigender Weise.

5) Fremdkörper in der Iris; durch Iridectomie entfernt.

6) Ein Eisenstückchen am Scleralbord eingedrungen hatte die ganze Sclera durchschlagen, war aber in der Wunde stecken geblieben und konnte extrahirt werden. —

Sigel (42) theilt nach Zusammenstellung der in der Litteratur bekannten 8 Fälle 2 neue Fälle aus der Nagel'schen Augenklinik mit, in denen Fremdkörper durch das Auge geschlagen und in der hinteren Bulbuswand festsitzen geblieben waren.

Im ersten Falle handelt es sich um einen 24jährigen Schlosser, dem ein Stahlsplitter in das linke Auge geflogen war. In der Sclera war nach unten

und innen circa 4 Mm. vom Hornhautrande entfernt eine kleine blutunterlaufene Stelle sichtbar. Bei der Spiegeluntersuchung sieht man den Glaskörper leicht trüb, ganz peripher nach aussen unten (der Stelle der äusserlich sichtbaren Wunde entsprechend) sieht man zusammenhängende dunkle bewegliche Körper, ohne Zweifel von der Wunde in den Glaskörper hineinragende Blutgerinnsel. Auf der inneren Seite der Papille sieht man einen dunkeln Strich, welcher von innen oben kommend in einem Bogen sich um die Papille wendet und nach aussen und unten von ihr (2 Papillendurchmesser von ihr entfernt) in eine dunkle bewegliche Masse endet. Hart neben dieser dunkeln Masse gewahrt man eine scharf umschriebene blauweisse glänzende Partie, den Fremdkörper. In der Gegend der Macula befindet sich ein schneeweisser Fleck. In der Netzhaut mehrere kleine Hämorrhagieen. Am Abend desselben Tages stärkere Trübung. Am folgenden Tage Injection vermindert. Sehen besser. Am nächstfolgenden Tage Medien fast vollständig klar. Am 5. Tage nach der Verletzung war die Scleralwunde geheilt und Pat. ging wieder an seine Arbeit. Nach 4 Wochen S = $\frac{5}{50}$ J. 1. mühsam auf 18 cm. Gesichtsfeld defect.

Nach 9 Wochen stellt sich Pat. wieder vor. Mit der Klage, das Sehen habe sich seit einigen Tagen wieder verschlechtert. Die Medien zeigen sich bei der Spiegeluntersuchung etwas trüb, Papille wie Maculagegend leicht umwölkt. Nach aussen — unten gegen die Stelle hin, wo früher die dunklen Massen gelegen hatten, erstreckt sich eine weisse undeutliche Linie, noch weiter nach unten aussen sieht man 2 scharf contourirte glänzende Körperchen und noch weiter peripherisch (nach dem Aequator zu) zahlreiche grössere und kleinere weisse wolkige Massen, welche rothen Augengrund zwischen sich lassen und aussehen, als wären es Exsudatmassen, die in den Glaskörper hineinragen. Bei manchen Stellungen des Auges sieht man dazwischen etwas Schwarzes hervorschimmern. Von dem Metallsplitter ist an der früheren Stelle desselben nichts wahrzunehmen. Die Gegend, wo er sass, zeigt kaum etwas Abnormes.

Einige Tage später hatten sich die weissen Massen, welche den tiefst gelegenen Theil des Glaskörpers bedecken, etwas gelichtet und eine schwarze Stelle kam zum Vorschein, auf welcher sich ein heller wie Metall glänzender Fleck befand.

Der Fremdkörper hatte seinen Platz geändert. Auch hier blieb er nicht liegen, sondern senkte sich noch mehr. Die Reizerscheinungen schwanden bald. Zuletzt war die S = $\frac{5}{9}$. Das Auge machte durchaus keine Beschwerden.

Im 2ten Falle handelte es sich um ein Auge, in das ein Stück eines Zündhütchens geflogen war. Nur im Augenblick der Verletzung wurde Schmerz empfunden, das Auge thränt, die Sehkraft hat abgenommen. Aeusserlich nichts Abnormes wahrzunehmen, in der Gegend der Macula lutea sieht man einen scharf umschriebenen, unregelmässig eckig gestalteten, in hell gelblicher Farbe intensiv metallisch glänzenden Fleck (unverkennbar das eingedrungene Metallfragment). Die nächste Umgebung ist dunkler als der übrige Augengrund. Das Gesichtsfeld zeigt nahe dem Fixirpunkte einen Defect. Die Reizbarkeit wurde binnen weniger Tage beseitigt, die Sehschärfe blieb $^{8}/_{10}$. Mehrere Monate später hatte sich der Zustand ganz unverändert erhalten.

Der Zusammenstellung der bekannten Fälle und Mittheilung seiner 2 neuen schickt Verf. eine Besprechung der Verhältnisse vor-

aus, die bei in den Glaskörperraum eingedrungenen Fremdkörpern in Betracht kommen. Hier kommen folgende Fälle vor:

1) Der Fremdkörper bleibt nahe seiner Eintrittsstelle liegen.
2) Er dringt bis in die hinteren Häute und zwar gewöhnlich, aber nicht immer, bis in die Sclera vor und wird daselbst fixirt.
3) Er dringt bis an resp. in die hinteren Häute vor und prallt von ihnen zurück, um in dem Glaskörper schweben oder auf seinem Grunde liegen zu bleiben.
4) Er durchschlägt auch noch die hintere Wand und gelangt in die Orbita.

Dazu käme dann noch als 5ter Fall das Verhalten, das in dem ersten der beiden mitgetheilten Fälle beobachtet wurde. Der Anfangs in der hinteren Wand fixirte Fremdkörper lockert sich und fällt der Schwere folgend an den Boden des Glaskörperraumes. —

Brière (43) beschreibt einen sehr eigenthümlichen Fall von 2monatlicher Erblindung, die, wie Verf. meint, durch Verletzungen von Nervenendigungen des Trigeminus durch einen im Conjunctivalsack zurückgebliebenen eckigen Fremdkörper auf reflectorischem Wege zu Stande gekommen.

Einem 15jährigen Mädchen wurde Sand und Kies ins Gesicht geworfen. Nachdem das Gröbste entfernt und das Auge ausgewaschen war, wurde nichts mehr gespürt. Als 9 Tage später Röthe und Schwellung des Lides die Aufmerksamkeit erregten, fand ein zugezogener Arzt ein Kieselstück so gross wie ein Fruchtkorn. Nachdem der Fremdkörper entfernt war, gingen die entzündlichen Erscheinungen nicht zurück, das Sehen nahm mehr und mehr ab, so dass Pat. 8 Tage später nur noch Finger auf kurze Entfernung zählen konnte.

Am 36. Tage kommt Pat. zu Brière, welcher zweifelhafte Lichtempfindung constatirt. (Die Mydriasis des betreffenden Auges wohl abhängig von Einreibungen mit Belladonnasalbe an der Stirn). Im inneren Drittel der Lidspalte grosse Empfindlichkeit der Ciliarkörpergegend, die auf einen Punkt beschränkt ist. Die Conjunctivalinjection ist auf die untere Hälfte beschränkt. Bei sorgfältigem Durchsuchen aller Falten der geschwollenen Bindehaut findet B. noch einen zurückgebliebenen eckigen Fremdkörper. Bei der Spiegeluntersuchung erscheint die Papille etwas blasser, die Venen congestionirt. Anfangs keine Veränderung. Einen Monat später hatte Patientin Migraine, bekam dabei Schmerz im Augeninnern und bemerkte mit Freuden, dass das Sehen wiederkam. Nach 24 Stunden konnte sie die Zeiger der Uhr erkennen, nach 2 Tagen wieder gut lesen. —

Lyster (44) beschreibt einen Fall, in welchem Lidkrampf und Schmerzen aufhörten, nachdem ein etwa Zolllanges Stück von einem Pfeifenstiel extrahirt war, das ½ Jahr lang im inneren Winkel der Orbita gesteckt hatte. —

[Haasis (45) berichtet über einen gerichtlichen Fall, in wel-

chem. neben andern Verletzungen eine Stichwunde der Orbita mit Zurückbleiben eines 6 Cm. langen Stückes einer Messerklinge constatirt worden war. Die Wunde fand sich an der Aussenseite des Bulbus; beim Eingehen mit der Sonde wurde die Klinge in einer Tiefe von 1 Cm. gefühlt. Die Extraction wurde nach wiederholten wegen der Glätte der Klinge fruchtlos gebliebenen Versuchen mit einem besonders dazu angefertigten Instrumente ausgeführt. Das Sehvermögen und die Beweglichkeit des Auges wurde nach einigen Wochen unversehrt gefunden. — N.]

Parasiten des Auges.

1) Kipp, Charles, A case subconjunctival Cysticercus. Report of the fifth internat. ophth. Congress. pag. 250—51.
2) Christensen, Et Tilfälde af Bläreorm (cysticercus cellul.), extraheret fra Öiets Indre med Conservering af noget Syn. Ugeskr. f. Läger. R. 3, Bd. 22, S. 273.
3) Masselon, Relevé statistique etc. p. 31.
4) Hirschberg, Cysticercus im Glaskörper. s. pag. 426.
5) —, Hygieinisches aus der Augenklinik s. pag. 229.
6) von der Laan, Cysticercus im Auge. Gazeta med. de Lisboa. Nr. 23. (3 Fälle).
7) Barkan, A., Ein Fall von Filaria in der vorderen Augenkammer. Arch. f. Augen- und Ohrenheilk. V. 2. p. 381.
8) Waldhauer, Echinococcus in der Orbita. Klin. Monatsbl. f. Augenh. pag. 152–155.
9) Higgens, Hydatid tumour of the orbit. s. p. 463.
10) Schoeler, Entozoon (Trichosomum) im Glaskörper. Berliner klin. Wochenschrift No. 1 und Jahresbericht der Augenklinik p. 39—47. s. Bericht f. 1875. p. 521.

[Kipp (1) veröffentlicht einen Fall von Cysticercus unter der Conjunctiva, den ersten sicheren in Amerika beobachteten Fall eines Cysticercus am Auge. Der Patient war ein sonst gesunder Deutscher, der erst wenige Jahre in Amerika war und dessen Auge erst seit Kurzem Beschwerden verursachte. — N.]

[Christensen (2) extrahirte durch den Scleralschnitt einen lebendigen Cysticercus aus dem Auge eines norwegischen Schiffers. Die Blase war theilweise von der Netzhaut bekleidet, der Kopf ragte in den Glaskörper hervor. Gute Heilung, Pat. konnte nach der Operation noch Finger in 12 Fuss zählen. — Nur einmal früher ist Cysticercus oculi in Dänemark gesehen (bei einer schwedischen Dame, das Thier wurde nach modificirter Linearextraction der Linse mit Erhaltung des Sehens von Edmund Hansen ausgezogen). —

Krenchel.]

[Masselon (3) berichtet aus v. Wecker's Klinik von 2 Fällen von Cysticercus. Der eine sass im linken oberen Lide unter der Haut in einer doppelten dichten Kapsel, der andere im Glaskörper. Ueber den letzteren ist bereits oben (p. 426) berichtet worden, ebenso über die zahlreichen Cysticercusfälle von Hirschberg (4). — N.]

Barkan (7) beschreibt einen Fall von Filaria in der vorderen Augenkammer. Bei einem 30jährigen Manne, der früher in Australien gelebt hatte und wegen verschiedener Augenleiden »durch die Hände von 23 Oculisten und Aerzten gegangen war, wurde neben Resten alter conjunctivaler und cornealer Erkrankung ein weisslicher fadenförmiger Körper in der vorderen Kammer gesehen. Derselbe adhärirte der Iris und zeigte keine Bewegungen. »Der Verdacht, dass der Fremdkörper eine Filaria sei, wurde nach der Entfernung durch die mikroskopische Untersuchung — obwohl ein Theil des Entozoon fehlte — bestätigt.« »Auch Prof. Knapp stimmte damit überein.« N.

Namen-Register.

Abadie 1. 171. 389. 429.
Abbe 101.
Achtermann 1. 162.
Adamük 1.
Adler 1. 174. 178. 184. 240. 404 447. 449. 468. 544.
Agnew 1. 522.
Albert 1. 435.
Albini 1. 154. 189.
Alexander 1. 163.
Ali 1. 358. 419.
Almès 195.
Almstroem 1.
Alt 1. 314.
Amick 1. 2.
Angell 2.
Arbuckle 2. 405.
Armieux 2. 273.
v. Arlt 2. 115. 452. 502.
Arnold 44. 92. 93.
Aubert 2.
Ayres 2. 247. 308.
Badal 2. 4. 108. 109. 120. 198. 199. 372. 480. 494.
Bader 4. 327. 331.
Baer 3. 541. 542.
Ball 3. 333.
Balogh 3. 51.
Balser 91.
Barde 3. 176. 184. 238. 246.
Barkan 3. 557.
Barlow 3. 249.
v. Basch 163.
Baudon 4. 442.
Bäuerlein 3. 118. 175. 180.
Baumeister 3.
Baumgarten 3. 203. 205. 265. 422.
Beale 100.
Beauregard 3. 75.
v. Becker F. J. 3. 217. 301.
Becker O. 3. 201.
Bender 3. 103.
Berger 3. 176. 181. 218. 350. 447. 465. 528.
Bergh 3.
Berlin 3. 175. 181. 182. 357. 526.
Bernstein 4. 104. 113.
Bertier 4. 393.
Betke 175. 180.
de Beurmann 4.
v. Bezold 4. 101. 124. 125.
Bide 456.
Björkén 4.
Block 4. 120.
Blumenstock 4. 548.
Boll 4. 73. 133.
Bonnefoy 4. 334.
Bonwetsch 4. 176. 81.
Bordier 295.
Born 4. 481.
Böttcher A. 4. 104.
Böttcher 4. 529.
Boucheron 4. 236. 310.
Bouchut 4. 5. 305. 332. 375. 382.
Bougues 5.
Bousquet 5.
Bowen 5. 511.
Bowles 5.
Brailey 5. 204. 205. 207. 219. 272. 278. 373. 374. 391. 423. 431. 510. 546.
Brandeis 5.
Braun 176. 181.
Brière 5. 374. 450. 555.
Broadbent 5.
Broca 5. 86.
Broër 5. 222.

Brosius 5.
Browne 5.
Brugsch 5. 92.
Brunhuber 5. 247.
Buckner 5.
Bull 5. 284. 548.
Buller 5. 233. 277.
Burchard 175. 180.
Burnett 5.
Bussard 5.
Butterlin 6. 464.
Buys-Ballot 100.
Cadiat 6. 77.
Calberla 37.
Callan 6. 262.
Calori 6. 94.
Camuset 6. 531.
Carp 6. 132.
Carrera y Arago 6. 175. 176.
Carter 6. 173. 327. 494.
Casper 175. 180.
Cayley 6. 334.
Cervera 176. 186.
Chambé 6.
Chamoin 6. 467.
Chatin 6. 38.
Chlapowsky 211.
Chrétien 6. 56. 92.
Christensen 6. 556.
Chronis 6. 366. 463.
Ciaccio 6. 63.
Claparède 6. 525.
Classen 6. 7. 135.
Cohen 7.
Cohn 175.
Colin 7. 115.
Coppez 7. 240. 264.
Coppin 176. 184.
Cottret 7.
Coupland 7. 248.
Coursserant 7. 294.
Cowell 7.
Craig 7. 235.
Crespi 7.
Critchett, Anderson 7. 269.
Critchett G. 7. 243. 269. 427.
Cross 7. 333.
Cuignet 7. 245. 283. 467. 527. 530. 549.
Cyon 7. 153.
Daguenet 8. 266.
Dastot 176.
Dauphin 8. 246.
Davis 8. 258.
Day 8.
Decker 8. 51.
Decoin 8. 411.
Degeorge 8.
Delahousse 8. 106.
Delgado 8. 175.
Derby 8. 113. 185.
Deschamps 8.
Desmarres 288.
Deutsch 178.
Dhanens 8. 269.
Dietlen 8. 252. 265. 446.
Dobrowolsky 8. 122.
Dohnberg 8. 173.
Domanski 296.
Donders 8. 145. 149.
Dor 8. 193.
Dönhoff 8. 141.
Doerinkel 8. 115. 132.
Dreher 8. 140.
Driver 9. 438. 539.
Drognat-Landré 9. 360.
Drouin 9. 120. 158. 292.
Dudouy 9.
Dudouyt 9.
Dufour 9. 143.
Dupuy 9. 164.
Dürr 175. 180.
Duwez 9. 331. 335.
Dyer 9. 513.
Eberth 41.
Edgren 9. 154.
Edwards 9.
Emery 9. 62.
Emmerich 9. 322.
Emmert 9. 114. 214. 221. 237. 258. 303. 348. 412. 512.
Engesser 390.
Ewald 37.
Ewart 9. 69. 78.
Faber 9. 52.
Fano 9. 356.
Favre 9. 129. 393.
v. Feandt 10.
Fenner 9. 245.

Féris 10.
Ferrier 533.
Feuer 10. 51. 254. 260.
Fieuzal 10. 100. 286. 325.
Finlay 10. 438.
Fitzgerald 10. 221. 348. 406. 464.
Flechsig 79. 86.
Foot 10. 447.
Förster 10. 289. 300. 325. 347. 359. 367. 387. 388. 389. 394. 405. 406. 417. 524. 532.
Frédéricq 37.
Fries 10. 409.
Frisch 10. 50.
Fronmüller 10. 235.
Fubini 10.
Fuchs 10. 46. 250.
Galezowski 10. 11. 172. 196. 237. 264. 328. 353. 392. 405. 411. 415. 466. 552.
Galton 101.
Gard 11. 470.
Gayat 11. 550.
Gayet 203. 239. 279. 439. 445. 531.
Geissler 171. 455.
Gentzen 11. 457.
de Giovanni 296.
Giraud-Teulon 11. 110. 193.
Goedicke 11. 192.
Goldzieher 12. 165. 466.
Goltz 12. 80. 138.
Goodhart 12.
Gosetti 12.
Gosselin 12.
Gotti 12. 239.
Gowers 12. 365. 385. 397.
Graefe, Alfred 12. 172. 175. 542.
v. Graefe 12. 169
Grand 12. 262. 356.
Grasset 12,
Greeff 12.
Green 13. 450.
Grüning 12. 462.
Guaita 12. 174.
Guérin 13. 273. 539.
Gulstad 176. 181.
Gunning 178.
Gutierrez 13.
de Haas 176. 181.
Haasis 13. 555.
Hale 13. 335.
Hall 13. 236.
Haltenhoff 13. 419.
Hannover 13. 52. 66. 98.
Hansen 13. 535.
Hardwicke 13.
Harlan 13. 497.
v. Hasner 12. 114. 211. 284. 432.
Hatry 13. 374.
Hay 13. 427.
Heimann 13. 161. 259. 272. 284. 549.
Helmholtz 13. 132.
Hempel 13. 159. 294.
Hendrickx 13. 468.
Hering 14. 132.
Hermann 100.
Heyl 13. 429.
Higgens 14. 188. 327. 437. 463. 471.
Hjort 14. 117. 176. 181.
Hirschberg 14. 79. 107. 140. 160. 166 174. 175. 180. 205. 207. 213. 221. 248. 267. 306. 308. 311, 312. 328. 362. 367. 386. 398. 426. 433. 437. 442. 443. 540.
Hirschmann 176. 181.
Hitzig 80.
Hock 15. 176. 181. 227. 234. 262. 274. 287. 321. 361. 532.
Hodges 15. 238.
Hoffmann 15. 56. 64. 66.
Hogg 15. 215. 389. 442.
Holm 15. 203. 275.
Holmes 15. 152. 385.
Holmgren 15. 154. 157. 158.
Höring 175. 180.
Horner 15. 394. 440. 538. 550.
Hosch 15. 36.
Hotz 15. 538. 549.
Hubert 15.
Huguenin 15. 401.
Hulke 15. 115. 446.
Humes 212.
Hunt 239.
Hurst 15. 332.
Hutchinson 15. 16. 266. 289. 328. 332. 386. 391. 406. 418. 549.
Hutchinson, Utica 176. 181.
Hüter 16.

Jackson 16. 387.
Jacob 16. 433.
Jacobi 16. 162.
Jacques 16. 249.
Jaeger 16. 336.
Jaesche 481.
Jeffries 16. 185.
Jessenko 220.
Ihlder 16. 45.
Illing 16. 469.
Imre 16. 254. 305. 364. 429. 454.
Jobert 16. 87.
Jodko 16. 218. 414.
Jones 17. 176. 238.
Juda 17. 114.
Just 17. 175. 180.
Kalliwoda 17. 195.
Kanka 176. 181.
Key 209.
Keyser 17. 238. 434. 481. 494.
Kipp, Charles 17.
Kipp J. 17. 177. 292. 556.
Klar 17.
Klein 17. 197. 246. 254. 276. 277. 296. 320. 433.
Kleinschmidt 17. 270.
Knapp 17. 18. 176. 185. 196. 198. 296. 349. 353. 447. 453. 457. 464.
Knies 18. 209. 319. 430.
Königshöfer 18. 129.
Koppe 421. 483.
Kraitmaier 175. 180.
Kramsztyk 18. 467.
Kraske 222.
Krause 18. 69. 90.
Krenchel 18. 120. 412.
Krüss 18. 103. 104.
Kühne 37. 101.
Küster 18. 86. 146. 202.
Kunkel 18.
von der Laan 18.
Laforgue 18.
Lambert 18.
Landesberg 18. 233. 269. 279.
Landolt 18. 19. 108. 114. 125. 190. 191. 198. 404.
Lange 19. 38.
Langerhans 40.
Laptschinsky 19. 78.
Laqueur 19. 100. 323.
Larcher 19.
v. Laskiewicz-Friedensfeld 19. 204. 208. 253.
Lasinski 188.
Lasvenes 19. 261. 428.
Lavaud de l'Estrade 19. 125.
Lawrence 19. 244.
Lawson 19. 423. 526.
Layrac 19. 456.
Leblanc 19. 293.
Le Bolloch 19. 450.
Leboucq 45.
Lebrun 19.
Le Dentu 19.
Leder 175. 180.
Le Fort 19. 326. 456.
Lépine 19. 535.
Lereboullet 19. 528.
Leroy 194. 195.
Letulle 19. 469.
Levinstein 295.
Lewin 248.
Liebmann 20. 134.
Liebreich 20.
Lilienfeld 20. 449.
Litten 20. 216. 302.
Logetschnikow 178.
Longmore 470.
Loring 20. 113. 119. 198. 200. 505.
Loewe 97.
Lucius 20. 323.
Lyster 20. 454. 555.
Mac Hardy 494.
Mc. Keown 20. 550.
Macnamara 20. 172.
Magni 20. 245.
Magnus 20. 99. 239. 246. 321. 349. 430.
Maier 175. 181. 245.
Manché 20.
Mannhardt 20. 176. 276.
Manning 21. 372.
Manz 21. 215. 301. 369.
Marini 21. 245.
Markusy 181.
Martin E. 21. 357. 552.
Martin G. 21. 240.
Martini 21. 444.
Marula 21. 469.

Masselon 21. 298. 556.
Mason 21. 290.
Mathewson 21. 238. 385. 458.
Matthiessen 21. 106.
Mauthner 21. 115. 145. 175. 181. 472.
Mayer 21. 181.
Mayhöfer 175. 181.
Mayr 21.
Mayzel 43.
Mazzuchelli 21.
Merkel 21. 72.
Meyer 21. 175. 551.
Michel 129. 175. 181.
Michelon 21.
Mikulicz 222.
Mitchell 22. 495.
Mollière 22. 239.
Monoyer 22. 196.
Moore, Oliver 22.
Moore, W. 22. 209. 304.
Moorhead 22. 383.
Morris 238.
Morselli 296.
Morton 22. 239. 265. 269. 290. 550.
Most 22. 103.
Nagel 22. 113. 253.
Neftel 236.
Netter 22. 371.
Nettleship 22. 90. 219. 247. 280. 288. 307. 326. 345. 373. 388. 422.
Nicati 22. 188.
Noel 22. 230. 500.
Nothnagel 296.
Norris 496.
Noyes 23. 277. 296. 453. 512. 515.
v. Oettingen 23. 176. 181. 346. 459.
Ophthalmos 23.
Oppel 23.
Osborn 23.
Owen 23. 326.
Pablasek 23. 172.
Pagenstecher 23. 176. 184. 207. 322.
Paladini 23. 513.
Panas 23. 383. 437.
Panzeri 23. 188. 332.
Pauquet 24.
Péan 24. 464.
Penfold 24.
Percepied 24.
Pereyra 24. 176. 535.
Peszkowski 24.
Pétrequin 24. 175.
Pflüger 24. 176. 193. 221. 234. 253. 446. 487.
Piéchaud 24. 264. 287. 456.
Pierd'houy 24. 249.
Pitres 24. 403.
Plateau 24. 126.
Plenk 24. 80. 398.
Poincaré 164.
Poncet 24. 203. 207. 276. 326. 254. 367.
Ponti 176. 181.
Pooley 25. 271. 540.
Posch 25. 130.
Pouchet 25. 37.
Poulain 25.
Power 25. 176. 334.
Prengrueber 25.
Pufahl 25. 297. 405. 446. 447.
Purves 100.
Quaglino 25. 240. 249.
Raab 25. 202. 212. 220. 280. 461.
Rafferty 25. 333.
Raehlmann 25. 127. 350.
Recordon 25. 142.
Reeb 25. 317.
Reeves 88.
Regéczy 26. 498.
Reich 26. 208. 232. 253. 313. 425. 526.
Reid 26. 176. 306.
Renaud 26. 278.
Retzius 209.
Reuling 176. 181.
v. Reuss 26. 274. 402. 490.
Reuter 175. 180.
Reymond 176. 181.
Reynolds 26. 467.
Ribard 26. 356.
Riccò 26. 127. 128.
Richet 26. 304. 454.
Riebau 26. 219.
Riemer 86. 202.
Ringer 26. 334.
Risley 494.
Ritter 26. 76. 77. 95.
Robertson 27. 289. 324. 494.
Roeder 175. 180.
Rolland 457.
Roosa 27. 494.

Rose 100.
Rosmini 27.
Rossander 27. 315. 373.
Rothe 27. 530.
Röthing 27.
Rothmund 27. 175. 180. 267. 427.
Rydel 27. 175. 181. 331.
Salomon 27.
Saltini 27. 288.
Saemisch 27.
Samelsohn 175. 181.
Sammet 27. 368.
Sander 160.
Santarnecchi 27. 239.
Sartisson 27. 347.
Sattler 27. 56. 59. 80. 91. 302. 451.
Savary 27. 28. 311. 313. 420. 540.
Savy 28. 250.
Schauber 175.
Scheiding 28. 482.
Schell 28. 327. 402. 494.
Schelske 28. 450.
Schenkl 28. 114. 234.
Schiaparelli 28. 152.
Schiess 28. 176. 184. 201. 247. 278. 291. 319. 414. 439. 445. 543.
Schirmer 28. 175. 466.
Schleich 175. 181.
Schliephake 28. 161. 272. 284. 295. 548.
Schmemann 176.
Schmidt-Rimpler 28. 29. 191. 196. 199. 259. 318. 392. 434.
Schmitz 29. 271.
Schmuziger 331.
Schnabel 29. 191. 217. 285. 318. 352. 508.
Schneller 29. 152. 175. 180.
Schoeler 29. 175. 180. 199. 234. 235. 255. 290. 524. 530.
Schön 29. 142.
Schorer 175. 180.
Schott 29. 208. 424.
Schulek 175. 181.
Schröter 29. 104. 175. 180.
Schwabach 296. 553.
Schwalbe 60. 78.
Schwarzbach 29.
Schweigger 29. 79. 121. 190. 399.
Schweninger 29.
Secondi 176. 181.
Seely 29. 332.
Seggel 29. 191.
Seidelmann 22. 511. 544.
Seligmüller 296.
Senator 160.
Shakespeare 29. 197.
Shaw 30. 185. 332.
Sichel 30. 158. 530.
Sigel 30. 553.
v. Siklosy 181.
Simroth 39.
Sinclair 30. 434.
Singer 30. 172.
de Smet 30. 245. 268. 286. 444.
Smith A. C. 30. 236. 249.
Smith, Priestley 30. 153. 534.
Smith, Roland 30. 402.
Snell 30. 238. 251. 439.
Snellen 30. 101. 112.
Solomon 30. 266. 268.
Sorbets 528.
Sous 30. 276. 394. 442.
Sprague 185.
Stammeshaus 30. 105.
Steffan 30.
Steinheim 31. 175. 180.
Stevens 81. 497. 498.
Stilling 31. 128.
Strawbridge 31. 178. 437. 446.
Streatfeild 31. 290. 442.
Stricker 31. 48.
Stromeyer 31. 49. 175.
Struve 112.
Svensson 31.
Swain 31. 45.
Swanzy 31. 255. 348. 406. 464.
Szokalsky 176. 181.
Talko 31.
Tarrieux 31. 268.
Taylor 31. 32. 238. 239. 253. 421. 438. 552.
Teillais 32. 434.
Terrier 32. 251.
Terson 32.
Thin 32. 69. 78.
Thiry 32. 246.
Thomas, Abel 32.
Thomas, J. P. 32. 457.
Thompson 32.

Thomson 494. 513.
Trannin 32. 123.
Treitel 32. 204. 206. 214. 259. 261. 358. 368. 391.
Trélat 32.
Tscheppe 175. 180.
Tudor 42.
Tweedy 32. 111.
Ueberhorst 32. 137.
Variot 32.
Verneuil 32. 468.
Vidor 32. 239.
Vierordt 33. 139.
Vieusse 33. 194. 355.
de Vincentiis 33. 448. 468.
Virchow 33.
Voelckers 175. 180. 183.
Vouters 33. 354.
Wadsworth 33. 198. 451.
Waldhauer 33. 176. 465. 545.
Walzberg 33. 82. 388.
Ware 33.
Warlomont 33. 193. 313. 331. 335. 420.
Watson 33. 235. 269.
Weber 33. 100. 118. 235. 323.
Webster 34. 311. 528.
de Wecker 34. 176. 185. 197. 211. 220. 254. 287. 297. 300. 309. 324. 426.
Weigert 222.
Weiss L. 34. 79. 159. 500.
Weiss 34. 433.
Wernicke 34. 160. 533.
Westphal 160.
Willard 185.
Williams 34. 214. 428.
Wilson 34. 307.
Winslow 34. 160.
Wolfe 34. 249. 255. 310. 451.
Wood 34.
Würzburg 34. 95.
Yvert 34. 374. 542.
Zehender 34. 35. 311.
Zeller 35. 234.
Zenger 35. 100.
Zuckerkandl 35. 89.
Zunker 296.
Zwicke 175.

Sach-Register.

Abducenslähmung 528. 530.
Ablenkung, conjugirte beider Augen 528. 534. 535.
Accommodation 114—121, in verschiedenem Lebensalter 115. 485. 525, im Schlafe 116, Mechanismus 115, bei Aphakie 115, Verhalten der Ciliarfortsätze 117. 118, negative 116, Innervation 535, Verbindung mit Convergenz 153. 534, Verbindung mit Pupillarbewegung 158, Betheiligung der Iris 120, Einfluss auf die Unterdrückung von Strabismus divergens 120, Erschlaffung bei ophthalmoskopischer Untersuchung 473. 492, latente 484.
Accommodationskrampf 295. 472. 478. 492. 493. 499. 507. 525. 526. 535, künstlicher 120. 235, durch Morphiuminjectionen 526.
Accommodationslähmung 524. 530. 532, bei Diphtheritis 524.
Accommodationslinie 104.
Alaun gegen Conjunctivalleiden 246.
Amaurose 414 seqq., transitorische 412, nach Blutverlust 409, bei Eclampsie 411, Behandlung mit Strychnin 419—421, Beh. mit Amylnitrit 421.
Amblyopie, hereditäre 405, aphasische 405, centrale 412, bei Diabetes 408, bei Diarrhoe 411, toxische 415, alkoholische 415. 417, durch Tabak 417. 418, durch Haschisch 419, durch Opium 415, Behandlung mit Strychnin 419. 421, Beh. mit Amylnitrit 421.
Ametropie, ophthalmometrische Messungen 479, Beziehung zu andern Augenleiden 494. 498. 515.
Amylnitrit gegen Amaurosen 421.
Anaemia perniciosa, Augenaff. dabei 359.
Anaesthesirung 237. 238, durch Crotonchloralhydrat 237, locale A. durch Kälte 237.
Anastomosen zwischen Gefässen der Retina und Choroidea 90. 219. 346.
Anisometropie 470. 517.
Antiseptische Behandlung 234.
Aphakie 115. 476.
Anophthalmos congenitus 211.
Antimetropie 517.
Antiseptische Behandlung 234. 439. 440.
Argyria, Veränderung des Auges 202.
Arteria centralis retinae, Embolie 346—348, Obliteration 368.
Arteria hyaloidea persistens 218. 219.
Arteria ophthalmica, Varietäten 89.
Arterienpuls der Retina 162. 337, bei Insufficienz der Aortenklappen 163.
Asthenopie 457. 495. 513. 523, muskuläre 475. 519, Behandlung durch methodische Uebung 513. 519. 523.
Astigmatismus 471. 517. 518, Bestimmung 110. 111. 518, ophthalmoskopische Bestimmung 199.
Atrophisirung des Bulbus 239.
Atropin, Vergiftung 230, Wirkung auf die Accommodation 117, auf die Convergenz 473. 492. 499. 532, locale Wirkung 234, Hervorrufen von Glaukom 321, Schwindel durch Instillation 497.
Auge, Präparation 37, der Vögel 36, der Gliederthiere 36, der Echiniden 37, der Cirrhipedien 37, der Crustaceen 38, der Arthropoden 38, der Seesterne 38, der Weichthiere 39, des Amphioxus 40, der Insecten 63, Lymphbahnen 92. 94, aesthetische Beziehungen 99, schematisches A. 105. 107, Drehpunkt 145, Stellung bei geschlossenen Lidern 152, Temperatur 173.

Augenaxe, Länge 107. 476. 501.
Augenbewegung 145—154, genetische Erklärung 149, Centren 153, Association der äusseren u. inneren 153, Beziehung zum Acusticus 153, Störung der associirten A. 533, Aufhebung der accommodativen A. 534.
Augengrund, Grund der Färbung 74, im Tode 74. 381.
Augenheilstationen in Russland 232.
Augeninstrumente, neue 240. 443.
Augenkammer, Resorption 92, Endothelien 93.
Augenkliniken in Paris 174.
Augenmuskeln, Centren für dieselben 153, Einwirkung von Atropin 532, Lähmung 530. 532, Associationslähmung 533. 534, Parese sämmtlicher A. 520. 530. 531, Krampf 527. 532. 533.
Augenoperationen, Geschichte 239. 430.
Augenspalt, Rest desselben 52. 98, Beziehung des Staphyloma posticum zu demselben 508.
Augenspiegel 100. 197—199, zur Refractionsbestimmung 197. 198, metrischer 197. 198, zur Demonstration 199, Vergrösserung 473.
Augenuntersuchungen, militärärztliche 191—195.
Basedowsche Krankheit 388. 457.
Beleuchtung, künstliche zu Augenoperationen 239.
Bewegungsempfindung 139.
Binoculares Sehen 135—144, indirectes 143.
Blau-Gelbblindheit 128.
Bleivergiftung, Augenaff. 391.
Blennorrhoea, scrophulosa 246, der Neugeborenen 247.
Blepharitis 444, Beziehung zu Ametropie 494.
Blepharoplastik 451—453.
Blepharoraphie 452.
Blepharospasmus 533.
Blepharostat, neuer 240.
Blickfeld 152, Directionskreise 146. Messung 188.
Blinder Fleck, Winkelabstand vom Fixirpunkt 478.
Brillen 480, Bestimmung des Brennpunktes 112, Bezeichnung nach Metermass 113, bei Presbyopie 110. 525, prismatische 521. 529, Schutzbrillen von Bergkrystall 552, farbige 231, für Taucher 101.
Bulbus, Entleerung aller Contenta 437.
Buphthalmos congenitus 202. 212. 213. 281.
Calabar, Wirkung auf die Ciliarfortsätze 117. 118, auf den intraocularen Druck 235. 323.
Canalis Fontanae 94, Obliteration 209. 319.
Canalis Petiti 94, Erweiterung 207. 322.
Canalis Schlemmii 94.
Cataracta 429 seqq., Geschichte 430, Zusammenhang mit Langbau 432, congenita 433, zonularis 433, diabetica 434, weiche 433, traumatica 428, capsularis 434, secundaria 436.
Cataractoperation 178—187. 437—441, Geschichte 430, Statistik 178—187, Tabelle III und IV, primäre Eiterung 440, Verband 289. 439, Extraction nach v. Graefe 180. 185, nach Weber 438, nach Jaeger 428, antiseptische Methode 439. 440, Discision 453, Suction 439, Sehschärfe nach längerer Zeit 435.
Cerebroscopie 375—383.
Chalazion 448.
Chiasma nervorum opticorum 79. 80, pathol. Anatomie 208. s. auch Hemiopie.
Choroidea, Anatomie 55—60, Entwickelung 96, Tapetum 56. 96, Analogon des Tapetum beim Menschen 56, Colobom 218. 301. 302, Entzündung 59. 302, Knochenbildung 299. 311, Geschwülste 205, Sarkom 205. 306. 307. Tuberkel 300. 305.
Chorioiditis 59. 300. 302, syphilitica 228. 300.
Colobom der Iris 215, der Choroidea 215—218, der Retina 217. 220. 508, der Linse 429. der Lider 222.
Concheurynter zur Blutstillung aus der Orbita 240.
Conjunctiva, Anatomie 88, pathol. Anatomie 208, Endkolben 88, syphiliti-

sche Erkrankung 227. 250. 252. Veränderung bei Nachtblindheit 251, Lymphgefässectasie 243, Argyria 86, Excrescenzen 208. 253, membranöse Auflagerung 249, Eruptionen 250, Herpes iris 250, Psoriasis 251, Lupus 253, Granulom 253, Dermoid 253, Osteom 208.
Conjunctivitis 243, simplex 243, phlyctaenulosa 243—245, symptomatische 245, follicularis 245, blennorrhoica 246. 247, gonorrhoica 246. 248, membranosa 242 248, diphtheritica 246. 248. 249, granulosa 249, Behandlung mit Alaun 246, mit Tannin 234.
Conus 477. 483. 486. 505. 508.
Convergenzbewegung, Aufhebung 534.
Cornea, Anatomie 40—52, pathol. Anatomie 203. 205, Zellen- und Kerntheilung 41. 43, Saftkanäle 44. 45. 92. 93, Circulationserscheinung 259, beim Frosch 45, Bacterien 49. 50. 51, Entzündung 45--52, Abscess 267, Geschwüre 267. 268, Aplanatismus 106, Messung der Krümmung 108, Sclerosirung 203, Eiterung nach Staarextraction 440, Angeborenes Leukom 214. 258, Staphylom 204. 215. 259, Herpes 262, Ruptur 262, Fremdkörper 262, Geschwülste 278, Anästhesie 447. Tätowirung 203. 273. 276, Querspaltung 266, Klärung von Trübungen 273.
Corpus ciliare, Anatomie 55, Entwickelung 96, Stellung der Fortsätze bei der Accommodation 117. 118.
Corpus vitreum, pathol. Anatomie 207, Entwickelung 97, Ablösung 207, Affection bei Iritis 286, Erkrankung bei Netzhautablösung 351, strangförmige Trübung 443, Arteria hyaloidea persistens 218. 219, Entfernung fremder Körper 443, Cysticercus 426. 556, Trichosorum 556, Luftblasen 550, Verletzungen 549, Fremdkörper 546. 553. 554.
Cyclitis 303. 526.
Cycloskop 146.
Cysticercus 229, unter der Conjunctiva 556, im Glaskörper 426. 557, unter der Netzhaut 556, im obern Lide 556.
Dacryoadenitis 466. 468.
Dacryocystitis 466. 467, syphilitica 467.
Dermoid der Orbita 222, der Conjunctiva 253.
Descemetsche Haut 42. 92. 93, Auflagerungen 205.
Desinficirende Behandlung 234.439. 440.
Diabetes mellitus, Augenaff. 334. 408. 434.
Diabetes insipidus, Augenaff. 531.
Dictyoschisma centrale 220.
Dilatator pupillae 54.
Dioptrik des Auges 101. 166.
Diphtheritis, Augenaff. 332. 524.
Diplometer 191.
Doppeltsehen, Theorie 136, monoculares 513. 526, monoculares und binoculares zugleich 527.
Drainage des Bulbus 324. 356. 357.
Drehpunkt des Auges 145, bei verschiedener Refraction 146, Distanz beider Drehpunkte 478. 486.
Ectropion 450—453.
Einbettungsmasse 37.
Eisenbahnunfälle, Augenaff. danach 389.
Electrotherapie der Augenleiden 236. 237. 467. 540.
Emmetropie, Axenlänge 476.
Entoptische Erscheinungen 128.
Enucleation 240.
Entropion 450.
Epicanthus 221. 446.
Epilepsie, Augenaff. dabei 388. 494.
Erbliche Augenleiden 164. 394. 405. 433. 486. 489.
Erblindung, plötzliche 350, temporäre durch Fremdkörper im Conjunctivalsack 555, durch Myopie 511, Statistik 511. 544.
Erysipelas faciei, Augenaff. dabei 328. 454.
Exophthalmos durch Hirngeschwulst 459. 462, durch Parese aller Augenmuskeln 530.
Farbenblindheit 127—129. 393—394, Tafeln zur Diagnose 128.
Farbenmischung 124.
Farbensinn, Störungen 127. 129. 393. 394. 416. 417.

Filaria oculi in der vorderen Augenkammer 557.
Flimmerscotom 397. 402.
Fovea centralis 52. 98, kirschrother Fleck 349.
Fovea coeca 52. 98.
Fremdkörper im Auge 550—556, wandernder 554, in der Cornea 262, in der Sclera 553, in der Iris 545. 552. 553, im Augengrunde 553. 554, in der Linse 552. 553, im Glaskörper 546. 553. 554, im Lide 550, in der Orbita 545. 555. 556, Eisensplitter vom Werkzeug 550, lange unschädliches Verweilen im Auge 311.
Galvanische Behandlung von Augenleiden 236..237. 467.
Galvanocaustik 239. 445.
Gesichtsempfindungen 122, Giltigkeit des psychophysischen Gesetzes 132.133.
Gesichtsfeld 121, oscillirende Bewegung 141.
Gesichtswahrnehmungen 134 — 145, Blindgeborner 142.
Glaskörper s. Corpus vitreum.
Glaucom 316—329, pathol. Anatomie 209. 317. 319. 326, hämorrhagisches 322. 329, fulminans 325, Erklärung der Sehstörung 163, mit eigenthüml. Hornhauttrübung 319, Keratitis vesiculosa nach G. 271, durch Atropineinträufelung 321, durch Tätowirung der Hornhaut 274. 321, mit Contraction der Fascia palmaris 328, Wirkung des Calabar 323, Sclerotomie 326. 327, Trepanation 324, Drainage 324, Obliteration des Fontanaschen Canals 209. 319.
Haematemesis, Oedem der Retina danach 359. 410.
Hemeralopie 371. 404. 405, Veränderung der Conjunctiva 251.
Hemiopie 79. 80. 394--402, transitorische 402, Sectionsbefund 395. 399, centrale Ursachen 401.
Herpes corneae 262.
Herpes zoster ophthalmicus 262. 264. 447.
Hirngeschwülste mit Neuritis optica 385—387, ohne Neuritis optica 387.
Hirnleiden, Augensymptome 404.
Horopter 151.
Horopteroskop 151.
Hyaloidea, Zusammenhang mit der Linsenkapsel 429.
Hyalitis 286.
Hyoscyamin 234.
Hyperopie 472. 498, Uebergang in Myopie 506.
Hypotonie des Auges 161. 295; nach Trauma 548. 540, mit Vermehrung der Thränenabsonderung 549.
Jaborandi 235.
Innervation des Auges 164.
Insufficienz der Externi 486. 520.
Insufficienz der Interni 486. 519. 537, Behandlung durch Tenotomie 522.
Intracranielle Drucksteigerung, Einfluss aufs Auge 84.
Intraoculare Circulation 161—163, Einfluss verschiedener Medicamente 332.
Intraocularer Druck 161, Einfluss des Calabar 235. 323.
Iridectomie 296, Ausgang in Hornhauteiterung 296.
Irideremie 117.
Iridotomie 296—298. 443.
Iris, Anatomie 52—55, Entwickelung 96. Semiotik 292, Colobom 215, Farbe 52, schwarze Farbe bei Nigrismus 220, Mitwirkung bei der Accommodation 120, Dialyse 283, Lymphextravasat 284, Cysten 290. 291, totale Ausreissung 283, Melanom 291, Sarkom 292.
Irisbewegung s. Pupille.
Iritis 283, mit gelatinösem Exsudat 284, serosa 286, maligna 288, syphilitica 227. 287. 288, recidivirende 284, gonorrhoica 289, Folgekrankheiten 285, verursacht durch Trigeminusneuralgie 284, Behandlung 235. 237. 286.
Iritomie 297.
Irradiation 126.
Kamm des Vogelauges 75, Bewegung 100.
Keratitis 45—52, traumatica 46, durch Impfung 49, 50. 259, phlyctaenulosa 262, sclerosirende 203. 265, punctata 205. 227, vesicularis 271. 272, bullosa

269—271, interstitialis 264. 265, pannosa 268, syphilitica 227. 262, mit Hypotonie 272, suppurativa durch Menstrualstörung 266, neuroparalytica 51. 204. 260. 261. 447, Einwirkung von Chinin 45.
Keratoconus 277. 572, anatomischer Befund 204.
Keuchhusten, Erblindung dabei 349.
Knotenpunkt des Auges, Lage 104.
Kopiopia hysterica 406.
Kopfschmerz durch Augenanstrengung 495.
Lichtsinnmesser 123. 132. 191.
Lider, Sichtbarkeit des Kreislaufes am dritten Lide einiger Thiere 91, Colobom 222, syphilitisches Geschwür 446, Pustula maligna 447, Anthrax 447, Ectropion 450—453, Entropion 450, Lupus 445, Xanthelasma 447, Cysten 449, Sarkom 449, temporärer Verschluss 450, Operation traumatischen Coloboms 453.
Linse, Anatomie 76—88, patholog. Anatomie 431, Entwickelung 77—95, Regeneration 77, chemische Zusammensetzung 78. 431, optische Wirkung der Schichtung 104. 106, totaler Brechungsindex 477, Knochenbildung 434, Cyste an Stelle der L. 291. 431, Luxation 115. 214. 215. 442. 545, Ectopie 442.
Listingsches Gesetz, Erklärung 150.
Loupenvergrösserung 473—475.
Macula lutea, Entwickelung 52. 96. 98, Reflexring im ophthalmoskopischen Bilde 200, Blutungen 358, kirschrother Fleck 349.
Magnet zur Diagnose und Extraction fremder Körper im Auge 550. 551.
Malum Pottii, Augenaff. 389.
Meibom'sche Drüsen, Anatomie 86.
Meningitis, Augenaffection dabei 305. 383.
Metamorphopsie 363.
Metermass zur Bezeichnung der Brillen 112. 113.
Micrometrie, ophthalmoskopische 500.
Mumps, Erkr. d. Retina 374.
Muscarin 120.
Musculus ciliaris, Anatomie 56. 116, bei verschiedenen Refractionszuständen 116. 119, Wirkung der einzelnen Theile 116.
Mydriasis 282. 292—296, mit Abducenslähmung 294.
Myopie 477 seqq., Sectionsbefund 510, Sehen in der Ferne 500, angeborene 477. 502, traumatische 526, durch Cataractbildung 477, Erblichkeit 477. 483. 489. 503. 506, Beziehung zum Militärdienst 191—195, bei Schulkindern 481—493, in vorgeschrittenem Alter erworben 577, Verbindung mit Cataract 432, mit Strabismus convergens 538, durch Zerreissung der Zonula 115.
Myosis 292—295, künstliche 120. 293, spinale 294.
Nebenbilder 112. 113.
Nervus abducens, Einfluss auf die Accommodation 159, Lähmung 528. 530. 531.
Nervus opticus, Anatomie 78—81. 91 pathol. Anatomie 208, centraler Ursprung 79, Durchmesser des intraocularen Endes 79, 500, Gefässe 80, Scheiden 91, Blutung in den Scheiden 209, Atrophie 362. 389—391, Sclerose 390, Geschwülste 208. 424—426, Endotheliom 208. 425, Myofibrosarkom 208, Gliom 422.
Nervus oculomotorius, Ursprung 86, Lähmung 530.
Nervus supraorbitalis, Durchschneidung mit zeitweisem Verlust d. Geschmacks 446.
Nervus trigeminus, Einfluss auf die Cornea 51. 164, Einfluss auf Entstehung von Iritis 284, Einfluss auf die Accommodation 524.
Nervus trochlearis, Lähmung 528.
Netzhautablösung 350-357, bei Myopie 511, nach Branntweingenuss 353, spontane Heilung 356. 511. 540, Filtrationsschlinge 356. 357.
Neuritis optica 336. 375—390, nach Diphtherie 332.

Neuroretinitis 374. 390, mit Choroidealtuberkeln 305, sympathica 314.
Neurotomia optico-ciliaris 310.
Nystagmus 541, der Bergleute 541. 542.
Onyx, Behandlung 266.
Ophthalmia, scrophulosa 244. 246, neonatorum 247. 248.
Optometer 100. 107. 109, metrisches 109.
Optometrie, ophthalmoscopische 199. 473. 492. 524.
Orbita, Anatomie 86—88, Arterien 89, Oedem des Zellgewebes 456, Phlegmone 456, Tumoren 457—465, Gefässgeschwülste 455, Cysten 463. 464, angeborene Cyste 211. 222, angeborene Encephalocele 220. 461, Dermoid 222, Sarkom 458. 464, Osteosarkom 465, Hygrom der Sehne des Obliquus superior 464, Hydatiden 463, Echinococcus 465, Fremdkörper 555. 556, Blutstillung 240.
Orbitalindex 86.
Pannus, Behandlung 268. 269.
Papille des Sehnerven, Masse 79, Farbe 343, pathologische Färbung 344, Capillarpuls 163.
Phakometer 112.
Phlebitis ophthalmica 454.
Photophobie 243. 515.
Pilocarpin 235.
Prälacrymale Cyste 468.
Presbyopie 110. 524. 525.
Prosoponometer 484.
Pterygium 254. 276. 277.
Pulverisateur 233.
Pulsation der Netzhautgefässe 162, der Ciliararterien auf Druck 163.
Pupillarbewegung 154—160, Reflexmechanismus im Froschauge 155, Einwirkung von Chloroform 160, Mittel zur Diagnose der Simulation 154.
Pupille, Messung der eigenen 108, im Chloroformrausch 160. 294, Semiotik 292, Contraction bei Aussenwendung 159, bei Spinalleiden 159, Veränderung durch therapeutische Agentien 293, Distanz beider P. 478. 486.
Pupillometer 108. 191.
Raddrehung d. Auges 151. 152, Zweck 152.
Refraction der Augen von Schulkindern 481—493, Veränderung im Laufe von 2, resp. 3 Jahren 491, R. in der Peripherie des Augengrundes 499.
Refractionsanomalieen, Zusammenhang mit andern Augenleiden 494. 515, mit Blepharitis 494, mit Conjunctivitis 494, mit Thränenleiden 494, mit Kopfschmerz 495. 498. 515, mit Nervenleiden 498. 515, mit Chorea 497. 515.
Retina, Anatomie 60—76, patholog. Anatomie 205—207, Entwickelung 95. 98, Rothfärbung 73, ungewöhnliche Vertheilung der Blutgefässe 90. 219. 345, Reflexstreifen auf den Gefässen 337, Colobom 217. 220. 508, Circulationsstörung 338—341, Ischämie 349. 350, Reizung 341, Embolie 346—348, Ablösung 350—357, Blutungen 358. 359, Oedem 359, miliare Aneurysmen 326. 380, Erkrankung bei Mumps 374, Parese 405, Bindegewebsbildung 421, Gliom 205. 207. 422—423.
Retinitis 343. 360, albuminurica 206. 365—369, syphilitica 227 361—364, Verbindung mit Iritis 285, centrale recidivirende 363, proliferans 369, pigmentosa 371—373.
Scarificator mit mehreren Klingen 240.
Schädeldeformation, Sehnervenveränderung 362.
Schieloperation 539. 540, subconjunctivale Myotomie 539, Modification 539, nachfolgende Entzündung der Tenonschen Kapsel 540.
Schriftproben 190. 191.
Sclera, Anatomie 41. 52. 289, patholog. Anatomie 203, Funiculus 52, Verdickung bei Phthisis bulbi 203, perforirende Wunde 279, Sarkom 280, Ruptur 391. 549.
Scleritis 278. 279.
Scotom, centrales 417. 528, ringförmiges 229. 305. 364.
Sehen der Taubstummen 174. 404.
Sehfeld s. Gesichtsfeld.
Sehnerv s. Nervus opticus.
Sehproben 190. 191.

Sehpurpur, Sehroth 73. 133.
Sehschärfe, Bestimmung zugleich mit d. Refraction 109, bei verschiedener Beleuchtung 130. 132. 191, peripherische 129, bei Schulkindern 488, verändert durch Accommodation 499, Besserung durch Druck 512.
Sehstörung bei Zerstörung des Grosshirns 80. 138.
Sexualsystem, Einfluss auf Augenaff. 406. 407.
Simulation v. Blindheit 189. 196. 392. 393.
Sinus maxillaris, Abscess 456.
Spiegelprismenbrille 529.
Staphyloma corneae 204, congenitum 204. 214.
Staphyloma posticum, congenitum 220, angeborene Disposition 508.
Statistik der Augenheilanstalten 177, der Staaroperationen 178, der Erblindungen 511. 544, der Asthenopie 515. 522, der Augenverletzungen 544. 546.
Stauungspapille 332. 383—387.
Stenopäischer Apparat, combinirt mit der Loupe 480.
Strabismus, congenitus 221, hyperopischer 536, convergens bei Myopie 538, divergens unterdrückt durch Accommodationsanspannung 120, nach abwärts 538, Operation 539. 540.
Strychnin gegen Amblyopieen 419—421.
Symblepharon 253—255.
Sympathicus, Einfluss auf das Auge 164, Neurose 295. 296.
Sympathische Augenaffectionen 262. 307—316. 373, Durchschneidung der Ciliarnerven und des Sehnerven 310.
Synchysis scintillans 207. 443.
Syphilitische Augenleiden 208. 227. 250. 252. 288. 289. 305, 361—364. 387. 446. 467. 530. 532.
Tabes dorsalis, Augenaff. 389.
Tannin bei Augenleiden 234. 262.
Theorie des Sehens 106. 134—138.
Thränenabsonderung 165, Vermehrung mit Hypotonie 549.
Thränendrüse, Entzündung 468, Prolaps 466, Fistel 468, Adenom 468, Exstirpation 468. 469.
Thränenfistel, capillare 467.
Thränenleitung, Mechanismus derselben 85.
Thränenorgane, Anatomie 81—85, Entwickelung 81, Erkrankung bei Refractionsanomalieen 494.
Thränenpunkte, Mangel 221, überzählige 221.
Thränenwege, instantane Dilatation 467.
Tiefenwahrnehmung 140. 141, instinctmässige 141.
Todeszeichen am Auge 189. 195.
Trachom 249, galvanische Behandlung 236.
Transplantation der Conjunctiva 253, von Kaninchenschleimhaut 253—255.
Trichosomum im Glaskörper 556.
Tropometer 188.
Vasomotorische Neurosen des Auges 161.
Vena ophthalmica, Thrombose 209. 304.
Venenpuls der Retina 162.
Vererbung von Nervenstörungen am Auge 164, von Farbenblindheit 394, Amblyopie 405.
Vergrösserung, der Loupe 472, ophthalmoskopische 108. 473. 500.
Verletzungen des Auges in gerichtsärztlicher Beziehung 548. 555, durch Schuss 535. 551. 552, anatomische Befunde 546—548.
Verödung des Bulbus 239.
Vordere Kammer, Resorption in derselben 92, Lymphextravasat 284, beweglicher Körper 290, Cilie 289, Filaria 557.
Vorlagerung der Augenmuskeln 540.
Wärme, Anwendung constanter Temperatur 233.
Winkel α und γ bei verschiedener Refraction 479.
Xanthelasma der Lider 447.
Xerophthalmos 277.
Zähne, Verhältniss zu Augenleiden 434. 446. 533.
Zerstreuungskreise der Netzhautbilder, Messung der Grösse 109.
Zonula Zinnii, Entwickelung 97, pathologische Veränderung 442.

DATE DUE SLIP

UNIVERSITY OF CALIFORNIA MEDICAL SCHOOL LIBRARY

THIS BOOK IS DUE ON THE LAST DATE STAMPED BELOW

2m-8,'28

v. 3
1877

Jahresbericht über die Leistungen und Fortschritte im Gebiete der

154

Library
University of Californ
and Hos